COLUMBIA LIBRARIES OFFSITE
HEALTH SCIENCES STANDARD
HX64099334
QM551 .Or8 1888 Cursus der normalen

RECAP

THE

LIBRARY

OF THE

ASSOCIATION

OF THE

ALUMNI

OF THE

COLLEGE

OF

PHYSICIANS AND SURGEONS

IN THE

CITY OF NEW YORK

SCHOOL OF MEDICINE OF COLUMBIA UNIVERSITY

QM551 Or8
1888

THE

LIBRARY

OF THE

ASSOCIATION

OF THE

ALUMNI

OF THE

COLLEGE

OF

PHYSICIANS AND SURGEONS

IN THE

CITY OF NEW YORK

SCHOOL OF MEDICINE OF COLUMBIA UNIVERSITY

Digitized by the Internet Archive
in 2010 with funding from
Columbia University Libraries

http://www.archive.org/details/cursusdernormale00orth

CURSUS

DER

NORMALEN HISTOLOGIE

VON

Dr. JOHANNES ORTH.

CURSUS

DER

NORMALEN HISTOLOGIE

ZUR EINFÜHRUNG

IN DEN GEBRAUCH DES MIKROSKOPES

SOWIE

IN DAS PRACTISCHE STUDIUM DER GEWEBELEHRE

VON

DR. JOHANNES ORTH,
O. Ö. PROFESSOR DER ALLGEM. PATHOLOGIE UND PATHOLOG. ANATOMIE
DIRECTOR DES PATHOLOG. INSTITUTS IN GÖTTINGEN.

FÜNFTE AUFLAGE.

MIT 118 HOLZSCHNITTEN.

BERLIN 1888.
VERLAG VON AUGUST HIRSCHWALD.
NW. UNTER DEN LINDEN 68.

QM551
O.N.8
1888

2015 Jan. 20, 1928

Meinem Vater

dem

Geheimen Sanitätsrath Dr. P. Orth

in Ems

als geringes Zeichen kindlicher Dankbarkeit

gewidmet.

Vorwort zur ersten Auflage.

Dank den Fortschritten der Industrie ist der Preis der Mikroskope ein so mässiger geworden, dass der Besitz eines solchen selbst weniger Bemittelten ermöglicht ist und dass das Mikroskop. dessen grosse Bedeutung für Theorie und Praxis längst allgemein anerkannt ist, sich immer mehr als nothwendiger Theil in dem Instrumentarium der praktischen Aerzte und Studenten einbürgert. Mancher aber, besonders unter den ersteren, weiss nicht recht, was er mit seinem Instrumente anfangen soll, denn wie viele haben niemals die Kunst des Mikroskopirens praktisch geübt! Wenn nun auch einzelne günstiger Situirte sich für einige Wochen oder Monate nach einer Universitätsstadt begeben können, um durch Theilnahme an mikroskopischen Cursen sich die nöthige Fertigkeit im Gebrauche des Mikroskopes zu erwerben, so ist doch die Mehrzahl genöthigt, sich in Büchern die nöthigen Anweisungen zu suchen.

Da ausserdem aber auch für solche Aerzte sowohl wie Studenten, welche bereits unter Anleitung eines Lehrers mikroskopische Studien betrieben haben, bei ihren weiteren Privatstudien eine gedruckte Anleitung nicht nur erwünscht, sondern oft sogar nothwendig sein dürfte, so bin ich gerne der von vielen meiner Schüler, sowohl Aerzten wie Studenten, an mich ergangenen Aufforderung nachgekommen, eine Anleitung zu mikroskopischen Untersuchungen speciell in dem Gebiete der normalen Histologie zu schreiben, welche, für Anfänger bestimmt, soviel wie irgend möglich den

mündlichen Unterricht ersetzen resp. ergänzen könnte. Ich habe der Arbeit die Methode zu Grunde gelegt, welche ich seit einer Reihe von Jahren in meinen praktischen Cursen zu befolgen pflegte, indem ich zuerst in einer Einleitung eine möglichst kurze und auf das Nothwendigste beschränkte Darstellung von der Zusammensetzung des Mikroskopes und von der Wirkungsweise und Anwendung seiner einzelnen Bestandtheile, sowie von der Zubereitung, Conservirung etc. der mikroskopischen Präparate gegeben habe, dann aber in dem speciellen Theile nach einigen vorbereitenden Betrachtungen zuerst die einfachen Gewebe, dann die wichtigsten Organe der Reihe nach besprochen habe. Von jedem Theile habe ich zuerst eine kurze zusammenfassende Darstellung der histologischen Verhältnisse gegeben, soweit ich dieselben zum Verständniss der anzufertigenden Präparate für nothwendig hielt, dann habe ich ganz genau angegeben, welche Präparate man anfertigen solle, um die mitgetheilten Verhältnisse auch praktisch studiren zu können. Gerade dieser Punkt scheint mir von Wichtigkeit zu sein. Sowohl der praktische Arzt wie der Student haben zum Mikroskopiren in der Regel nicht allzuviel Zeit übrig und es muss ihnen daran liegen, ihre Zeit möglichst gut auszunutzen. Nichts ist deprimirender und schreckt mehr von einer Beschäftigung ab, als wenn man zu keinem rechten Resultate kommt, keinen Erfolg der Bemühungen sieht. Die Vorschriften, welche ich für die Anfertigung der Präparate gegeben habe, sind grösstentheils altbewährte und Jeder, der sich genau danach richtet, kann sicher sein, brauchbare Präparate zu erhalten.

Um das Verständniss der Präparate noch weiter zu fördern, habe ich Holzschnitte zugegeben, welche fast sämmtlich nach Präparaten angefertigt worden sind, welche gemäss den im Text angegebenen Vorschriften gemacht wurden. Die meisten sind Originale, nur ganz wenige wurden anderen Werken entlehnt. Die Figuren 1—15, 17, 21B. und 24 sind von Herrn Eyrich gezeichnet worden, die übrigen habe ich selbst mit Hülfe eines Zeichenprismas nach meinen Präparaten ausgeführt. Wer es selbst erfahren hat,

wie sehr oft zu künstlerisch schön ausgeführte Zeichnungen das Verständniss eigener Präparate bei Ungeübten eher verhindern als befördern, der wird leichter die mangelhafte künstlerische Ausführung der meinigen entschuldigen.

So übergebe ich denn das Büchelchen dem ärztlichen Publikum mit dem Wunsche, dass es an seinem Theile dazu beitragen möge, die Freude am Mikroskopiren zu wecken und das Verständniss der Histologie zu befördern.

Berlin, im Februar 1878.

J. Orth.

Vorwort zur dritten Auflage.

Wie schon bei der zweiten, so habe ich auch bei dieser dritten Auflage mich bestrebt, durch zahlreiche Zusätze diesem Werkchen die neuesten Errungenschaften der Histologie und histologischen Technik zugute kommen zu lassen und dadurch die Brauchbarkeit desselben zu erhöhen. Grade in Beziehung auf die Technik mussten auch einige Capitel der Einleitung einer Revision unterzogen werden, um den Fortschritten in der Anwendung der Mikrotome und insbesondere den grossen Fortschritten in der Färbetechnik Rechnung zu tragen. So hoffe und wünsche ich denn, dass das Büchelchen zu den alten Freunden sich zahlreiche neue erwerben möge.

Göttingen, im December 1883.

J. Orth.

Vorwort zur vierten und fünften Auflage.

Es sind hauptsächlich die auch in dem Vorwort zur dritten Auflage genannten Capitel der Einleitung, welche eine Bereicherung erfahren haben. Ausserdem wurde vorzugsweise den neueren Forschungen über die Karyomitose Rechnung getragen. In der Meinung, dass die vervollkommnete Technik selbst Anfängern die Lösung schwierigerer Aufgaben gestattet, habe ich auch eine Untersuchung der Gehörschnecke in den Arbeitsplan aufgenommen.

Göttingen, Pfingsten 1888.

J. Orth.

Inhalts-Verzeichniss.

Einleitung.

Seite

1. Kap. Das Mikroskop und seine Bestandtheile, Wirkungsweise und Anwendung derselben 1
2. - Die Herstellung mikroskopischer Präparate und ihre Conservirung. Zusatzflüssigkeiten 21
3. - Präparations- und Härtungsmethoden 30
4. - Reagentien und Färbemethoden 51
5. - Injectionsmethoden 63

Anhang. Zusammenstellung der zu mikroskopischen Untersuchungen nöthigen Gegenstände 70

Specieller Theil.

A. Vorbereitende Untersuchungen.

6. Kap. Die gewöhnlichsten Verunreinigungen der mikroskopischen Präparate 73
7. - Die Zellen 79

B. Die einfachen Gewebe.

Eintheilung derselben 90
8. Kap. Das Epithelgewebe 92
9. - Die Bindesubstanzen 105
a. Faseriges Bindegewebe, Endothelgewebe, pigmentirtes Bindegewebe . . . . . —
b. Fettgewebe, Schleimgewebe, Reticuläre Bindesubstanz . 122
c. Das Knorpelgewebe 133
d. Das Knochen- und Zahngewebe 142
10. - Blut und Lymphe 165
11. - Das Muskelgewebe 179
a. Die glatte Muskulatur 180
b. Die Skelettmuskulatur 185
c. Die Herzmuskulatur 194
12. - Das Nervengewebe 197
a. Die Nervenfasern . . . . . —
b. Die Nervenzellen 208

C. Die Organe.

13. Kap. Die Gefässe 214
14. - Der Verdauungskanal 224
a. Der Magen nebst allgemeinen Bemerkungen über die Drüsen 225
b. Der Darm 232

Seite

15. Kap. Die grossen Drüsen des Verdauungsapparates 236
a. Die Speicheldrüsen . . . . . —
b. Die Leber 239
16. - Die Nieren 252
17. - Männliche Geschlechtsorgane 268
a. Hoden . . . . . —
b. Prostata 275
18. - Weibliche Geschlechtsorgane 276
a. Die Milchdrüse . . . . . —
b. Die Ovarien 279
c. Der Uterus 285
Anhang. Placenta und Eihüllen 287
19. - Der Respirationsapparat 290
a. Luftröhre und Bronchien 291
b. Die Lunge 293
20. - Die Thyreoidea 302
21. - Die Nebennieren 304
22. - Die Lymphdrüsen und verwandte Organe 305
a. Die Lymphknoten (Lymphdrüsen) 306
b. Die Lymphknötchen (sog. Lymphfollikel) 311
c. Der Thymus 314
23. - Die Milz 316
24. - Die Centralorgane des Nervensystems 322
a. Die Ganglien des Sympathicus . . . . . —
b. Das Rückenmark 323
c. Das Kleinhirn 331
d. Das Grosshirn 333
25. - Die Haut 338
26. - Das Sehorgan 347
a. Die Hornhaut . . . . . —
b. Die Linse 354
c. Die Netzhaut 356
27. - Das Gehörorgan 360
a. Das Trommelfell 361
b. Vorhof und Ampullen . . . . . —
c. Schnecke 363
28. - Die Geschmacksorgane 366
29. - Das Geruchsorgan 368

Register 371

Uebersicht der Holzschnitte.

		Seite
Fig. 1.	Mikroskop von Hartnack	2
- 2.	- von Winkel .	2
- 3.	- von Benèche .	3
- 4.	- von Leitz . .	3
- 5.	- von Zeiss . .	4
- 6.	Wirkung der Objectiv- u. Ocularlinse nach Frey .	5
- 7.	Wirkung d. Collectivlinse nach Frey	7
- 8.	Blendungen	12
- 9.	Wirkung d. Deckgläschens nach Frey	22
- 10.	Doppelmesser	33
- 11.	Andere Form	34
- 12.	Mikrotom von Ranvier .	44
- 13.	- von Jung	46
- 14.	- von Schanze . .	—
- 15.	Gefriermikrotom v. Jung .	49
- 16.	Injectionsapparat mit constantem Druck	68
- 17.	Präparatendose	71
- 18.	Balsamflasche	72
- 19.	Fetttropfen. Luft, Fettkrystalle, Cholestearin .	74
- 20.	Phosphorsaure Ammoniak-Magnesia. oxalsaurer Kalk. Kochsalz	75
- 21.	Wolle, Kaninchenhaar, Baumwolle, Leinwand .	—
- 22.	Mikrokokken, Bakterien, Leptothrix, Hefe, Schimmelpilze	76
- 23.	Zwiebelzellen, Kartoffelzellen m. Amylonkörnern	79
- 24.	Harnblasenepithel und Lymphdrüsenzellen. . .	81
- 25.	Indirecte Kern- u. Zellentheilung	85
- 26.	Plattenepithelien	93
- 27.	Endothelien, frisch u. mit Silber	96
- 28.	Cylinderzellen, Flimmerz.	98
- 29.	Sehne vom Erwachsenen und Embryo	114
- 30.	Omentum eines Erwachsenen mit und ohne Essigsäure	116
- 31.	Omentum in d. Entwickelung	117
- 32.	Bindegewebsfasern, besonders elastische . . .	118
- 33.	Pigmentirte Bindegewebszellen	119
Fig. 34.	Saftkanälchen des Zwerchfells mit Silber	121
- 35.	Fettgewebe	123
- 36.	Schleimgewebe des Nabelstrangs	127
- 37.	Endothelioide Zellen des Schleimgewebes	128
- 38.	Reticuläre Bindesubstanz der Lymphdrüsen . . .	129
- 39.	Hyaliner u. elast. Knorpel	133
- 40.	Bindegewebsknorpel . . .	134
- 41.	Sogen. Saftkanälchen des Knorpels	136
- 42.	Rippenknorpel eines alten Mannes	138
- 43.	Spongiöser Knochen . . .	144
- 44.	Compacter Knochen, Quer- u Längsschnitt, injicirt	147
- 45.	Perforirende (Sharpeysche) Fasern	150
- 46.	Knochenmarkzellen	—
- 47.	Knochenwachsthum vom Periost aus	154
- 48	Knochenwachsthum vom Knorpel aus	155
- 49.	Endochondrale Verknöcher.	157
- 50.	Knochenresorption	159
- 51.	Zahngewebe, z. Th. nach Waldeyer und Frey . .	160
- 52.	Blutkörperchen v. Frosch und vom Menschen . .	168
- 53.	Krystalle v. Hämoglobin, Hämin, Hämatoidin . .	172
- 54.	Fibringerinnsel	174
- 55.	Glatte Muskulatur, isolirte Zellen u. Bälkchen der Froschharnblase	180
- 56.	Glatte Muskul. des Darms und des Uterus	184
- 57.	Skelettmuskulatur	188
- 58	Darstellung des Sarcolemma, Muskelansatz an die Sehne	192
- 59.	Herzmuskulatur, frisch u. Querschnitt	195
- 60.	Nervenfasern	198
- 61.	Nervenendigung in Muskeln nach Kühne . . .	203
- 62.	Verschied. Ganglienzellen	210
- 63.	Gefässendothel mit Silber	216
- 64.	Gefässe, Capillare, kleinere Arterie im Längsschnitt, grössere im Querschnitt	217

Seite

Fig. 65. Aorta, Intimazellen und Querschnitt 218
- 66. Gefässentwickelung nach Arnold 220
- 67. Magendrüsen 228
- 68. Dünndarm vom Menschen, injicirt 232
- 69. Plexus myentericus vom Meerschweinchen 233
- 70. Speicheldrüsen; Submaxillaris v. Hund; Pankreas vom Menschen 237
- 71. Leberzellen vom Menschen 240
- 72. Schweineleber, Schnitt . . 241
- 73. Kaninchenleber, injicirt . 242
- 74. Gallencapillar. d. Froschleber, durch Indigcarmin dargestellt 245
- 75. Menschl. Leber, ausgepins. 247
- 76. Harnkanälchen vom Meerschweinchen durch Salzsäure isolirt 254
- 77. Stäbchenzelle eines gewundenen Harnkanälchens . 256
- 78. Schema des Nierenbaues . 259
- 79. Längsschnitte v. menschl. Niere, Rinde, inj. u. Mark 264
- 80. Querschnitte von menschl. Niere aus Rinde u. Mark 266
- 81. Glomerulus aus einer menschl. Niere, frisch mit Essigsäure 267
- 82. Samenfäden und Zellen d. Samenkanälchen v. Menschen u. Meerschweinch. 268
- 83. Hoden vom Menschen, Schnitt 272
- 84. Prostata vom Menschen Schnitt 275
- 85. Colostrum und Mammaschnitt vom Menschen . 278
- 86. Eierstocksei vom Meerschweinchen 280
- 87. Graaf'sche Follikel vom erwachsenen Hunde und neugeborenen Menschen 281
- 88. Uterusschleimhaut v. Menschen, Schnitte 286
- 89, Placenta foetalis und Decidua reflexa 288
- 90. Luftröhre vom Menschen, Querschnitt 291
- 91. Lunge der Katze, aufgeblasen und getrocknet 295
- 92. Lunge v. Menschen, injic. 297
- 93. Lungenepithel v. Frosch mit Silber 298

Seite

Fig. 94. Lunge vom menschlichen Fötus, Schnitte 299
- 95 Schilddrüse eines erwachsenen Menschen, Schnitt 302
- 96. Nebenniere v. Menschen, Schnitt 304
- 97. Lymphdrüse der Katze, Schnitte 307
- 98. Wurmfortsatz d. Kaninchens, mit inj. Lymphräumen 312
- 99. Thymus vom menschl. Fötus, Schnitt und isolirte Zellen 314
- 100. Milzzellen vom Menschen 317
- 101. Milz von einem Kinde, Venen injicirt, Schnitte 318
- 102. Rückenmark eines Kaninchens, Querschnitt . 324
- 103. Kleinhirnrinde v. Kaninchen, Querschnitt . . . 331
- 104. Grosshirnrinde v. Kaninchen, Querschnitt . . . 334
- 105. Haut v. Kopf e. Menschen 342
- 106. Haut mit Tastkörperchen vom Menschen, Vater-Pacini'sches Körperchen des Katzenmesenteriums 344
- 107. Hornhaut-Fibrillen vom Kaninchen 348
- 108. Hornhautsaftkanälchen d. Katze, mit Silber 349
- 109. Hornhautzellen vom Kaninchen, mit Gold . . . 350
- 110. Hornhaut d. Kaninchens, Querschnitt, mit Gold . 351
- 111. Linsenfasern des Kaninchens 355
- 112. Netzhaut d. Kaninchens 357
- 113. Otolithen v. Pferd. Nerven-Epithel der Crista acustica d. Kaninchens 362
- 114. Schneckenwindung vom Meerschweinchen. Senkrechter Durchschnitt . . 363
- 115. Corti'sches Organ vom Meerschweinchen 364
- 116. Geschmacksorgan d. Kaninchens, Schnitt und isolirte Zellen, letztere nach Engelmann 367
- 107. Kaninchenzunge m. seitlich. Geschmacksorgan . 368
- 118. Riechzellen vom Frosch, isol.; Riechschleimhaut vom Kaninchen, Schnitt 369

Property of the Association of the Alumni of the College of Phys. & Surgs., New York. Presented by G. C. Freebor...

Einleitung.

Erstes Kapitel.

Das Mikroskop und seine Bestandtheile, Wirkungsweise und Anwendung derselben.

Die Mikroskope, welche wir jetzt zu allen feineren Untersuchungen benutzen und welche von den meisten Optikern schon zu 75—100 Mark in hinreichender Güte verfertigt werden*), sind zusammengesetzte Instrumente, an welchen man zunächst 2 Haupttheile unterscheiden kann, das Stativ (Fig. 1. und 3. St.), welches dazu bestimmt ist, das Object sowie die zu seiner Beleuchtung und zur genauen Einstellung nöthigen Apparate zu tragen, und den Tubus (Fig. 1. und 3. T.), an welchem die vergrössernden Linsen angebracht werden. Jedes Stativ trägt eine senkrecht stehende Hülse (H), in welche der Tubus beim Gebrauche eingesteckt werden muss.

Die Einrichtung des Tubus und seiner Linsen ist bei allen Mikroskopen äusserlich nur wenig verschieden; vor das untere, meist etwas zugespitzte Ende des senkrecht stehenden, innen geschwärzten Tubus, welches dem zu untersuchenden Objecte zugekehrt ist.

*) Ausser den Firmen, von deren Mikroskopen einzelne oben abgebildet sind, gibt es noch eine grosse Anzahl anderer, welche gute Mikroskope verfertigen. Es ist unmöglich, alle zu nennen, nur einige der am meisten geschätzten will ich noch erwähnen: Schieck Berlin, Seibert & Krafft Wetzlar, Engelbert & Hensoldt Wetzlar, Mertz München, Reichert Wien. Wer sich ein Mikroskop anschaffen will, wird am besten thun, das Gutachten eines Fachmannes über das gewählte Instrument einzuholen. Angaben über die Prüfung der Mikroskope habe ich absichtlich nicht gemacht, weil Anfänger, für welche dieses Buch bestimmt ist, doch nicht viel damit anzufangen wüssten.

werden die Objectivlinsen (Ob) angeschraubt, d. s. Combinationen von mehreren Einzellinsen, welche so mit einander verbunden sind, dass die kleinste Linse den untersten Platz hat und die anderen je nach ihrer Grösse folgen. Diese Linsensysteme besitzen daher

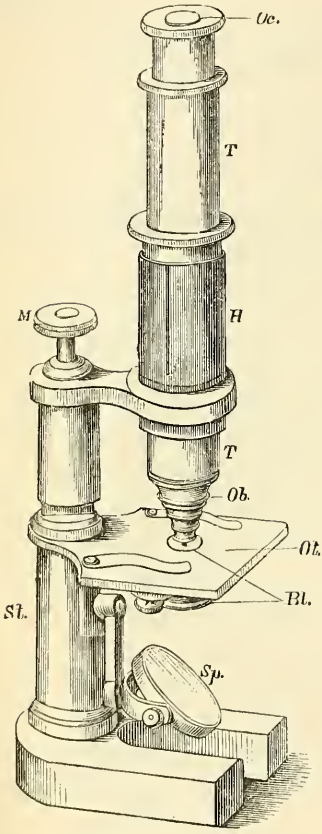

Fig. 1. Mikroskop von Hartnack, Potsdam, 1/3 natürl. Grösse. Stat. III mit Obj. 4,7, Ocul. 2,3, ca. 110—120 Mk. T. = Tubus (ausgezogen), St. = Stativ, Oc. = Ocular, Ob. = Objectiv (starkes), H. = Hülse des Stativs, M. = Mikrometerschraube, Ot. = Objecttisch, auf welchem sich 2 Federklemmen zur Befestigung des Präparates befinden, Bl. = Cylinder-Blendung, Sp. = Spiegel.

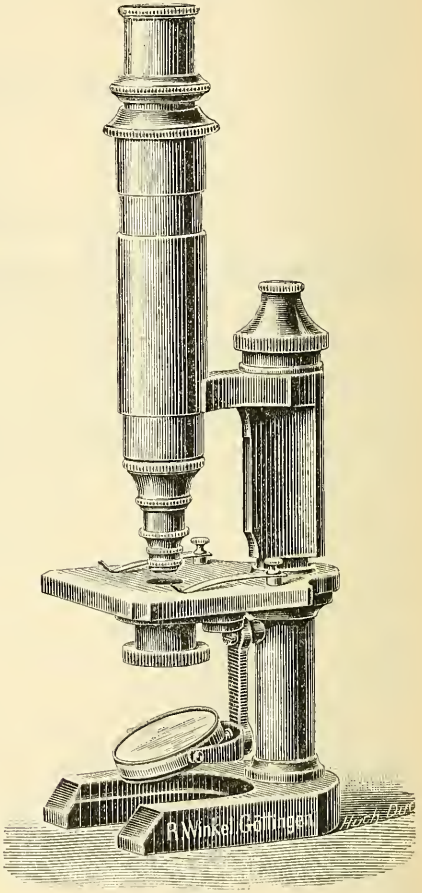

Fig. 2. Mikroskop von Winkel, Göttingen. Tubus eingeschoben. Stativ 5b, Ocular 1,3, Obj. 1, 3, 7 zu 162 Mk., mit Kasten 174 Mk. Condensor 10 Mk.

stets mehr oder weniger deutlich die Gestalt eines abgestutzten Kegels (Fig. 1 Ob.). Das obere, dem Auge des Untersuchers zugewendete Ende trägt die Ocularlinsen (Oc.), welche auch wieder

aus zwei Einzellinsen bestehen, der unteren, grösseren Collectivlinse und der oberen, kleineren eigentlichen Ocularlinse, welche beide planconvexe Linsen darstellen und mit ihrer convexen Seite nach unten gerichtet an einem kleinen Cylinder befestigt sind. Dieser wird nicht wie die Objectivlinsensysteme an den Tubus angeschraubt, sondern wird nur in denselben eingesteckt. Während bis dahin eine wesentliche Verschiedenheit in der Construction der verschiedenen

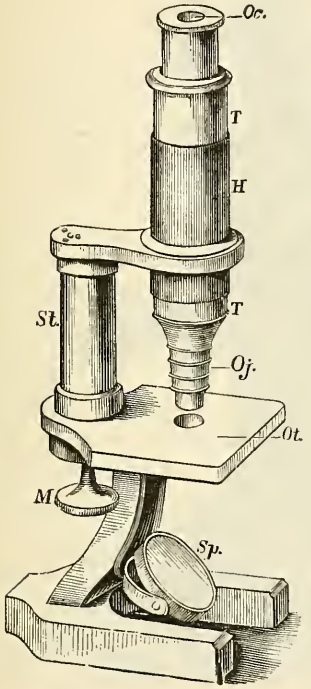

Fig. 3. Mikroskop von Bénèche, Berlin, 1/3 natürl. Grösse, Stat. D 1 mit Obj. 4,7. Ocul. 2,3 zu 75 Mk. Bezeichnungen wie bei Fig. 1. Tubus eingeschoben, schwaches Objectiv.

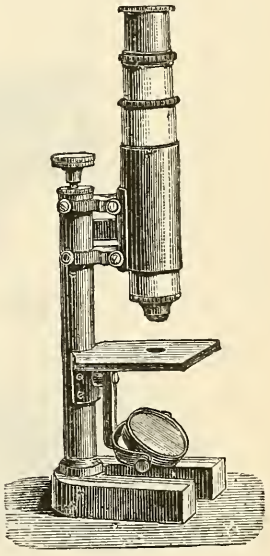

Fig. 4. Mikroskop von Leitz, Wetzlar, Stat. IV, mit Obj. 3, 5, 7, Ocul. I, III = 105 Mk.

Mikroskope nicht vorhanden ist, habe ich nun noch eine Einrichtung an dem Tubus zu erwähnen, welche nicht bei allen Instrumenten vorhanden ist, welche aber für den Gebrauch grosse Bequemlichkeit bietet, das ist eine Vorrichtung, welche es ermöglicht, den Tubus durch Einschieben seines oberen Theiles zu verkürzen resp. durch Ausziehen desselben zu verlängern. Die Bedeutung dieser Vorrichtung soll sogleich besprochen werden.

Um von den Objectiv- und Ocularlinsen, besonders in Bezug auf die Combinationen beider, einen richtigen Gebrauch machen

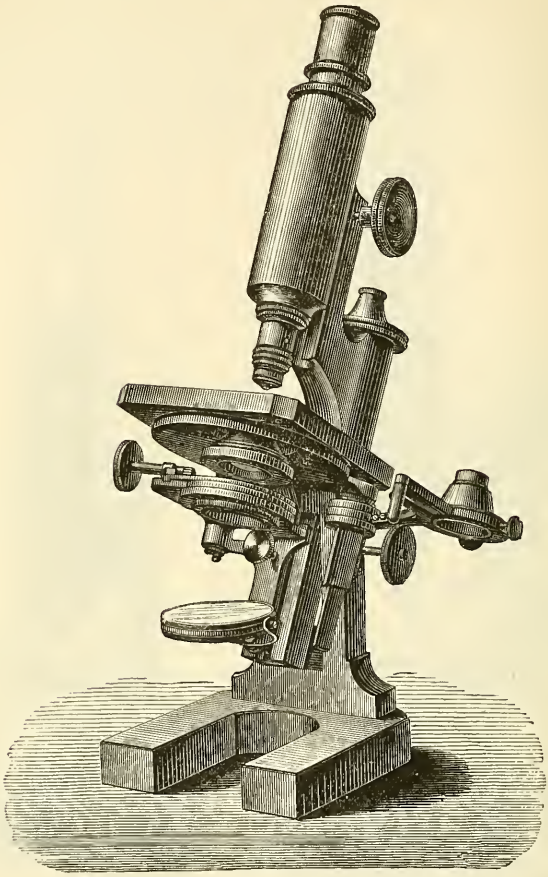

Fig. 5. Grosses Mikroskop von Zeiss, Jena, mit Abbé'schem Condensor.

zu können, ist es nothwendig, über die Wirkungsweise derselben genau orientirt zu sein. Figur 6 gibt eine Darstellung der combinirten Wirkung der Objectivlinsen und des Oculares ohne Collectivlinse.

Die Objectivlinse (Ob) gibt von dem Objecte, dem Pfeile abc, durch ihre brechende Kraft ein vergrössertes aber umgekehrtes Bild bei a′b′c′, denn alle von dem Punkte a ausgehenden Lichtstrahlen müssen sich, wie die drei gezeichneten (der centrale und die beiden Randstrahlen) in dem Punkte a′ treffen, ebenso die von b ausgehen-

den Strahlen in b', die von c ausgehenden in c'. Es wird also in a'b'c' ein wirkliches, positives Luftbild des Objectes entstehen müssen. Dieses Luftbild wird durch die einfache Ocularlinse (Oc) noch weiter vergrössert; denn die nach ihrer Vereinigung in b' wieder divergirenden Strahlenbündel werden durch die brechende Kraft des Oculars weniger divergirend gemacht, so dass sie, wenn sie nun in ein menschliches Auge fallen, auf der Netzhaut den Eindruck machen müssen, als kämen sie von dem Punkte b'', wo die genannten Lichtstrahlen, wenn man sie rückwärts verlängert, zusammentreffen. Dasselbe gilt in ganz gleicher Weise für die Strahlen, welche von d und e ausgehen, die also nach ihrem Durchgange durch die Ocularlinse von d'' und e'' herzukommen scheinen, nicht aber gilt es für die seitlich von d und e, also etwa von a und c ausgehenden Strahlen, denn diese gelangen, nachdem sie hinter a' und c' wieder divergirend geworden sind, gar nicht in die Ocularlinse hinein, gehen also für das betrachtende Auge gänzlich verloren. Es wird also bei einer Linsencombination wie die gezeichnete der Untersucher nicht den ganzen Pfeil abc, sondern nur den zwischen d und e gelegenen Theil dbe auf einmal überblicken können, dieser aber ist beträchtlich vergrössert, da im Auge das Scheinbild d''b''e'' entsteht.

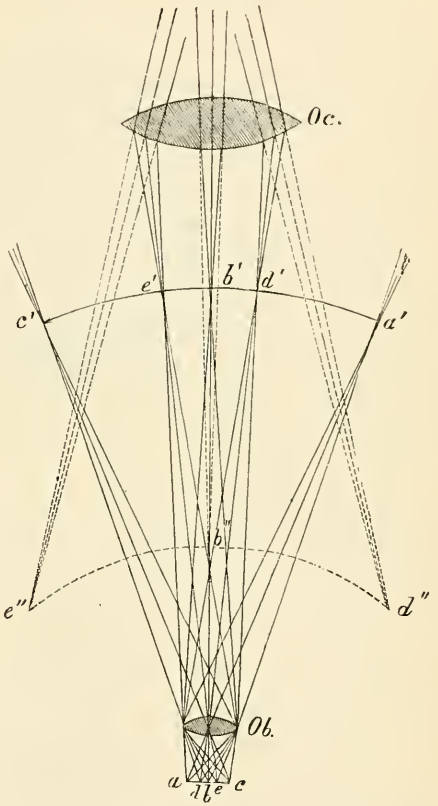

Fig. 6. Wirkung der Objectiv- und Ocularlinse. Erklärung im Text. Nach Frey, Das Mikroskop etc., Fig. 8.

Aus dem mitgetheilten Schema ergibt sich ohne weiteres in

Rücksicht auf die Wirkungsweise der beiden angewandten Linsen die wichtige Thatsache, dass zwar durch die Objectivlinse der zu untersuchende Gegenstand selbst vergrössert wird, dass aber die Ocularlinse nicht auf dies Object selbst, sondern nur auf sein von der Objectivlinse entworfenes Bild einwirkt, und sofort die weitere Thatsache, dass es niemals möglich ist, durch Anwendung eines stärkeren Oculars viel weiter in die Feinheiten des Objectes einzudringen. Was nicht von diesen Feinheiten schon in dem durch die Objectivlinsen erzeugten Bilde verhanden ist, kann auch durch das stärkste Ocular nicht hineingebracht werden. Ein stärkeres Ocular wird zwar die vorhandenen Dinge etwas grösser zeigen, aber nicht feiner, um so weniger als ja bei der Mangelhaftigkeit alles menschlichen Könnens auch das durch die Objectivlinse hervorgebrachte Bild nicht fehlerfrei ist und diese Fehler um so mehr hervortreten müssen, je mehr sie durch das Ocular noch weiter vergrössert werden.

Da nun selbstverständlich das Bild der Objectivlinse um so unvollkommener sein muss, je geringer die vergrössernde Kraft derselben ist, so folgt daraus unmittelbar, dass die denkbar schlechteste Vergrösserung durch eine schwache Objectivlinse und ein sehr starkes Ocular hergestellt wird, und dass die beste immer diejenige sein wird, welche durch recht starke Objective und nur schwache Oculare erzeugt wird. Freilich kommt es auch hierbei wieder ganz darauf an, von welcher inneren Güte die Objective sind; ein sehr feines Objectivsystem verträgt, ohne dass die Güte des Bildes beeinträchtigt wird, ein stärkeres Ocular als ein minder feines Objectiv von derselben brechenden Kraft, ja die stärksten Linsen neuester Construction (Oelimmersionslinsen) entfalten nur mit stärkeren Ocularen ihre volle Kraft, aber der Anfänger wird doch gut thun, seinen Objectiven immer zu misstrauen und für gewöhnlich nur mit schwächeren Ocularen zu arbeiten.

Ich erwähnte schon vorher, dass an allen neuen Mikroskopen nicht bloss eine einfache Ocularlinse vorhanden ist, sondern dass der gewöhnlich schlechtweg Ocular genannte Cylinder an seiner unteren Seite noch eine zweite Linse, die Collectivlinse trägt. Wenngleich ihr Vorhandensein an den Regeln für die praktische Verwendung von Ocularen und Objectiven nichts ändert, so will

ich doch der Vollständigkeit der theoretischen Vorkenntnisse wegen die optischen Wirkungen eines so zusammengesetzten Mikroskopes an dem beigefügten Schema (Fig. 7) kurz erläutern.

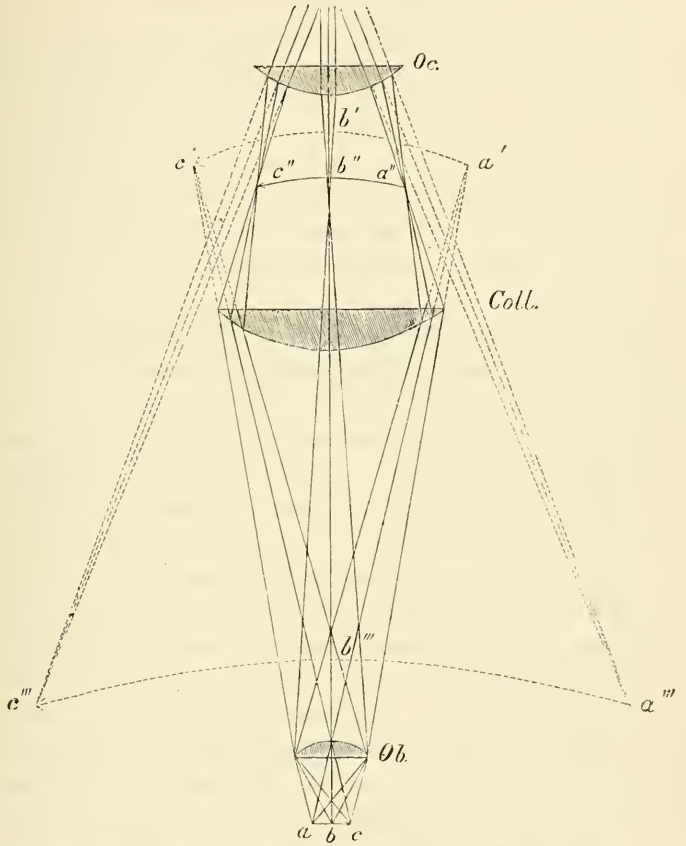

Fig. 7. Wirkung der Collectivlinse. Erklärung im Text. Nach Frey, l. c. Fig. 15.

Es sei wieder abc das zu untersuchende Object, von welchem die Objectivlinse (Ob) das reelle Luftbild a'b'c' entwerfen würde, wenn nicht die Collectivlinse (Coll.) dazwischenträte. Die von jedem einzelnen Punkte des Gegenstandes ausgehenden Strahlen werden vor ihrer Vereinigung von der Collectivlinse nach innen gebrochen und erreichen dadurch in a''b''c'' ihre Vereinigung, d. h. also, es entsteht zwischen der Collectivlinse und der eigentlichen Ocularlinse in dem Cylinder, welcher beide trägt, ein reelles aber auch umgekehrtes Luftbild des ganzen Pfeiles abc. Die

Stelle, wo dieses Luftbild erscheint, ist an vielen Ocularen durch ein kleines Diaphragma bezeichnet, welches bequem dazu benutzt werden kann, das Luftbild zu fixiren. Nachdem man das Mikroskop auf einen nicht zu feinen Gegenstand eingestellt hat, schraubt man die eigentliche Ocularlinse ab und legt nun auf das in der Röhre sichtbare Diaphragma ein dünnes mit Oel getränktes Papierchen, auf welchem dann sofort das Bildchen erscheinen wird. — Die weitere Wirkung der Ocularlinse auf dieses Bildchen macht sich dann in derselben Weise, wie sie an Fig. 5 erläutert wurde, geltend; denn das Auge muss statt der von a‴b‴c‴ ausgehenden Lichtstrahlen solche empfangen, welche von a″ b″ c″ auszugehen scheinen, und wird daher das Object in der Vergrösserung a‴b‴c‴ sehen.

Das Schema zeigt deutlich eine der Hauptwirkungen der Collectivlinse, welche darin beruht, dass das Gesichtsfeld grösser wird, denn mit der Collectivlinse ist es möglich, den ganzen Pfeil abc zu übersehen, während ohne sie nur der Theil dbc auf einmal überblickt werden könnte (Fig. 6). Ferner wird auch aus dem Schema leicht abzuleiten sein, warum die Vergrösserung eine geringere ist, wenn der Tubus eingeschoben wird, resp. eine grössere, wenn man ihn auszieht. Je eher die von der Objectivlinse gebrochenen Strahlen von der Collective aufgefangen werden, desto näher liegen sie noch der optischen Axe des Instrumentes (der durch die Centra sämmtlicher Linsen gehenden Linie), desto näher müssen daher auch ihre Vereinigungspunkte dieser Axe liegen, d. h. also, desto kleiner muss das durch die Collective erzeugte Luftbild ausfallen. Bei den Hartnack'schen, Bénèche'schen und anderen Instrumenten ist die Vergrösserung bei eingeschobenem Tubus ungefähr halb so gross wie bei ausgezogenem. Neben der angegebenen Wirkung auf das Gesichtsfeld übt die Collectivlinse auch noch einen wichtigen günstigen Einfluss auf die Lichtstärke des Bildes aus, da alle Lichtstrahlen, welche ohne sie über die Linie a′b′c′ vertheilt worden wären, nun in der viel kleineren Linie a″b″c″ vereinigt sind. Aber selbst damit ist ihre Wirkung noch lange nicht erschöpft, indem diese sich auch noch auf die sphärische Aberration, die chromatische Aberration u. s. w. erstreckt, worauf hier nicht weiter eingegangen werden kann.

Die Oculareylinder werden vielfach dazu benutzt, die Mikrometer anzubringen, d. s. Gläschen, welchen ein ganz freier Maass-

stab eingeritzt wurde und welche dazu bestimmt sind, genaue Messungen des Objectes und seiner Theile vorzunehmen. Das Mikrometerglas wird entweder nach Abnahme der oberen Ocularlinse auf das in dem Ocularcylinder angebrachte Diaphragma gelegt, oder durch eine an derselben Stelle angebrachte Oeffnung von der Seite her in den Cylinder eingeschoben. Im letzteren Falle ist das Mikrometerglas in eine kleine Metallplatte eingelassen. Man wird nun nach dem Anbringen des Mikrometers beim Hineinsehen in das Mikroskop sowohl das Object als auch den durch die eigentliche Ocularlinse gleichzeitig mit dem durch die Collective erzeugten Luftbild vergrösserten Mikrometermaasstab sehen und, da man sowohl das Object beliebig verschieben als auch den Maassstab drehen kann, im Stande sein, zu bestimmen, wie vielen Theilstrichen des Maassstabes die zu messende Dimension entspricht. Der Werth eines Theilstriches für eine bestimmte Linsencombination und bestimmte Tubuslänge wird aber von den Instumentenmachern in einer Tabelle mitgetheilt, so dass man dann also mit Hülfe dieser Angaben die absolute Grösse des Objectes berechnen kann. Die Berechnung geschieht entweder in Millimetern oder in Mikromillimetern (= 0,001 Mm.), die auch Mikra oder Mikrome genannt und durch ein μ bezeichnet werden.

Wenn auch der an dem Tubus befestigte optische Apparat der an sich wichtigste Bestandtheil des Mikroskopes ist, so nimmt doch auch das Stativ mit seinen Bestandtheilen für den Gebrauch eine nicht geringere Wichtigkeit in Anspruch. Da sind in erster Linie die Vorrichtungen für die gehörige Beleuchtung des Objectes zu erwähnen. Nur in seltenen Fällen kommen wir in die Lage, Präparate bei auffallendem Lichte zu betrachten, die Regel bildet die Untersuchung bei durchfallendem Lichte. Um den Hinzutritt des Lichtes zu dem Präparate von unten her zu ermöglichen, befindet sich in der Mitte der an dem Stative in horizontaler Richtung befestigten und für die Aufnahme des Präparates bestimmten Platte, des Objecttisches (Fig. 1. u. 3. Ot.), eine runde Oeffnung und, da das gewöhnliche diffuse Tageslicht bei weitem nicht zu der Beleuchtung des Präparates hinreicht, unter dem Tische ein womöglich nach allen Richtungen hin beweglicher Spiegel (Sp.), mittelst dessen Licht aufgefangen und nach oben auf das Object reflectirt werden kann. Der Spiegel ist bei kleineren Mikroskopen nur ein einfacher, dann aber immer ein concaver, bei grösseren

Instrumenten ein doppelter, auf der einen Seite concav, auf der anderen plan. Die Wirkungsweise beider ist klar. Der Planspiegel wirft die parallel auffallenden Lichtstrahlen auch parallel zurück, so dass also bei gehöriger Stellung nur ein kleiner Theil derselben durch die Oeffnung in dem Objecttische auf das Präparat fällt; der Concavspiegel dagegen vereinigt sämmtliche parallel auffallenden Lichtstrahlen in seinem Brennpunkte und wird also ein in oder doch nahe bei demselben befindliches Object sehr intensiv beleuchten, ein Verhältniss, wie es bei den Mikroskopen eben der Fall ist.

Da es eine sehr wichtige Frage ist, welche Lichtquellen man zu der Beleuchtung mikroskopischer Objecte wählen müsse, so sollen hier gleich einige Bemerkungen darüber Platz finden. Durchaus zu vermeiden ist das directe Sonnenlicht, da es viel zu grell und zu glänzend ist und ausserdem alsbald eine Ueberreizung der Netzhaut erzeugen würde; ebenso wenig ist künstliches Licht zu empfehlen, da auch dieses die Augen sehr angreift und ausserdem die Farbe der Präparate verändert. Wenn man es anzuwenden genöthigt ist, so sollte man wenigstens immer durch Anwendung eines blauen Cylinders oder durch Einfügen eines blauen Glases zwischen Lichtquelle und Spiegel oder an irgend einer anderen Stelle auf dem Wege der Lichtstrahlen die an sich gelbe Farbe des künstlichen Lichtes so viel wie möglich in Weiss zu verwandeln suchen. Dass man die künstliche Lichtquelle im Interesse des Auges und Gehirnes so weit entfernt stellen muss, dass ihre strahlende Wärme nicht belästigt, habe ich wohl kaum nöthig zu bemerken. Um die Uebelstände des Arbeitens mit künstlichem Licht möglichst zu verringern hat man besondere Mikroskopirlampen construirt, von welchen ich die neuerdings nach Dr. Lassar von F. W. Dannhäuser, Berlin S.W., Zimmerstrasse 95. hergestellte mit zufriedenstellendem Erfolge selbst vielfach benutzt habe. Ein ganz angenehmes Licht kann man sich mit jeder beliebigen Lampe herstellen, wenn man eine sog. Schusterkugel mit blassblauer Flüssigkeit vor dem Spiegel in der gehörigen Entfernung anbringt. Man kann sich eine solche Kugel sehr leicht dadurch herstellen, dass man ein rundes Kochkölbchen mit Wasser füllt, welchem man ein Minimum von Methylenblau zugesetzt hat. Das beste Licht ist indessen immer dasjenige, welches uns der Tageshimmel liefert, aber auch dieses ist nicht immer gleich gut. Einerseits sind solche

Wolken, welche sehr grell von der Sonne beleuchtet sind, wegen ihres zu starken Lichtes ebensosehr zu vermeiden wie das directe Sonnenlicht, andererseits aber sind dunkle Wolken begreiflicherweise auch nicht sehr geeignet als Lichtquelle zu dienen, und es bleiben demnach als brauchbar nur der blaue Himmel oder helle (grauweisse) Wolken übrig. Hat man die Wahl zwischen beiden, so sollte man stets die Wolken wählen, da das Licht, welches der blaue Himmel gibt, sehr gedämpft und noch dazu blau ist, wodurch in ähnlicher Weise wie bei dem gelben künstlichen Lichte die Farbe der Objecte verändert werden kann.

Mit der Auffindung einer guten Lichtquelle sind aber die Anforderungen, welche man an eine gute Beleuchtung der mikroskopischen Präparate zu stellen hat, noch nicht erledigt. Nicht jedes Präparat verträgt ebensoviel Licht wie das andere, jede Vergrösserung verlangt eine besondere Regelung der Beleuchtung, ja fast jede Linse hat in dieser Beziehung besondere Bedürfnisse, so dass ein genaues Studium dazu gehört, um ihre diesbezüglichen Eigenschaften kennen zu lernen. Auch die Lichtquelle ist begreiflicherweise bei der Regelung der Beleuchtung mit in Betracht zu ziehen. Um diesen verschiedenen Anforderungen entsprechend die Stärke der Beleuchtung verändern zu können, besitzen die grösseren Instrumente, wie schon vorher erwähnt wurde, einen doppelten Spiegel, dessen ebengeschliffene Seite schwächeres Licht liefert als die concave. Allein das genügt noch nicht. Es ist deshalb an allen Mikroskopen eine Vorrichtung an der unteren Seite des Objecttisches angebracht, welche es gestattet, die Oeffnung, welche sich in der Mitte dieses Tisches befindet, je nach Bedürfniss mehr oder weniger zu verkleinern. Diese Vorrichtung trägt im Allgemeinen die Bezeichnung „Blendung, Diaphragma“ (Fig. 8) und erscheint an verschiedenen Mikroskopen im wesentlichen in zwei Formen. Die eine besteht aus einer drehbaren Scheibe (Scheibenblendung, Fig. 8 A), welche verschieden weite Durchbohrungen besitzt und an der Seite des Objecttisches ein wenig hervorragt, so dass man sie mit Bequemlichkeit so drehen kann, dass die gewünschte Oeffnung in der Mitte des Tischloches erscheint. Es ist selbstverständlich, dass die Scheibe so befestigt sein muss, dass das Centrum eines jeden Loches genau in die Achse der Mikroskopröhre eingestellt werden kann. In der Regel ist eine kleine Haken-Arretirung angebracht, durch welche die genaue Einstellung er-

leichtert wird, indem ein federndes Häkchen an der unteren Seite des Diaphragmas in kleine Vertiefungen geräth und dadurch das Weiterschieben der Blendungsscheibe erschwert. Beim Einstellen einer bestimmten Blendungsöffnung muss man die Scheibe so lange drehen, bis man das Einschnappen des Häkchens hört oder an dem vermehrten Widerstand erkennt. Die zweite Form der Blendungen wird von einem kleinen metallenen, innen geschwärzten Cylinder (Fig. 8 B. c.) gebildet (Cylinderblendung), an dessen oberem Ende kleine, verschieden grosse Durchbohrungen besitzende Aufsätze (a) angebracht werden können. Um den mit entsprechendem Aufsatze versehenen Cylinder an dem Stative anzubringen, wird er von unten her in die Hülse (H) des sog. Schlittens (Schl.) eingesteckt, welcher seinerseits an der unteren Seite der Tischplatte zwischen zwei Schienen eingeschoben wird. An manchen neueren Instrumenten ist statt des Schlittens und der Schienen eine Hülse angebracht, welche mittelst eines Armes um eine seitlich am Objecttisch angebrachte Axe drehbar ist. Diese Vorrichtung ist bequemer als der Schlitten. Sobald der Cylinder mittelst einer der vorhandenen Vorrichtungen bis unter das Loch des Objecttisches vorgeschoben worden ist, wird er von unten her in die Höhe gedrückt bis die obere durchbohrte Fläche seines Aufsatzes mit der Tischplattenfläche in einer Ebene liegt. Die Vorzüge dieser Blendungsvorrichtung vor der einfachen Scheibe sind zahlreich; zunächst wird durch den Cylinder fast alles diffuse seitliche Licht abgehalten,

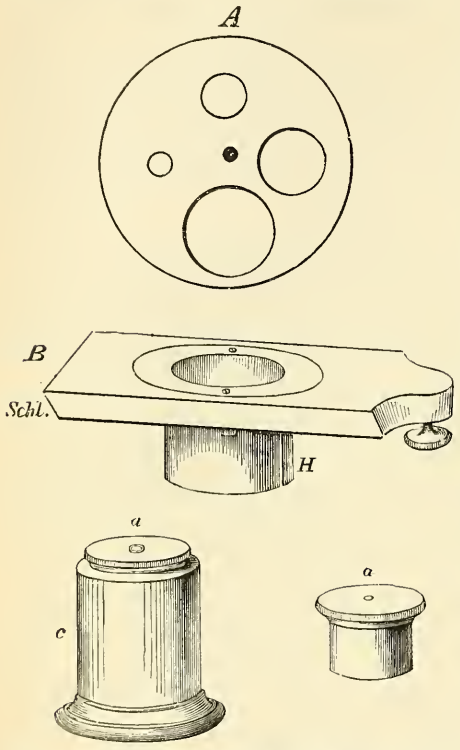

Fig. 8. A. Scheibenblendung mit 4 Oeffnungen. B. Cylinderblendung: Schl. Schlitten, H. Hülse desselben zur Aufnahme von c. Blendungscylinder, a. Aufsätze des Cylinders mit verschieden grosser Oeffnung.

dann kann die Blendungsöffnung bis dicht an das Präparat herangebracht werden und endlich können durch verschieden weites Zurückziehen des Cylinders in seiner Hülse die allerfeinsten Beleuchtungsnüancen hervorgebracht werden. Wie in jedem einzelnen Falle die Beleuchtung einzurichten sei, darüber lassen sich keine bestimmten theoretischen Vorschriften geben: man muss eben jedesmal durch verschiedene Wendungen des Spiegels, Veränderung der Blendungsöffnungen, Zurückziehen des Blendungscylinders etc. die für das Object bei der gegebenen Lichtquelle günstigste Beleuchtung empirisch feststellen; doch ist im Allgemeinen zu bemerken, 1) dass, je stärker die Vergrösserung ist, desto kleiner meistens die Blendungsöffnung sein muss und 2) dass der Planspiegel nur bei schwächeren Vergrösserungen zu benutzen ist. Es liegt im eigensten Interesse des Untersuchers, besonders eine zu helle Beleuchtung des Gesichtsfeldes zu vermeiden, da dadurch nicht nur der Feinheit des Bildes Eintrag geschieht, indem zarte Conturen unter der Fülle des Lichtes verschwinden, sondern auch sehr rasch eine Ermüdung der Augen herbeigeführt wird.

Alle die eben genannten Vorrichtungen haben nur Bedeutung für den Fall, dass die den Spiegel treffenden Lichtstrahlen ganz oder nahezu senkrecht auf das Object zurückgeworfen werden (sog. centrale Beleuchtung). Wenn es sich darum handelt, sehr feine Oberflächenverschiedenheiten an dem Präparate zu erkennen, sehr feine und gleichmässige Schatten zu erzeugen, dann benutzt man mit Vortheil statt der centralen eine schiefe Beleuchtung, welche man dadurch erzielt, dass man den Spiegel nach der Seite dreht und also die Strahlen in schräger Richtung auf das Object auffallen lässt. Bei dieser Art der Beleuchtung darf die Oeffnung des Objecttisches durch keine Blendung und besonders durch keinen Blendungscylinder beeinträchtigt sein. Auch der Schlitten muss entfernt werden.

Nur einen Fall gibt es, wo ganz andere Beleuchtungsprincipien zur Geltung kommen, nämlich, wenn es sich darum handelt, gefärbte Theile, besonders kleine Körperchen, wie Spaltpilze, deutlich hervortreten zu lassen. Bei der gewöhnlichen Beleuchtungsart würden diese unter den zahlreichen dunklen Linien, welche das Bild enthält (Structurbild), mehr oder weniger vollständig verschwinden, während sie sofort deutlich hervortreten, sobald die Linien des

Structurbildes verschwunden sind (Farbenbild). Um letzteres zu erreichen, muss das Präparat ganz intensiv beleuchtet werden, zu welchem Zweck, da die gewöhnlichen Concavspiegel auch nach Entfernung jeglicher Blendung dazu nicht ausreichen, an dem Objecttisch unter dem Präparat ein sog. Condensor, d. i. eine Convexlinse, angebracht wird. Man kann eine solche Convexlinse in die Blendungsscheibe einfügen lassen und wird damit zwar nur unvollkommene, aber doch für sehr viele Fälle erwünschte Resultate erzielen, da man dabei noch den Vortheil hat, durch Drehung der Scheibe sofort das Structurbild hervortreten lassen zu können. Eine viel kräftigere Wirkung wird erzielt, wenn die Linse an einem Blendungscylinder angebracht ist, so dass sie unmittelbar unter das Objectglas geschoben werden kann, am vortheilhaftesten aber ist es, wenn man einen eigenen Beleuchtungsapparat verwendet, wie ein solcher von Abbé angegeben wurde und als Abbé'scher Beleuchtungsapparat (s. Fig. 5) von den meisten Optikern in mehr oder weniger complicirter Form angefertigt wird. Man hat bei diesen Apparaten den Vortheil, dass man durch eine unter der Convexlinse angebrachte mit verschieden weiten Oeffnungen versehene und nach verschiedenen Richtungen verstellbare Blendungsscheibe nach Belieben das Structurbild erscheinen und verschwinden lassen, sowie seine Beleuchtung verändern kann. Diese complicirten und entsprechend theueren Apparate können nur an grösseren Stativen angebracht werden, sind aber auch für die gewöhnlichen Untersuchungen, welche der Student oder praktische Arzt mit seinem Mikroskope vornimmt, unnöthig. Ein einfacher Condensor an einem Blendungscylinder, welchen man für 10—15 Mark schon erhalten kann, genügt selbst für die Untersuchung der feinsten Organismen und ist besonders dann auch für alle anderen Untersuchungen sehr geeignet, wenn man am unteren Ende des Blendungscylinders verschiedene Diaphragmen anbringen kann.

Es würden die Angaben über die Beleuchtung der mikroskopischen Objecte eine Lücke enthalten, wenn ich nicht auch zugleich des Einflusses gedächte, welchen das von oben auf das Object auffallende Licht auf die Beleuchtung desselben hat. Je stärker dieses Licht ist, desto mehr muss die Wirkung des durchfallenden Lichtes beeinträchtigt werden. Daraus ergibt sich von selbst die Regel, dass man niemals im Sonnenlicht arbeiten darf, auch wenn der Spiegel nicht solches empfängt, und dass

man am besten das Mikroskop nicht dicht ans Fenster stellt, sondern mehrere Fuss von demselben entfernt, so dass das Himmelslicht nicht in seiner vollen Stärke den Arbeitenden trifft. Man ist sogar noch weiter gegangen und hat durch einen Schirm alles auffallende Licht abgehalten, doch ist eine solche Vorrichtung nicht nothwendig, wenn man das vorher Gesagte genau befolgt, wohl aber kann es bei sehr hellem Himmel oder wenn man einer grell beleuchteten Hauswand etc. gegenüber sitzen muss, von Vortheil sein, die Augen mit der Hand oder durch einen Schirm zu beschatten. Man vermeidet am besten alle Nachtheile zu starker directer Beleuchtung, wenn man seinen Arbeitsplatz an einem Fenster wählt, welches überhaupt oder zu der gewöhnlichen Arbeitszeit kein directes Sonnenlicht empfängt (Richtung nach Nord, Nordost, Nordwest); geht das nicht, so schütze man sich gegen die Sonne durch einen weissen Vorhang, welchen man dann auch als Lichtquelle benutzen kann. Die Abhaltung des directen Sonnenlichtes von dem Arbeitsplatze ist auch noch aus anderen Gründen nothwendig, da z. B. viele Anilinfarben und die mit Anilinfarben gefärbten Präparate directe Sonnenbeleuchtung nicht gut vertragen können.

Ausser den für die Regulirung der Beleuchtung nothwendigen Apparaten befinden sich noch an jedem Mikroskop eine feine Mikrometerschraube (Fig. 1 u. 3 M), welche zur genauen Einstellung des Objectes dient. Jedes Mikroskop gibt nur dann ein scharfes Bild des zu untersuchenden Objectes, wenn dieses in einer ganz bestimmten, nicht mit dem Focus zusammenfallenden, sondern grösseren Entfernung von den Objectivlinsen (Frontaldistanz) sich befindet, und das Heranbringen des Objectes an diesen Punkt nennt man eben das Einstellen des Mikroskopes. Wie viel ungefähr die nöthige Entfernung der Linse von dem Object beträgt, muss für jede Linse besonders ausprobirt werden; bei den stärkeren ist sie natürlich geringer (etwa 1 Mm.), bei schwächeren bedeutender (bei den gewöhnlich benutzten etwa 1 Ctm.). Die grobe Einstellung, also die Annäherung der Linsen an das Object bis auf die ungefähr richtige Entfernung, geschieht mit der Hand, eine besondere Triebschraube, wie sie sich an ganz grossen Stativen befindet, ist durchaus überflüssig; zur feineren Einstellung aber, besonders bei stärkeren Vergrösserungen, bedarf man einer feinen Schraube, und dazu ist eben die vorher genannte Mikrometerschraube bestimmt. Diese ist ent-

weder so angebracht, dass der Objecttisch durch sie auf- und abwärts bewegt werden kann oder so, dass sie eine senkrechte Hebung resp. Senkung des ganzen die Linsen tragenden Tubus bewirkt. Die erstere Einrichtung ist die unvollkommnere und wird nur noch selten an kleineren Mikroskopen angebracht.

Nachdem wir so die einzelnen Theile des Mikroskopes und deren Wirkungsweise kennen gelernt haben, will ich noch kurz angeben, auf welche Weise der Anfänger am besten sein Mikroskop „zum Arbeiten fertig" macht. Die erste Sorge sei immer die Reinigung, da selbst in dem Falle, dass das Mikroskop durch eine Glasglocke oder einen verschlossenen Kasten vor den gröbsten Verunreinigungen geschützt war, doch feine Stäubchen den Zugang zu dem Instrumente finden. Von den Linsen entfernt man aufliegenden Staub am besten mit einem trockenen feinen Haarpinsel, fester haftende Verunreinigungen mit einem feinen weichen Leder oder weichen reinen Lederläppchen, die auch zur Reinigung der übrigen Theile des Instrumentes benutzt werden. Von Zeit zu Zeit schraube man die Linsen des Oculars ab, um auch die inneren Oberflächen derselben zu reinigen, da sich hier sehr gern kleine Metallstäubchen ablagern, welche dann als dunkle Flecken im Gesichtsfelde erscheinen. Man erkennt sie daran als Verunreinigungen des Oculars, dass sie sich bei Drehung desselben mitbewegen. Die Objectivlinsen schraubt man nicht auseinander, da sonst leicht die Centrirung derselben Schaden leiden könnte. Nachdem das Mikroskop gereinigt und an einen passenden Platz gestellt ist, zieht man den Tubus ganz aus der ihn tragenden Hülse des Stativs heraus, sieht von oben in letztere hinein und dreht nun den Spiegel so lange hin und her, bis man ein Bild der vorher schon ausgesuchten Lichtquelle (einer hellen Wolke etwa) sieht, d. h. also bis die von der Lichtquelle ausgehenden Strahlen von dem Spiegel nach der Achse des Instrumentes reflectirt werden; darauf wird die Blendung in Ordnung gebracht, soweit das überhaupt von vornherein möglich ist (also bei stärkeren Vergrösserungen kleinere Oeffnung, bei schwächeren grössere), dann wird das Präparat auf den Objecttisch gelegt, so dass es möglichst genau in die Achse des Tubus zu liegen kommt, und nun führt man den mit den gewünschten Linsen versehenen Tubus in die Hülse des Stativs ein, um die grobe Einstellung zu bewerkstelligen. Dieses Einführen des Tubus

hat nicht in senkrechter Richtung zu geschehen, weil es sonst leicht sich ereignen kann, dass er, wenn man zur Ueberwindung eines grösseren Widerstandes (es setzt sich häufig an der Hülse oder am Tubus Schmutz an!) etwas stärker drückt, plötzlich nach unten fährt und nicht nur das Präparat zertrümmert, sondern auch selbst an den Linsen Schaden erleidet. Man fasst deshalb, um solches zu vermeiden, den Tubus an dem gezackten vorstehenden Rande, welchen ein jeder besitzt, und führt ihn langsam und in schraubenförmiger Drehung nach unten, bis er die erfahrungsgemäss nöthige Entfernung erreicht hat. Mit ein klein wenig Uebung und Aufmerksamkeit wird man es bald dahin bringen, die grobe Einstellung schon so fein zu machen, dass, wenn man nun in das Mikroskop hineinsieht, bereits ein, wenn auch noch undeutliches, Bild des Objectes zu sehen ist. Eine geringe Umdrehung der Mikrometerschraube nach der einen oder anderen Seite genügt dann, um die Einstellung zu vollenden. Bei starken Vergrösserungen ist diese Art der Einstellung schon etwas schwieriger und ich empfehle deshalb für diese Fälle, den Tubus, während man ihn von der Seite her beobachtet, fast bis zur Berührung dem Präparate zu nähern und dann, während man nun in das Mikroskop hineinschaut, denselben langsam mit der Hand in drehender Bewegung zu heben, bis man ein Bild des Objectes erhält, welches durch leichte Drehung der Mikrometerschraube ganz deutlich gemacht wird.

Ergänzend muss hier noch hinzugefügt werden, dass man in neuerer Zeit statt der Luftschicht, welche sich bei den gewöhnlichen Linsensystemen zwischen der untersten Linse derselben und dem das Object gewöhnlich bedeckenden Gläschen befindet, eine Schicht eines stärker lichtbrennenden Körpers (Wasser, Oel) eingefügt hat. Die auf solche Weise zu verwendenden Linsen nennt man Tauch-, Stipp- oder Immersionslinsen. Sie haben gegenüber den Trockenlinsen den Vorzug eines grösseren Oeffnungswinkels und einer stärkeren Auflösungskraft und kommen jetzt bei den höchsten Vergrösserungen ausschliesslich zur Verwendung. Bei den gewöhnlichen Untersuchungen, mit welchen wir uns hier beschäftigen wollen, ist eine Stipplinse kaum vonnöthen; es genügt vollkommen eine Trockenlinse mit einer Linearvergrösserung von 300—350, nur selten ist eine ca. 500 fache Vergrösserung nöthig. Wer eine Wasser-Stipplinse benutzen will, muss vor der Einstellung die einander zugekehrten Seiten sowohl des Deckgläschens als der Linse

mit einem kleinen Tröpfchen destillirten Wassers versehen, weil sich, wenn man nur das Gläschen oder nur die Linse mit Wasser versieht, leicht eine kleine Luftblase in dem Tropfen fängt, welche dann bei der Untersuchung sehr störend wirken kann. Noch besser ist es, Linse und Deckgläschen vor der Benutzung anzuhauchen. Bei den Oelimmersionslinsen (Linsen für homogene Immersion), welche jetzt von zahlreichen Optikern hergestellt werden, bringt man einen kleinen Oeltropfen (Cedernöl, Ol. castoris et foeniculi) zwischen Linse und Deckgläschen. Sie sind zwar sehr gut, aber auch sehr theuer.

Da man besonders mit starken Vergrösserungen in der Regel nur einen sehr kleinen Theil des zu untersuchenden Präparates überschauen kann, so fasst nach vollendeter Einstellung die linke Hand, deren Handgelenk einen Stützpunkt an dem Arbeitstische findet, das Präparat an und schiebt es ganz langsam und ohne zu rucken nach der einen oder anderen Seite, wobei nochmals daran erinnert werden mag, dass das Bild, welches im Auge erscheint, ein umgekehrtes ist. Die rechte Hand hat während dessen ihren Platz an der Mikrometerschraube, um in jedem Augenblicke eine andere Ebene des Objectes einstellen zu können, da das ja leider die grosse Unvollkommenheit unserer Instrumente ist, dass wir mit denselben immer nur mit einem Auge eine einzige Ebene deutlich sehen können, dass also körperliche Theile niemals auch körperlich zur Wahrnehmung kommen, sondern immer nur auf optischen Durchschnitten, so dass erst die Combination verschiedener auf einander folgender Durchschnittsbilder eine richtige Vorstellung von der ganzen Gestalt eines körperlichen Gebildes geben kann. Bei dem Hin- und Herschieben der Präparate achte man darauf, dass die Objectivlinsen nicht in die etwa noch weiche Balsam- oder Lackumhüllung des Präparates gerathen und dass bei dem Gebrauche von Immersionslinsen das Wasser oder Oel nicht über den Rand des Deckglases herüberläuft.

Eine theoretische Anleitung zum mikroskopischen Sehen, welches eine keineswegs leichte Kunst ist, lässt sich nicht geben, denn es gilt auch hier das Wort, dass nur Uebung den Meister macht. Indess will ich doch einige Bemerkungen nicht unterlassen. Vor allen Dingen hüte man sich, zu sehr mit vorgefasster Meinung an die Betrachtung der Präparate heranzugehen. Wenn man etwas unbedingt finden will, so wird man nur zu leicht sich dazu

verführen lassen, es auch zu finden, oder vielmehr sich einzureden, man habe es gefunden. Dies gilt besonders für Anfänger, wie ich sie mir bei der Abfassung dieses Buches vorgestellt habe, welche nicht die Wissenschaft durch neue Thatsachen bereichern wollen, sondern nur die Absicht haben, sich selbst mit den Grundzügen des bis jetzt Festgestellten durch eigene Anschauung bekannt zu machen. Hier liegt die Gefahr sehr nahe, dass der Untersucher glaubt, weil das Präparat von diesem oder jenem Organe stamme, welches diese oder jene Zusammensetzung zeige, so müsse man dies Alles auch in dem Präparate sehen — ohne zu bedenken, dass ein Präparat nicht Alles zeigen kann, und dass auch diejenigen Einzelheiten, welche es zeigen kann, keineswegs immer so auf der flachen Hand liegen, dass sie in jedem beliebigen Präparat sofort erkannt werden könnten. Bei der theoretischen Verwerthung mikroskopischer Beobachtungen mag der Phantasie ihr Recht gewahrt werden, bei der Untersuchung der Präparate darf sie keine Rolle spielen; je objectiver und nüchterner man dieselben durchmustert, desto besser ist es. Man gewöhne sich dabei von vornherein, auch die kleinsten, anscheinend unbedeutendsten Einzelheiten zu beachten, denn das ist eine Haupteigenschaft eines guten Mikroskopikers, dass seinem Blick nichts im Präparate entgeht, dass er schnell die feinsten Details überblickt und richtig auffasst.

Ein vorzügliches und wichtiges Hülfsmittel für das mikroskopische Sehen ist das Zeichnen mikroskopischer Objecte. Man wird sich das Präparat viel klarer machen, alle Verhältnisse schärfer auffassen, wenn man versucht, dasselbe mit dem Bleistift wiederzugeben. Man darf sich von der Anwendung dieses Hülfsmittels dadurch nicht abhalten lassen, dass man kein Künstler ist; wenn die Hand nur einigermassen geschickt ist, dann wird es gelingen, wenigstens eine Skizze von dem Präparate zu liefern, vorausgesetzt, dass das allgemeine wissenschaftliche Verständniss vorhanden ist. Von verschiedenen Optikern werden besondere Zeichenapparate angefertigt, welche allerdings die Herstellung naturgetreuer Contouren der Objecte erleichtern (mehr aber auch nicht), aber für solche, welche nur zur Selbstbelehrung zeichnen wollen, keinen Vortheil bieten. Für diese empfiehlt es sich am meisten, mit dem linken Auge in das Mikroskop zu sehen, während das rechte das in der Höhe des Objecttisches angebrachte (z. B. auf den Mikroskopkasten gelegte) Zeichenpapier und die Spitze des zeichnenden Bleistiftes

fixirt. Man wird es bald dahin bringen, abwechselnd das mikroskopische Object durch das linke Auge und die Zeichnung durch das rechte zur Perception zu bringen, wenn man sich nur von vornherein daran gewöhnt, was auch noch aus anderen Gründen (Schonung der Augen) vortheilhaft ist, bei allem Mikroskopiren beide Augen offen zu halten. Das Bild in dem nicht in das Mikroskop sehenden Auge wird bald ganz unterdrückt werden können, so dass nur das mikroskopische Bild zur Wahrnehmung gelangt.

Ich will diesen Abschnitt damit schliessen, dass ich den Anfängern die dringende Mahnung ans Herz lege, ja von dem verbreiteten Irrthume abzulassen, dass man um so mehr sehe, je stärkere Vergrösserung man anwende. Gerade das Gegentheil ist richtig, denn man sieht, wie leicht einzusehen ist, um so weniger, d. h. man übersieht einen um so kleineren Theil des Präparates, je stärker die Vergrösserung ist. Man mache sich also ein für allemal zum Grundsatz, jedes Präparat zuerst mit schwacher Vergrösserung zu durchmustern, damit man erst einmal sieht, ob dasselbe überhaupt zur Untersuchung brauchbar ist. Wird das Präparat brauchbar befunden, und ist es nöthig, um Einzelheiten zu sehen, stärkere Vergrösserung anzuwenden, dann stellt man sich erst noch bei der schwachen Vergrösserung die beste (dünnste oder prägnanteste) Stelle in das Centrum des Gesichtsfeldes ein und wechselt dann erst die Linsen und zwar so, dass man nicht sogleich die stärkste nimmt, sondern womöglich allmählig zu stärkeren Vergrösserungen vorschreitet. Auf diese Weise wird man sich viele Zeit und vielen Aerger ersparen und am schnellsten zu einem Verständniss des Präparates gelangen, da man sich nur mit schwächeren Vergrösserungen über die gröberen Lagerungsverhältnisse der einzelnen Bestandtheile eines Präparates leicht und gut orientiren kann. Gerade dies ist aber die erste Bedingung für das Verständniss des Präparates. Nur wenn man isolirte kleine Zellen oder sonstige kleinste Theile untersuchen will, dann mag man von vornherein eine stärkere Vergrösserung nehmen, da man mit schwachen diese Gebilde, wie Blutkörperchen und ähnliche, kaum sieht. Wem es zu unbequem ist, bei dem jedesmaligen Wechsel der Objectivlinsen den Tubus auszuziehen, der mag sich einen sog. Revolver anschaffen, d. i. eine meist scheibenförmige Vorrichtung, welche aus zwei Platten besteht, von welchen die obere eine excentrisch gelegene Oeffnung mit einem Gewinde besitzt, durch welches

sie an das untere Ende des Tubus festgeschraubt wird, während die untere 2 und mehr excentrische Löcher aufweist, welche gleichfalls von Gewinden umgeben sind, an welche verschiedene Objectivsysteme angeschraubt werden können. Die Löcher der unteren Scheibe sind so angebracht, dass sie der Reihe nach durch Drehung dieser Scheibe genau unter die Tubusröhre und die in der oberen Scheibe befindliche Oeffnung gebracht werden können. Durch eine angebrachte Arretirung wird der richtige Stand der unteren Scheibe bemerklich gemacht. Beim Gebrauche wird der mit seinen Linsen versehene Revolver an dem in die Stativröhre eingeschobenen Tubus befestigt und es genügt nun eine Verschiebung der unteren Revolverplatte und ein geringes Heben oder Senken des Tubus um die Vergrösserung zu wechseln. Revolver sind bei den meisten Mikroskop-Verfertigern zu 2, 3 und 4 Linsen zu haben.

Wie die erste Sorge so sei die Reinigung des Instrumentes in allen seinen Theilen auch die letzte. Nur wenn man nie seine Arbeit beendigt, ohne eine Generalreinigung des Instrumentes vorzunehmen, wird man hoffen dürfen, dieses letztere in voller Leistungsfähigkeit zu erhalten. Vor allem achte man auf die Objectivlinsen, besonders, wenn man mit Säuren oder sonstigen differenten Körpern gearbeitet hat. Sind die Linsen beschmutzt, so reinige man sie mit Wasser; anklebendes Glycerin wird mit Alkohol, Balsam mit Chloroform entfernt, doch muss man hierbei sehr schnell und vorsichtig verfahren, damit der das Crown- und Flintglas der Linsen verbindende Canadabalsam nicht angegriffen wird. Von den etwa benutzten Immersionslinsen entfernt man die Hauptmasse des Wassers oder Oeles durch Anhalten eines Stückchens Fliesspapier, den Rest kann man mit einem weichen Läppchen entfernen.

Zweites Kapitel.

Die Herstellung mikroskopischer Präparate und ihre Conservirung. Zusatzflüssigkeiten.

Die Anfertigung der mikroskopischen Präparate pflegt in der Weise zu geschehen, dass man das zu untersuchende Object, von

dessen Zubereitung die folgenden Kapitel handeln sollen, auf eine länglich viereckige, 1—2 Mm. dicke und aus möglichst klarem, weissem Glase bestehende ganz ebene Platte, den Objectträger, auflegt und mit einem viereckigen oder runden, ganz dünnen Gläschen, dem Deckgläschen, bedeckt. Da die Lichtstrahlen, welche von dem Objecte zu der Objectivlinse gelangen sollen, durch dieses Gläschen hindurchgehen müssen, so ist es wichtig, sich über die optische Wirkung desselben Klarheit zu verschaffen. Jeder durch das Deckgläschen hindurchgehende Lichtstrahl wird sowohl bei seinem Eintritte wie bei seinem Austritte, weil jedesmal die Dichtigkeit des Mediums sich ändert, gebrochen und aus nachstehender Fig. 9 ist ersichtlich, dass diese Brechung, welche um so stärker ist, je schiefer ein Strahl auffällt, auf die Richtung der Strahlen so verändernd einwirkt, dass sie nach ihrem Austritte in ihrer rückläufigen Verlängerung nicht mehr in einem Punkte, sondern an verschiedenen in der Achse gelegenen Punkten sich treffen,

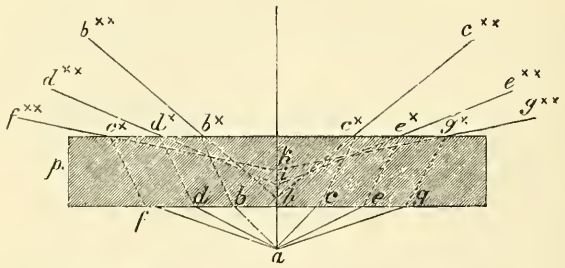

Fig. 9. p. Deckgläschen; der Strahl a b wird nach b* b** gebrochen, a c nach c* c**, beide kommen nun scheinbar nicht von a, sondern von h; ebenso d* d** und e* e** scheinbar von i, f* f** und g* g** von k. Nach Frey, l. c. Fig. 18.

woraus unmittelbar folgt, dass diese Strahlen, wenn sie nachher in das Mikroskop gelangen, nicht mehr ein deutliches Bild von dem Punkte a geben können. Es geht aber weiter aus der Zeichnung unmittelbar hervor, dass diese Wirkung des Deckgläschens eine um so bedeutendere sein muss, je dicker dasselbe ist, und dies gibt die Begründung der praktischen Regel, die besonders für alle stärkeren Vergrösserungen Gültigkeit hat, nur ganz dünne Deckgläschen (am besten von 0,15—0,1 Mm.) zu benutzen. Es sind allerdings auch in dieser Beziehung die verschiedenen Linsensysteme verschieden, da bei der Anfertigung derselben die Wirkung des Deckgläschens bereits mit in Rechnung gezogen wird, und wenn

man daher ganz sicher gehen will, ist es freilich am besten, für jedes System durch Vergleichung verschiedener Deckglasdicken die passende sich auszusuchen. Dabei muss auch die Frontaldistanz der betreffenden Linsen in Betracht gezogen werden, da, wenn diese sehr klein, das Deckglas aber sehr dick ist, bei genauer Einstellung die Linse leicht das Deckglas berührt, was verschiedene Uebelstände (Quetschung oder Verschiebung des Präparates etc.) im Gefolge haben kann. Bei den stärkeren Linsensystemen pflegen die Verfertiger anzugeben, für welche Deckglasdicke sie eingerichtet sind.

Das Auflegen des Deckgläschens auf das Präparat muss unter Beachtung gewisser Vorsichtsmassregeln geschehen, damit das Präparat nicht durch Druck mechanisch beeinträchtigt wird und keine Luftblasen in die Flüssigkeit, welche, wie sogleich noch weiter auseinandergesetzt werden soll, stets das Präparat umgibt, eingeschlossen werden. Man fasst dasselbe an zwei gegenüberliegenden Kanten mit Daumen und Zeigefinger der linken Hand, stellt es dann mit der linken freien Kante an den linken Rand der Flüssigkeit auf den Objectträger auf und schiebt vom rechten freien Rande her eine Präparirnadel so unter dasselbe, dass es fest auf dieser aufliegt. Wenn man nun die Nadel langsam senkt und zugleich immer mehr zurückzieht, so wird das Gläschen sich ganz allmählig und sanft auf das Präparat auflegen und die Luft ebenso allmählig aber vollständig nach rechts hin entweichen lassen. Ist die Menge der Flüssigkeit nicht genügend, um den Raum zwischen Objectträger und Deckgläschen vollständig auszufüllen, so setzt man noch das Fehlende zu, wie man andererseits, wenn zu viel Flüssigkeit vorhanden ist, so dass sie über den Rand des Deckgläschens vorquillt, den Ueberschuss mit Hülfe von Fliesspapier oder, wenn es Glycerin ist, mit Hülfe eines mit Alkohol befeuchteten Läppchens entfernt. Um bei ganz zarten Präparaten auch denjenigen geringen Druck, welchen das Deckgläschen vermöge seiner Schwere ausüben muss, zu vermeiden, kann man ein Haar, ein Stückchen Seidenpapier oder Aehnliches zwischen Objectträger und Deckgläschen einschieben. Nur bei solchen Präparaten, bei welchen kleine leicht bewegliche Körperchen in einer Flüssigkeit suspendirt sind, kann man auch das Deckgläschen parallel mit dem Objectträger auf die Kuppe des Flüssigkeitstropfens vorsichtig auffallen lassen, da bei der anderen Methode die Körperchen grösstentheils nach der rechten

Seite hinlaufen. Bei solchen Präparaten kann es von Vortheil sein, ein Haar, einen Seidenfaden etc. mitten in den Tropfen zu bringen, damit die suspendirten Körperchen beim Auflegen des Deckgläschens hier hängen bleiben und leichter aufgefunden werden können. —

Bei der Untersuchung der menschlichen und thierischen Gewebe kommt man nur seltener in die Lage, ein Präparat so anzufertigen, dass man es ohne weiteres auf einen Objectträger bringt und mit einem Deckgläschen bedeckt. Selbst bei den im Körper vorkommenden Flüssigkeiten, um wie viel mehr bei den festen Bestandtheilen, ist man genöthigt, dem anzufertigenden Präparate eine Flüssigkeit zuzusetzen (Zusatzflüssigkeit), sei es um eine Flüssigkeit, welche körperliche Partikeln enthält, wie z. B. das Blut, zu verdünnen, sei es um einen festen Gewebstheil mit einer gleichmässig lichtbrechenden Masse zu durchtränken, weil man nur dadurch die durch eingeschlossene Luftblasen erzeugten unregelmässigen Ablenkungen der durchfallenden Lichtstrahlen vermeiden kann.

Was soll man nun aber für Zusatzflüssigkeiten wählen? Die Wahl wird ganz von dem Zustande abhängen, in welchem sich das zu untersuchende Präparat befindet resp. von dem Zwecke, welchen man bei der Untersuchung verfolgt. Wenn man frische Präparate untersucht, um sich von ihrer normalen Zusammensetzung zu überzeugen, dann ist von selbst klar, dass man nur solche Flüssigkeiten zusetzen darf, welche das normale Aussehen garnicht oder doch nur unwesentlich verändern, welche sich also indifferent gegen das Präparat verhalten (indifferente Zusatzflüssigkeiten). Als solche ergeben sich zunächst die meisten jener Flüssigkeiten, welche wir im Körper vorgebildet finden, also Blutserum, humor aqueus, Lymphserum, Flüssigkeit aus serösen Höhlen etc. Da man aber nicht immer solche Flüssigkeiten frisch zur Hand hat, so hat man nach künstlichen indifferenten Flüssigkeiten gesucht, von denen es schon eine ganze Anzahl gibt. Für das eine Gewebe ist diese besser, für das andere jene, da es begreiflicherweise eine für alle Gewebe indifferente Flüssigkeit kaum geben kann. Sehr empfehlenswerth ist das Max Schultze'sche Jodserum, welches man so bereitet, dass man Amnioswasser, Blutserum etc. mit ganz starker Jodtinctur versetzt (zu 30 Grm. Flüssigkeit etwa 6 Tropfen Jod). Statt der genannten natürlichen Flüssigkeiten kann man sich nach

Frey auch eine Lösung von 30 Grm. Hühnereiweiss, 270 Grm. Wasser und 2,5 Grm. Kochsalz bereiten. Für die gewöhnlichen Untersuchungen genügt es aber vollkommen, wenn man eine $^3/_4$ procentige Kochsalzlösung, die man sich immer vorräthig halten kann, zur Verwendung bringt; sie lässt die meisten Gewebe, wenn sie nicht zu lange auf dieselben einwirkt, nahezu unverändert. Man sollte sich deshalb zum Grundsatz machen, alle frischen Präparate, sofern nicht besondere Gründe dagegen sind, in Kochsalzlösung zu untersuchen. — Wenn auch durchaus kein indifferentes Mittel, so ist das destillirte oder gewöhnliche Wasser doch selbst für viele frische Präparate eine sehr brauchbare Zusatzflüssigkeit, besonders in jenen Fällen, wo es sich darum handelt, später irgendwelche Reagentien auf die Präparate einwirken zu lassen. Man muss sich eben nur immer genau bewusst bleiben, dass und welche Veränderungen das Wasser als solches hervorruft. — Eine zur Erhaltung eines möglichst normalen Aussehens vieler Gewebe sehr vorzügliche Substanz ist die Ueberosmiumsäure, welche man nach M. Schultze in 1—2 procentigen Lösungen anwendet; dieselbe fixirt die Gewebe und besonders auch die Zellen sehr schnell in ihrem gewöhnlichen Zustande.

Wesentlich andere Gesichtspunkte als bei frischen Präparaten kommen bei der Untersuchung gehärteter, also schon wesentlich gegen den normalen Zustand veränderter Gewebstheile in Betracht. Durch die Fixirungs- und Härtungsmittel sind in der Regel die Eiweisskörper geronnen und in Folge dessen die Präparate mehr oder weniger undurchsichtig geworden; es ist deshalb hierbei die Hauptaufgabe, solche Zusatzflüssigkeiten ausfindig zu machen, welche leicht die Präparate durchdringen und sie aufhellen. Seit Alters her nimmt in dieser Beziehung das Glycerin einen hervorragenden Platz auf dem Arbeitstische der Mikroskopiker ein und es entspricht in der That auch für die meisten Präparate durchaus den an eine solche Flüssigkeit zu stellenden Anforderungen, um so mehr, als es zugleich ein vorzügliches Conservirungsmittel für viele Präparate bildet. Eine andere, ebenfalls sehr gut aufhellende Flüssigkeit, die gleichzeitig zur Conservirung benutzt werden kann, ist eine concentrirte (50 proc.) Lösung von Kali aceticum, welche den grossen Vorzug vor dem Glycerin voraus hat, dass sich viele Farbstoffe, besonders Anilinfarben, auch Osmiumsäure viel besser in ihr erhalten als in Glycerin. Eine noch stärker aufhellende

Wirkung kommt vielen Harzen und Balsamen zu, die deshalb auch eine ausgedehnte Verwendung gefunden haben. Ihre Wirkung ist aber so stark, dass nur gefärbte oder injicirte Präparate sich zur Untersuchung damit eignen, und auch diese vorzugsweise dann, wenn es sich weniger um Erkennung feinerer Structureigenthümlichkeiten (Zellen, Verhältniss zur Intercellularsubstanz etc.) als vielmehr um Uebersichtspräparate und gröbere Structurverhältnisse handelt: nur für die Aufsuchung gefärbter Spaltpilze oder kleiner gefärbter Körnchen im Gewebe ist das Einlegen der Schnitte in Balsam neben der Anwendung des Condensors von grösstem Vortheil. Es sind jetzt hauptsächlich zwei Präparate in Gebrauch, das Damarharz und der Canadabalsam. In ersterem treten die Gewebsstructuren noch etwas besser hervor als in letzterem, worauf man bei der Auswahl Rücksicht zu nehmen hat. Man kann das Damarharz entweder in der Form des Damarfirniss, wie ihn die Maler benutzen, verwenden (bei Dickflüssigkeit Verdünnung mit Terpenthin) oder man kann sich eine Lösung nach folgender Vorschrift bereiten: 40 Grm. gepulvertes Damarharz übergiesst man mit 40 Grm. Xylol und lässt es in einem geschlossenen Gefässe 3—4 Tage bei Zimmertemperatur stehen. Nun filtrirt man durch gewöhnliches Filtrirpapier und dampft die gewonnenen ca. 70 Grm. auf dem Sandbade bis auf ca. 45 Grm. ein, zu denen man endlich ca. 25 Grm. rectificirtes Terpenthin zufügt (Martinotti). Den Canadabalsam kann man in Terpenthin, Chloroform oder Xylol auflösen; ich benutze jetzt ausschliesslich das letztere. Da sich sowohl das Damarharz wie der Canadabalsam weder mit Alkohol noch viel weniger mit Wasser mischt, so ist die Anwendungsweise derselben etwas umständlich und soll daher genauer angegeben werden.

Die ausgewässerten Schnitte werden in einem beliebigen der später zu erwähnenden durch Alkohol nicht extrahirbaren Farbstoffe gefärbt; bei denjenigen Farben, welche nicht wie die meisten Anilinfarben schon mit absolutem Alkohol fixirt werden, müssen die ausgewässerten Schnitte zunächst in absolutem Alkohol entwässert werden. Der Alkohol nimmt das Wasser sehr begierig auf, bringt aber dadurch die Schnitte leicht zum Schrumpfen, wodurch sie uneben werden, an ihren Rändern sich umschlagen etc. und leicht zerreissen, wenn man versucht, sie wieder glatt zu machen. Um dies zu verhindern, breitet man die Schnitte in dem Waschwasser auf einem schmalen Streifen Fliesspapier oder noch

besser auf einem Spatel, d. h. auf einem dünnen, 1—2 Ctm. breiten, biegsamen, an einem Stiele befestigten Stücke Blech aus Messing, Neusilber, Platin etc. in der gewünschten Lage aus, hebt ihn vorsichtig, damit er sich nicht wieder verschiebe, aus dem Wasser heraus und entfernt (durch Ablaufenlassen, Absaugen mit Fliesspapier etc.) das anhaftende Wasser so weit, dass der Schnitt soeben an der Oberfläche des Spatels haftet. Wenn man diesen nun ganz langsam und vorsichtig in das Schälchen mit absolutem Alkohol eintaucht, so wird der Schnitt in dem ausgebreiteten Zustande hart und rollt sich dann nicht mehr zusammen. In dem Alkohol bleibt der Schnitt je nach seiner Dicke und Grösse 5—15 Minuten, dann wird der Alkohol gewechselt und der Schnitt in der neuen Portion wiederum 5 bis 15 Minuten liegen gelassen. Nun fischt man ihn abermals mit Fliesspapier oder dem Spatel aus dem Alkohol heraus, trocknet ihn etwas ab und bringt ihn in Oel. Die Zahl der verwendbaren Oele ist gross; das früher viel gebrauchte Terpentin wird wenig mehr benutzt, dagegen ist das Nelkenöl noch vielfach im Gebrauch. Es zieht manche Farben stark aus und macht die Präparate schnell sehr spröde, man hat deshalb neuerdings dem Origanum-, Bergamott- oder dem Cedernöl den Vorzug gegeben. Auch andere Stoffe sind zu gleichem Zwecke zu benutzen, so Kreosot und Xylol, welches letztere durch seine prompte Wirkung sich sehr empfiehlt. In dem Oel oder Xylol muss der Schnitt vollkommen durchsichtig werden, so dass man, wenn man ihn über eine schwarze Unterlage hält, nirgendwo mehr eine graue oder weissliche Trübung erkennen kann, ein Zustand, der gewöhnlich nach 2—5 Minuten erreicht ist. Nach Verlauf dieser Zeit hebt man den Schnitt wiederum mit dem Spatel aus dem Oel oder Xylol heraus, bringt ihn mit einem recht grossen Tropfen der Flüssigkeit auf den Objectträger, breitet ihn vorsichtig aus, saugt die Flüssigkeit mit Fliesspapier ab, nachdem man die Hauptmasse derselben hat ablaufen lassen, bringt einen Tropfen der gewählten Flüssigkeit (Canadabalsam, Dammarharz) auf den Schnitt und deckt ihn mit dem Deckgläschen zu. Sollte sich der bereits in Balsam eingelegte Schnitt als noch nicht hinreichend entwässert erweisen, so muss man die ganze Procedur wieder in umgekehrter Reihenfolge vornehmen und den absoluten Alkohol nun länger als vorher einwirken lassen.

Die einzelnen Momente der Behandlung, denen ein in Balsam einzulegender Schnitt nach der Färbung unterworfen wird (für Schnitte, welche behufs Färbung schon in absolutem Alkohol liegen, beginnt die weitere Behandlung erst von No. 3 ab), sind also kurz zusammengefasst folgende:

1) Auswaschen,
2) Abtrocknen,
3) Entwässern in Alkohol absol. (2 Portionen, in jeder 5—15 Minuten,
4) Abtrocknen,
5) Einlegen in Oel oder Xylol (2—5 Minuten),
6) Ausbreiten auf dem Objectträger und Abtrocknen,
7) Auflegen von Balsam und Eindecken.

Da schon das Oel die Schnitte stark aufhellt, so kann man übrigens die Präparate schon in ihm untersuchen, aber das Einlegen in Balsam oder Harz hat noch den weiteren Vortheil, dass es zugleich auch die beste Methode der Conservirung bildet: sobald der Balsam durch Verdunstung des Lösungsmittels (für Canadabalsam verwende ich jetzt nur Xylol, welches sich äusserst schnell verflüchtigt) fest geworden ist, ist auch das Präparat vor dem Verderben geschützt. Es vergehen allerdings mehrere Wochen bis der Canadabalsam vollständig hart ist, das Damarharz wird schneller fest. Da bei dem Eintrocknen das Volumen des Balsams resp. Harzes abnimmt, so muss man, um ein nachträgliches Eindringen von Luft unter das Deckgläschen zu verhindern, den Rand desselben noch mit einer Schicht von Balsam oder Harz umgeben.

Will man Präparate feucht conserviren, so wählt man dazu am besten den Einschluss in Glycerin oder Kali aceticum. Sobald man nicht ein längeres Aufheben beabsichtigt und die Präparate an einem geschützten Orte aufbewahren kann, genügt es vollständig, den Rand des Deckgläschens, an welchem keine Flüssigkeit überstehen darf, mit einer Schicht Wachs zu umziehen. Man macht das am besten mit einem Wachskerzchen, dessen Docht man wie einen Pinsel benutzt. Damit das Deckgläschen sich bei dem Umziehen mit Wachs nicht bewegen kann, werden zuerst seine 4 Ecken durch ein kleines Tröpfchen Wachs befestigt, indem man mit dem in einer Flamme erwärmten Dochte sie betupft. Häufig dringt jetzt noch etwas Flüssigkeit unter dem Deckgläschen hervor, welche

man sorgfältig entfernt, worauf man dann mit dem wiederum recht tüchtig (z. B. durch Anstecken, Umdrehen und wieder Ausblasen) erwärmten Dochte an den vier Kanten des Gläschens einen Wachsstrich zieht. Sollte man später wünschen, diese Präparate noch weiter zu conserviren, so kann man den Wachsrand selbst wieder mit einer Lage von Balsam oder Lack überziehen, doch ist es dann besser, den Wachsrand vorher zu entfernen und den Balsam oder Lack direct auf den Deckglasrand aufzutragen, wobei man auch wieder, wie vorher angegeben, zunächst die 4 Ecken ankittet und erst, wenn diese befestigt sind und keine Flüssigkeit mehr über den Rand des Deckglases vorsteht, die Ränder mit Lack überzieht. Leider bekommen die Balsame sowohl wie die meisten Lacke, wenn sie zum Verschlusse von in Flüssigkeiten aufbewahrten Präparaten benutzt werden, nach einiger Zeit Sprünge, aus welchen dann die Zusatzflüssigkeit hervordringt. Einigermassen lässt sich diesem Uebelstande vorbeugen, wenn man erst eine dünnere Lage der Kittmasse aufträgt und dann nach einiger Zeit, wenn diese trocken geworden ist, eine neue Lage zufügt. Ein ganz vorzüglicher weisser Einschlusskitt, welcher nicht leicht springt und doch schnell trocknet, ist der „weisse Lack zu mikroskopischen Präparaten“ von Apotheker Ch. Brunnengräber in Rostock, Blücherplatz 6. Dieser Lack wird, wie alle, mit einem feinen Pinsel oder Glasstab so über den Rand des Deckgläschens herübergestrichen, dass die eine Hälfte des Lackstreifens auf dem Objectträger, die andere auf dem Deckgläschen liegt. Einen recht brauchbaren Kitt kann man sich selbst nach folgender Vorschrift bereiten: Zinkweiss 12, Siccativ 0,6, Copallack 0,5, Dammarlack 8 Theile, Terpentin soviel, dass die Masse eine honigartige Consistenz erhält. In neuerer Zeit verwende ich fast nur den Dammarlack auch zum Einkitten von Glycerinpräparaten.

Damit die aufzuhebenden Präparate ohne Schaden übereinandergelegt werden können, klebe man an beiden Enden der Objectträger mit Wasserglas kleine Plättchen von dünnem Pappdeckel auf, welche zugleich zur Bezeichnung der Präparate dienen können. Grosse Auswahl von Sammlungs-Kästchen in den verschiedensten Grössen und von der verschiedensten Construction findet man u. a. bei Th. Schröter in Leipzig, Grosse Windmühlenstrasse 37, während die Objectträger und Deckgläschen von Stender in Leipzig, Naun-

dörfchen 4. Müller in Giessen, Sonnenstrasse 103 u. a. oder nebst anderen Utensilien von einem der sog. Institute für Mikroskopie, wie solche wohl in allen Universitäts- sowie in anderen grösseren Städten zu finden sind.

Drittes Kapitel.

Präparations- und Härtungsmethoden.

Nur die wenigsten Gewebe und Gewebstheile, wie Flüssigkeiten, dünne Membranen etc., können ohne weitere Vorbereitung für die mikroskopische Untersuchung benutzt werden; in der Regel müssen die zu untersuchenden Theile auf mechanische Weise verkleinert werden. Ueberall da, wo es gilt, alle oder einzelne Bestandtheile der Gewebe resp. Organe isolirt zur Anschauung zu bringen, müssen die Theile zerzupft werden. Dies geschieht mittelst feiner Stahlnadeln, welche an einem längeren Stiele befestigt sind. Die besten Präparirnadeln sind jene, bei welchen die Stahlnadeln nicht fest mit dem Stiele verbunden, sondern nur angeschraubt sind, so dass sie nach Belieben entfernt und durch neue ersetzt werden können. Die beim Zerzupfen zu beobachtende Methode muss je nach dem beabsichtigten Zwecke verschieden sein. Wenn es sich darum handelt, zellige oder ähnliche kleinere Theile zu isoliren, hält man mit der einen Nadel das betreffende, beliebig gross zu wählende Gewebsstück fest, während man mit der anderen die Ränder desselben mit schnellen, kurzen Bewegungen auszupft, gleichsam ausklopft. Sobald die Zusatzflüssigkeit hinreichend trüb geworden ist, so dass man also erwarten darf, eine genügende Anzahl von Zellen etc. isolirt zu haben, entfernt man die übrig gebliebenen Gewebsbrocken vollständig, so dass nur die getrübte Flüssigkeit zurückbleibt. Es ist eine durch die Furcht, zu wenig zu thun, leicht erklärliche Eigenthümlichkeit der Anfänger im Mikroskopiren, dass sie erst dann aufhören zu zerzupfen, wenn die Flüssigkeit so voll Zellen etc. steckt, dass man vor lauter Zellen keine einzige Zelle deutlich sieht. Ein solches Präparat kann man nachträglich noch mit frischer Zusatzflüssigkeit verdünnen; doch muss dann der dadurch entstehende Ueberschuss der letzteren durch

Absaugen entfernt werden. Gerade bei den Zellenpräparaten und ähnlichen ist eine zu reichlich vorhandene Flüssigkeit für die Untersuchung sehr störend, weil dann das Deckgläschen nicht fest aufliegt und die Zellen durch Strömungen in der Flüssigkeit fortwährend hin und her bewegt werden, so dass es schwer hält, ein deutliches Bild von denselben zu erhalten. Man sauge also nach dem Auflegen des Deckgläschens so lange die Flüssigkeit mit Fliesspapier weg, bis sie nur genau an den Rand des Deckglases heranreicht.

Anders muss man vorgehen, wo man Fasern irgend welcher Art untersuchen will. Die anzuwendende Präparationsmethode ist jedoch nicht eine für alle Fälle gleichmässige, sondern man muss zwischen solchen Fällen unterscheiden, wo die Fasern sich unregelmässig durchflechten, wie z. B. in dem maschigen Bindegewebe, und anderen, wo sie in regelmässiger Weise neben einander gelagert sind, wie in den Muskeln. Im ersteren Falle zieht man das Maschenwerk nur etwas auseinander, ohne es ganz zu zerreissen; im letzteren nimmt man ein längliches, dem Faserverlauf entsprechendes Stückchen, setzt die Nadeln in der Mitte desselben neben einander auf und reisst es vollständig in zwei Theile auseinander, indem man die Nadeln in entgegengesetzter Richtung und beide im rechten Winkel zu dem Faserverlaufe von einander entfernt. Der eine der beiden Theile wird wiederum in derselben Weise getheilt und so fort, bis die Theilstücke so dünn geworden sind, dass sie sich nicht weiter zerreissen lassen. Auch hierbei hüte man sich vor dem Zuviel an Material; im Zerzupfen wird man nur selten zu viel thun.

Um das Zerzupfen vieler Gewebstheile zu erleichtern, bedient man sich mannigfacher Reagentien, welche die gemeinsame Eigenschaft haben, die eingelegten Theile zu maceriren (Macerationsflüssigkeiten), d. h. ihren Zusammhang zu lockern, ohne sie doch zu zerstören. Am vorzüglichsten sind diejenigen, welche neben der Maceration des Ganzen die Härtung einzelner Bestandtheile bewirken, die dann natürlich besonders schön isolirt werden können. Es gehören in diese Categorie vorzugsweise die ganz dünnen (0,02 – 0,05 procent.) Lösungen der Chromsäure und ihrer Salze (doppeltchromsaures Kali und Ammoniak), ferner die Osmiumsäure in etwas stärkeren (0,1 — 1,0 procent.) Lösungen. Erstere Lösungen färben die Theile gelblich, die Osmiumsäure, deren Lösung in Ver-

bindung mit organischen Theilen selbst schwarz wird, färbt die eiweissartigen Theile grau, die fetthaltigen tief schwarz. Vorzüglich bes. für Epithelzellen ist auch eine aus 1 Theil Alkohol (60 procent.) und 2 Theilen Wasser bestehende, von Ranvier empfohlene Lösung, welche kurz als „$^1/_3$ Alkohol“ bezeichnet wird. Ausser diesen haben viele Säuren, Pikrinsäure, Mineralsäuren etc., sowohl in starker als auch in schwacher Lösung, macerirende Eigenschaften, dann Alkalilaugen in 30—35 procentigen Lösungen, ferner 10 procentige Kochsalzlösung, Kalk- und Barytwasser u. a., deren Wirkungsweise bei den einzelnen Fällen, wo sie in Gebrauch genommen werden sollen, Erwähnung finden wird. Nur einer besonders durch Kühne in die histologische Technik neuerdings eingeführten Methode, die noch manche neue Aufschlüsse ergeben dürfte, soll hier noch gedacht werden, das ist die Verdauungsmethode. Besonders wichtig ist die Behandlung der Gewebe mit Trypsin, dem Pancreasferment, welches in alkalischer und neutraler Lösung die leimgebenden fibrillären Gewebstheile intact lässt, dagegen die Kittsubstanz und die Zellen zerstört. Seine Anwendungsweise siehe beim Knorpelgewebe.

Sollen die Bestandtheile eines einfachen oder zusammengesetzten Gewebes im Zusammenhange untersucht werden, so ist es in der Regel nothwendig, feine Schnitte von demselben anzufertigen. Für manche etwas härtere Gewebe, z. B. Knorpel, entkalkten Knochen etc. reicht man mit einem scharfen Scalpell aus, für die Mehrzahl aber bedarf man eines schärferen, dünneren und längeren Messers, also eines Rasirmessers etwa oder eines der zu diesem Zwecke besonders construirten Messer. Die eine Fläche des Messers, und zwar diejenige, welche man dem zu schneidenden Präparate zuwendet, soll flach geschliffen sein, damit man die Schneide recht horizontal stellen kann, die andere concav, damit die Schnitte weniger leicht auf der Klinge haften. Ueber die Führung des Messers lassen sich meiner Meinung nach keine allgemeinen Vorschriften geben; Jeder schneide, wie es ihm am bequemsten geht, wenn er nur einen glatten, dünnen Schnitt hervorbringt. Nur das glaube ich kann man im allgemeinen verlangen, dass das Messer nicht so sehr vorgeschoben, als vielmehr ausgezogen werden soll, weil nur so in der Regel ganz glatte Schnitte zu erzielen sind. Ich fasse das Messer wie man es zum Rasiren fasst, mache darauf unter Erheben des Messerrückens mit dem hinteren Ende der

Schneide einen kleinen Einschnitt an derjenigen Stelle, von welcher ich schneiden will, lege darauf die Klinge in ganz horizontaler Richtung fest auf die Schnittfläche auf und ziehe sie dann langsam aus, indem ich sie nur wenig dabei vorschiebe. Andere kommen besser zurecht, wenn sie das Messer schnell bewegen — ich glaube, wie gesagt, dass Jeder sich die für ihn beste Art empirisch auswählen muss. Wenn die Fläche, von welcher man den Schnitt abnehmen will, nicht ganz eben ist, so muss man, ehe man den zu untersuchenden Schnitt entnimmt, erst eine vollkommen glatte Schnittfläche herstellen. Ueberhaupt darf man an einem aus einer Härtungsflüssigkeit genommenen Gewebsstückchen nicht sofort von der ersten besten Oberfläche Schnitte anfertigen, sondern man schneide erst ein Stückchen des Gewebes weg, da sich an den Oberflächen häufig Schmutz, Pilze, Concremente angelagert haben.

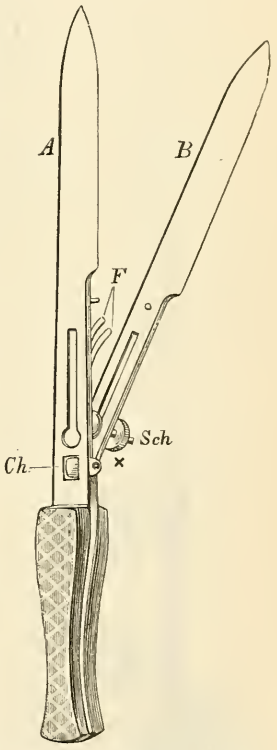

Fig. 10. Doppelmesser in $^1/_2$ natürl. Grösse. A. feste, B. in dem Charnier Ch. bewegliche Klinge, F. Federn, Sch. Schieber mit der Schraube bei ×.

Da die meisten zu untersuchenden Theile in frischem Zustande viel zu weich sind, als dass man mit einem Rasirmesser hinreichend feine Schnitte machen könnte, so ist man genöthigt, den Theilen vorher durch längeres Einlegen in sog. Härtungsflüssigkeiten, über welche sogleich noch Ausführlicheres mitgetheilt werden soll, die nöthige Consistenz zu verleihen. Will man nichtsdestoweniger von einem frischen Organe Schnitte anfertigen, so muss man wenigstens suchen, derjenigen Stelle, von welcher man schneiden will, durch Anspannung eine etwas derbere Consistenz zu verleihen. Man erzielt das am besten dadurch, dass man das Stückchen über den ausgestreckten Zeigefinger der linken Hand legt und mit dem Daumen auf der einen, mit dem Mittelfinger auf der anderen Seite anspannt. Viel besser ist es aber, sich zu den frischen Präparaten eines Doppelmessers zu bedienen. Es sind verschiedene Doppelmesser angegeben worden, die aber alle im Princip über-

einstimmen. Das in Fig. 10 dargestellte besteht aus zwei, an den einander zugekehrten Seiten plan, an den anderen concav geschliffenen Klingen, von welchen die eine (A) fest, die andere (B) durch ein Charnier (Ch) beweglich mit dem Griffe des Messers verbunden ist. Die eigentlichen Klingen reichen nicht bis an den Holzgriff heran, sondern sind durch ein metallenes Mittelstück mit demselben verbunden, welches an dem feststehenden Messer zwei nach innen zu gerichtete Federn (F), an beiden eine Schiebervorrichtung (Sch) besitzt, welche mit einer an der äusseren Seite der beweglichen Klinge befindlichen Schraube (bei ×) verbunden ist. Zum Gebrauche steckt man den Knopf des Schiebers durch die Oeffnung in dem feststehenden Messer, schiebt denselben bis an das obere Ende der Schieberöffnung vor und dreht nun die Schraube so lange zu, bis die Klingen in der gewünschten Entfernung von einander und dabei ganz parallel stehen. Da es schwierig ist, die Klingen so herzurichten, dass sie mit den angegebenen Mitteln allein parallel gestellt werden können, die meisten vielmehr mit den Spitzen convergiren, so besitzen viele Doppelmesser dicht hinter den Klingen noch eine Stellschraube, durch welche die Spitzen von einander entfernt werden können. Man erwerbe nur solche Messer, welche eine ganz parallele Stellung der Klingen gestatten. In Fig. 11 habe ich noch ein anderes Doppelmesser abbilden lassen, bei welchem die zweite, freie Klinge durch eine Doppelfeder und zwei Schrauben mit der feststehenden und mit dem Griff verbundenen Klinge parallel gestellt wird. Wie weit die Klingen von einander entfernt stehen sollen, das richtet sich ganz nach der Consistenz des zu untersuchenden Präparates und muss jedesmal durch die Probe ermittelt werden. Im allgemeinen müssen die Messerklingen für weichere Organe weiter auseinanderstehen als für härtere. Beim Gebrauche wird zuerst in ähnlicher Weise wie beim Schneiden mit

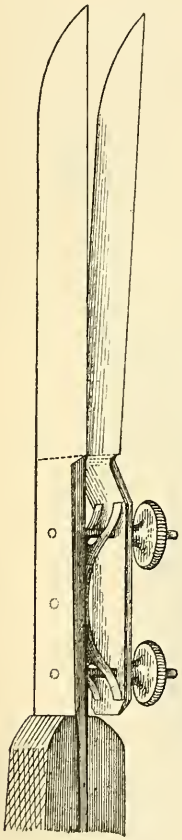

Fig. 11. Doppelmesser in $^3/_4$ natürl. Grösse. Die freie Klinge durch Doppelfeder und 2 Schrauben stellbar.

dem Rasirmesser das Präparat möglichst angespannt; dann wird das wie ein Violinbogen gefasste Messer nach vorwärts eingeschoben und dann zurückgezogen. Damit der Schnitt nicht in der Tiefe der Schnittspalte hängen bleibe, zieht man das Messer nicht ganz nach hinten zurück, sondern nur höchstens bis zum vorderen Drittel und macht dann eine kleine Seitenbewegung, um den Schnitt abzutrennen. Sollte man trotzdem keinen Schnitt zwischen den beiden Klingen finden, so versäume man nicht, ehe man die Entfernung der Klingen vergrössert, die Schnittspalte an dem Präparat nachzusehen, in welcher man oft noch den Schnitt vorfinden wird.

Wenngleich man mittelst des Doppelmessers von den meisten frischen Präparaten so feine Schnitte erhalten kann, dass dieselben auch die Anwendung stärkerer Vergrösserungen gestatten, so sind diese Schnitte doch nicht für alle Untersuchungen genügend und besonders von den weicheren Organen selten dünn genug, ganz abgesehen davon, dass es mit einem Doppelmesser nicht möglich ist, eine ununterbrochene Reihe von Schnitten aus einem Präparate herzustellen. Besser gelingen die Schnitte schon mit dem später genauer zu schildernden Gefriermikrotom, doch muss man in der Regel die meisten Präparate, ehe man sie schneidet, *erhärten* und es hängt der Erfolg einer Untersuchung gerade von der passenden Erhärtung des Präparates zum grossen Theile ab. Bei jeder Erhärtung des Präparates werden selbstverständlich Veränderungen in demselben erzeugt und es ist deshalb wichtig, möglichst schnell die Gewebsbestandtheile in möglichst natürlichen Verhältnissen zu *fixiren*. Wie schon früher erwähnt wurde, ist zum Fixiren die Osmiumsäure sehr geeignet, doch haben ähnliche Wirkung auch der absolute Alkohol, die Pikrinsäure, die Chromsäure und ihre Salze sowie andere Stoffe. Da die meisten derselben gleichzeitig gute Härtungsmittel sind, so werden sie bei diesen abgehandelt.

In der Jugendzeit der mikroskopischen Technik machte man von dem einfachsten Härtungsmittel, dem *Trocknen* der Präparate häufigen Gebrauch, doch wendet man die Methode jetzt nur noch für wenige Objecte an und auch dann nur, wenn es sich um die Untersuchung gröberer Verhältnisse handelt. Eine Ausnahme machen allein die Körperflüssigkeiten (Blut, Secrete, Gewebssaft) oder ganz weiche Gewebspartikelchen, welche man zum Zweck der Färbung in dünner Schicht auf einem Deckgläschen antrocknen lässt (*Deckglastrockenpräparate*). Für viele Untersuchungen gewährt es

Vortheil die Deckgläschen, nachdem die Präparate lufttrocken geworden sind, für längere oder kürzere Zeit einer höheren Temperatur (120—150 ° C.) auszusetzen, wodurch die Eiweisskörper in unlösliche Modificationen umgewandelt werden. Selbst das Hämoglobin kann durch längeres Erhitzen conservirt werden. Die Erhitzung kann in einem Wärmekasten mit constanter Temperatur vorgenommen werden, doch genügt es für viele Fälle, das Deckglas ein- oder mehrmals mit nach oben gerichteter Präparatenseite durch die Flamme einer Spirituslampe oder eines Bunsen'schen Brenners hindurchzuziehen. Man erhält gute Deckglaspräparate, wenn man einen kleinen Tropfen Flüssigkeit auf ein Deckgläschen bringt und dann ein zweites darüberlegt. Der Tropfen breitet sich gleichmässig aus und wenn man nun schnell die beiden Gläschen durch Verschieben in entgegengesetzter Richtung von einander trennt, bleibt eine dünne Flüssigkeitsschicht auf jedem derselben zurück, welche an der Luft sehr schnell eintrocknet. In ähnlicher Weise kann man Gewebspartikeln zwischen zwei Deckgläschen auseinanderquetschen, doch kann man sie auch, ebenso wie Flüssigkeitströpfchen, mittelst eines Platindrahtes etc. auf dem Deckglas zerreiben und auseinanderschmieren.

Ein anderes, ebenfalls schon sehr frühe in Gebrauch gezogenes Härtungsmittel ist auch jetzt noch unentbehrlich, nämlich der Alkohol. Man wendet denselben in verschiedenen Concentrationen an, bis zum absoluten. Letzteren benutzt man von vornherein, wenn es sich darum handelt, sehr schnell eine schnittfähige Consistenz zu erzielen; er bewirkt aber eine starke Schrumpfung der Gewebe, weshalb es im allgemeinen anzurathen ist, mit schwächeren Concentrationen zu beginnen und allmählig zu stärkeren vorzuschreiten. Der Alkohol hat die unangenehme Eigenschaft, dass er den Blutfarbstoff vollständig zerstört, es ist deshalb und auch, weil die blosse Alkoholhärtung die Präparate leicht brüchig macht, vorzuziehen, derselben eine Behandlung mit Chromsäure oder chromsauren Salzen vorausgehen zu lassen, welche die Blutkörperchen zwar durch Schrumpfung etwas dunkler und mehr bräunlich gefärbt erscheinen lassen, aber dieselben doch vollkommen gut erhalten. Allerdings machen auch sie, besonders die reine Chromsäure in stärkerer Lösung angewandt, die Präparate leicht brüchig, nicht aber in schwacher Lösung, welche deshalb ausschliesslich zur Benutzung kommt. Am meisten empfehlenswerth

sind die chromsauren Salze, das doppeltchromsaure Ammoniak und doppeltchromsaure Kali, letzteres besonders in Form der sogenannten Müller'schen Flüssigkeit, welche aus einer Lösung von 2—2½ Theilen dieses Salzes und 1 Theil schwefelsauren Natrons in 100 Theilen Wasser besteht oder der Erlicki'schen Flüssigkeit, welche statt des Natr. sulf. ½ procent. Cupr. sulf. enthält. Um Pilzbildung, welche sehr leicht eintritt, zu verhindern, wirft man in die Flüssigkeit ein Stückchen Campher oder etwas Naphthalin. Sowohl bei der Benutzung dieser Flüssigkeiten, wie bei derjenigen der anderen genannten Stoffe ist es nothwendig, die Flüssigkeit anfänglich öfter (etwa alle 4 Tage), später seltener (etwa alle 8 Tage) zu wechseln und dabei jedesmal die Präparate in Wasser etwas abzuspülen. Gelinde Erwärmung (bis Körpertemperatur) beschleunigt die Härtung. Man kann die Präparate in den genannten Flüssigkeiten vollständig härten, doch ziehe ich es vor, sie nachher noch in Alkohol zu bringen, weil sie darin eine noch bessere Consistenz bekommen und besonders, weil die chromsauren Salzlösungen so leicht verschimmeln. Bei dieser nachträglichen Härtung in Alkohol wird das Blut nicht weiter verändert. Bevor man die Präparate aus den chromsauren Flüssigkeiten in Alkohol bringt, müssen sie 2—3 Tage oder länger in immer zu erneuerndem oder noch besser in fliessendem Wasser ausgewässert werden, damit das chromsaure Salz, welches sonst den Alkohol bald trüb macht und auch bei der weiteren Behandlung der Präparate störend wirken kann, vollständig entfernt werde. Dies ist erreicht, wenn das Wasser bei längerem ruhigem Stehen auf dem Präparate keine Färbung mehr zeigt. Nur bei gewissen Färbungen ist längeres Auswaschen in Wasser zu vermeiden, was bei der späteren Angabe dieser Färbungen noch besonders erwähnt werden wird. Wenn man nicht vollständig ausgewaschene Präparate aus chromsauren Salzlösungen in Alkohol gebracht hat, muss man die Gefässe im Dunkeln aufbewahren, weil sich im Licht Niederschläge bilden. — Man hat noch complicirter zusammengesetzte Flüssigkeiten für gewisse Zwecke angegeben, von welchen ich aber nur die Flemming'sche Flüssigkeit für Kerntheilungen hier erwähnen will. Sie besteht aus 4 Theilen 2 procent. Osmiumsäure, 14 Theilen 1 procent. Chromsäure und 1 Theil Eisessig. Man wäscht in Wasser aus und härtet in Alkohol nach.

Ausser den genannten Härtungsmitteln gibt es auch noch

andere, z. B. die Pikrinsäure, welche besonders in Frankreich viel benutzt wird; ich glaube aber, dass man mit den oben genannten vollständig ausreichen wird und halte es ausserdem für gut, zunächst nur wenige Härtungsmethoden zu verwenden, weil man so ihre Leistungen am schnellsten kennen lernt und einige Sicherheit in ihrer Anwendung sich erwirbt. Ich will nur noch die allgemeine Bemerkung zufügen, dass man nicht zu grosse Gewebsstücke in die Härtungsflüssigkeiten legen darf, weil die Flüssigkeit sonst zu langsam in das Innere dringt (Würfel von 1 Ctm. Seitenlänge genügen), und dass man nicht zu wenig Flüssigkeit hinzusetzen darf, besonders wenn man aus irgendwelchen Gründen die Flüssigkeit nicht häufig wechseln will oder kann. Von den Chromsäurelösungen soll man mindestens das 100- bis 200fache Volumen benutzen.

In neuerer Zeit ist von Perls und Posner ein einige Minuten dauerndes Einlegen der Gewebstheile in kochendes Wasser mit nachfolgender Härtung in Alkohol oder chromsauren Salzen wieder empfohlen worden, da dadurch selbst feinere gewebliche Einrichtungen gut erhalten werden und flüssige Eiweisskörper, die bei anderen Härtungsmethoden sich theilweise der Wahrnehmung entziehen würden, an Ort und Stelle gefällt und dadurch sichtbar werden. Letzterer Vorzug der Methode dürfte vorzugsweise für die pathologische Histologie Bedeutung haben, indess scheint mir auch bei der Untersuchung normaler, besonders drüsiger Theile die Methode empfehlenswerth zu sein, um den Theilen rasch eine schnittgerechte Consistenz zu verleihen.

Denselben Vortheil bietet auch die neuerdings vielfach benutzte Gefriermethode, deren Anwendung später bei Besprechung der Mikrotome geschildert werden soll. Es gelingt leicht von gefrorenen Gewebsstückchen äusserst feine Schnitte zu machen, doch muss man sich bei deren Betrachtung stets gegenwärtig halten, dass das Gefrieren und Wiederaufthauen keineswegs ein gleichgültiger Vorgang ist. Es können durch die Ausdehnung, welche die Gewebsflüssigkeit beim Gefrieren erleidet, abnorme Lücken entstehen, es können chemische Aenderungen an den Gewebsbestandtheilen vor sich gehen. Dies gilt besonders für die farbigen Blutkörperchen, welche vollständig ihren Farbstoff verlieren. Um dies zu verhindern, ist es vortheilhaft, die Präparate vor dem Gefrieren für 24 oder auch nur für wenige Stunden in Müller'sche Flüssigkeit zu legen, wobei

man den weiteren Vortheil hat, dass die mikroskopischen Schnitte weniger klebrig und überhaupt weniger empfindlich sind, als wenn man das ganz frische Präparat zum Gefrieren gebracht hätte.

Für feinere Untersuchungen und insbesondere für schwierige, welche längere Zeit in Anspruch nehmen, ist die Gefriermethode nicht zu verwenden, da genügen aber auch die angegebenen einfachen Härtungsmethoden noch nicht immer, um die zum Schneiden wünschenswerthe Consistenz zu erzeugen, so dass man zu weiteren Hülfsmitteln seine Zuflucht nehmen muss. Ganz vorzüglich ist folgende, zuerst von Rindfleisch gegebene Vorschrift. Man bereite sich eine Lösung von Gummi arabicum in Glycerin, welche etwa die Consistenz von gutem Honig besitzt. Am besten gelingt die Lösung, wenn man erst eine ganz steife, wässrige Gummilösung bereitet und diese dann mit reinem Glycerin so lange verdünnt bis die gewünschte Consistenz erreicht ist. In diese Lösung werden die bereits gehärteten Präparate, nachdem sie nöthigenfalls vorher durch Auswässern vollständig von Alkohol befreit worden sind, hineingelegt, bis sie darin zu Boden sinken, was den Beweis liefert, dass sie ganz von der Gummilösung durchtränkt sind. Nun werden sie herausgenommen und in starken Alkohol (nicht absoluten) gebracht, welcher schnell das Glycerin aufnimmt, wodurch das Gummi als feines weisses Pulver überall, sowohl an der Oberfläche wie im Innern der Präparate, sich ausscheidet und diesen dadurch eine feste Consistenz verleiht. Beim Schneiden wird das Messer mit reinem Spiritus angefeuchtet; die Schnitte kommen in Wasser, welches in wenigen Minuten das Gummipulver wieder auflöst. Nun kann man den Schnitt in eine beliebige andere Flüssigkeit einlegen, eventuell weiter behandeln.

Die Methode eignet sich selbstverständlich vorzugsweise für poröse Organe, vor allem für die Lunge, doch können auch beliebige andere Gewebe in derselben Weise behandelt werden.

Aber auch mit dieser Methode sind die Hülfsmittel, welche wir anwenden, um unsere Präparate schnittfähig zu machen, noch nicht erschöpft.

Viele Theile sind wegen ihrer Kleinheit schwer mit der Hand festzuhalten und schlecht zu schneiden, da sie dem Messer gar keinen Stützpunkt darbieten. Diesen Uebelständen kann auf verschiedene Weise abgeholfen werden. Sehr einfach und besonders für alle etwas grösseren Präparate anwendbar ist die Methode des Ein-

klemmens, welche darin besteht, dass man das zu schneidende Präparat zwischen zwei Stücke eines grösseren und leicht schneidbaren Körpers einklemmt. Dieser kann einerseits gut mit der linken Hand festgehalten werden und bietet andererseits dem schneidenden Messer eine bequeme stützende Unterlage dar. Man kann zum Einklemmen in Ermangelung von etwas Besserem Hollundermark oder auch guten Kork benutzen; da diese jedoch sowohl für zarte Präparate als auch für die Messer etwas zu hart sind, so halte man sich einige recht gut gehärtete Leberstücke vorräthig, welche in jeder Beziehung den Anforderungen entsprechen. Am vorzüglichsten ist freilich eine amyloid degenerirte Leber, welche in absolutem Alkohol ganz hart wird und doch sehr leicht schneidbar bleibt, doch kann auch jede normale Leber benutzt werden, wobei man nur der Alkoholhärtung am besten eine solche mit doppeltchromsaurem Kali vorausgehen lässt. Damit sich die beiden Klemmstücke beim Schneiden nicht so leicht verschieben können, trennt man sie nicht vollständig, sondern macht nur in ein grösseres Leberstück einen Schnitt, der soweit klaffen muss, dass das einzulegende Stück beim Zusammendrücken der Spalträuder nicht wieder herausgepresst wird. Sobald dieses Stück etwas grössere Dicke besitzt, ist es immer gut, die Seiten des Spaltes der Gestalt des Stückes entsprechend auszuschneiden, damit dieses nicht zu sehr gepresst werde.

Statt der Einklemmungsmethode kann man sich auch der Einbettungsmethode bedienen, welche besonders für sehr kleine und gegen jeden Druck empfindliche Präparate vorzuziehen und insbesondere auch beim Schneiden mit dem Mikrotom unentbehrlich ist. Sie besteht darin, dass man die Präparate in eine bei mässig erhöhter Temperatur flüssige, bei gewöhnlicher harte aber leicht schneidbare Masse oder in eine solche einschliesst, welche durch Verdunstung von Lösungsmitteln oder auf andere Weise in einen festen Zustand übergeführt wird; die Masse muss natürlich so gewählt werden, dass sie selbst keine Veränderungen an dem Präparat bewirkt. Man gebe der Masse eine solche Consistenz, dass sie möglichst derjenigen des einzubettenden Präparates entspricht, weil sonst beim Schneiden das Präparat sich leicht von der Masse ablöst. Wenn die Einbettungsmasse nicht durchsichtig ist, so muss man mit solchen Präparaten, bei welchen man in einer ganz bestimmten Richtung schneiden will, einen Leinwandfaden, ein Haar oder ähn-

liches mit einschliessen. Der Einschluss selbst kann in verschiedener Weise geschehen. Bei kleinen, dünnen und überhaupt zarten Objecten giesst man in ein tiefes Porzellan- oder Glasnäpfchen, dessen Wandungen man vorher etwas einfetten kann, oder auch in ein aus Papier zusammengefaltetes Kästchen zuerst eine Portion der flüssigen Masse ein, dann legt man, sobald diese etwas fest geworden ist, das Präparat nöthigenfalls mit einem Haare etc. in der gewünschten Richtung möglichst nahe dem einen Rande auf und giesst dann so viel neue flüssige Masse zu, dass dieselbe noch ein gutes Stück über das Präparat übersteht. Gröbere und grössere Objecte kann man in einem tiefen Glasschälchen (Vogelfutternapf) direct mit der flüssigen Einbettungsmasse übergiessen, nachdem man sie mit derjenigen Fläche, von welcher man schneiden will, auf den Boden des Gefässes aufgestellt hat. Sobald die Einbettungsmasse vollständig erkaltet ist, nimmt man sie aus dem Glasnäpfchen oder Papierkästchen heraus und schneidet sie zu einem handlichen Stück zurecht. Beim Schneiden thut man gut, die Einbettungsmasse nach oben hin so zuzuspitzen, dass die obersten Partien des eingeschmolzenen Präparates etwas hervorragen; es bleibt dann nicht so viel Einbettungsmasse an den Schnitten hängen und dieselben rollen sich weniger leicht zusammen.

Von der grossen Zahl der bekannten Einbettungsmassen seien nur einige besonders empfehlenswerthe hervorgehoben. Als transparente gute Masse ist die sog. transparente Rostocker Seife zu nennen, welche von Apotheker Dr. Brunnengräber in Rostock bezogen werden kann. Die Transparentseife wird mit gewöhnlichem Weingeist ($^1/_3$ bis $^1/_2$ ihres Volumens) in der Wärme gelöst und das Präparat in diese Masse eingebettet, welche nach 1 bis 2 Tagen schnittfähig ist. Das Messer wird beim Schneiden nicht angefeuchtet, die Seife aus den Schnitten durch Wasser extrahirt.

Eine neuere, etwas transparente Masse ist das Celloidin, welches man von allen Handlungen mit mikroskopischen Utensilien beziehen kann. Das Celloidin wird mit scharfem Messer fein geschnitten und in gleichen Theilen absol. Alkohol und Aether (nach Huber in 6 Theilen Schwefeläther von 0,720 spec. Gewicht und 1 Theil Alkohol rectificat. von 0,842 spec. Gewicht) zu einer dickflüssigen Masse gelöst. Die einzubettenden Präparate werden mit absolutem Alkohol, dann mit Aether resp. mit der angegebenen Alkohol-Aethermischung durchtränkt und zunächst für

24 Stunden oder länger in eine dünnflüssige Celloidinlösung gelegt, welche man sich aus der dickflüssigen durch Zusatz von Aether schnell herstellen kann. Darauf bringt man das Präparat in ein tiefes Glasnäpfchen (Vogelfutternapf), übergiesst es mit der dickflüssigen Celloidinlösung, deckt mit einem etwas beschwerten Deckel zu und lässt stehen, bis (nach einigen Tagen) durch Verdunsten des Aethers das Celloidin erstarrt ist, was man an der entstehenden milchigen Trübung erkennt. Nun nimmt man den Celloidinblock, event. nach Umschneidung mit einem schmalen in Aether getauchten Messer heraus, schneidet ihn nach Wunsch zurecht und legt ihn zur völligen Erhärtung in 70proc. Spiritus, mit welchem man auch beim Schneiden das Messer befeuchtet. Etwas schneller kommt man zum Ziele, wenn man die Präparate aus der dünnen Celloidinlösung in ein Papierkästchen bringt, welches man mit dicker Celloidinlösung ganz anfüllt und dann in 70proc. Spiritus einlegt. Da das Kästchen mit Celloidin auf dem Spiritus schwimmt, so muss man dasselbe durch aufgelegte Objectträger oder einen sonstigen schweren Gegenstand untergetaucht halten. Je dickflüssiger man das Celloidin anwendet, desto weniger Blasen werden sich beim Hartwerden in der Masse bilden, doch lassen sich dieselben schwerer als bei der ersten Methode vermeiden, welche deshalb vorzuziehen ist. — Eine noch andere Methode ist folgende: Man bringt auf die frisch hergestellte Oberfläche eines Stückes Kork eine Schicht Celloidin und lässt dieselbe eintrocknen. Nachdem das Präparat in dünner Celloidinlösung gehörig durchtränkt ist, weicht man die Oberfläche des Celloidinhäutchens mit einem in Aether getauchten Pinsel etwas auf, legt das Präparat darauf und bedeckt es mit mehreren Lagen dicker Celloidinlösung, welche man jedesmal, ehe eine neue Lage aufgetragen wird, bis zu Gummiconsistenz eintrocknen lässt und legt endlich Kork und Präparat zur völligen Erhärtung des Celloidin in 70proc. Alkohol ein.

Das Celloidin bietet den Vortheil, dass es in Glycerin ganz durchsichtig wird, so dass man die Schnitte sofort in Glycerin untersuchen kann; ferner färbt es sich in vielen Farbstoffen (z. B. Carmin) nicht oder nur ganz wenig, so dass man also die Schnitte färben kann, ohne das Celloidin entfernen zu müssen, was für bröckliche oder aus mehreren Theilen bestehende Schnitte (z. B. Rückenmark und Nervenwurzeln) von grösstem Vortheil ist. Ja sogar in Balsam kann man solche Präparate ohne Störung

ihres Zusammenhanges einlegen, wenn man in 95proc. (nicht absolutem) Alkohol oder nach Weigert in Anilinöl entwässert und in Origanum-, Cedern- oder Bergamottöl (nicht Nelkenöl) oder in Xylol (immer nach Behandlung mit Anilinöl) aufhellt.

Eine andere, auch noch ein wenig durchscheinende Masse, welche ich besonders bei den Mikrotomen viel verwende, besteht aus 1 Theil Vaselina alba und 5—6 Theilen Paraffin von höherem Schmelzpunkt (Paraffinkerzen); neuerdings habe ich Paraffin von niederem Schmelzpunkt (54 °) ohne Vaseline benutzt und bin auch damit zufrieden. Durch mehrstündiges, des Geruches wegen nur in einer Capelle vorzunehmendes Kochen wird das Paraffin noch besser. Das einzubettende Präparat wird in der Weise vorbereitet, dass man es zunächst in absolutem Alkohol vollständig entwässert, dann in Bergamottöl oder Xylol so lange (mehrere bis 24 Stunden) liegen lässt, bis es vollständig damit durchtränkt ist. Nun kann man es je nach seiner Beschaffenheit nach der einen oder der anderen der vorher im allgemeinen angegebenen Methoden einbetten; in jedem Falle aber ist es gut, das Präparat vor der definitiven Einbettung einige Zeit in mässig erwärmter flüssiger Einbettungsmasse liegen zu lassen, damit es vollständig von derselben durchtränkt werde. Während des Schneidens muss das Messer wie die Oberfläche des Präparates stets mit Alkohol befeuchtet sein. Die Schnitte kommen am besten in Alkohol und können nun ganz in der gewöhnlichen Weise gefärbt werden, doch müssen sie dann nachher in Oel aufgehellt werden, damit die in das Präparat selbst eingedrungene Einbettungsmasse wieder entfernt wird. Wünscht man in Glycerin zu untersuchen, so wird der Schnitt vor oder nach dem Färben in absolutem Alkohol entwässert, in Oel (Bergamott-, Cedern-, Nelkenöl) oder Xylol vom Paraffin befreit und dann wieder in absolutem Alkohol entölt. Von da kann er direct in Glycerin kommen.

Nicht transparente Massen (Eiweiss-Einbettungsmassen) werden weniger benutzt und haben hauptsächlich den Nachtheil, dass die Eiweissgerinsel nachher nicht wieder entfernt werden können. Eine gute Eiweissmasse ist die von Bunge erfundene, deren Zubereitung allerdings etwas umständlich ist. Die Vorschrift lautet: „Man zerschneidet gutes, frisches Hühnereiweiss, nach Entfernung der Chalazien, so dass es beim Ausfliessen gut und gleichmässig fliesst. Hiervon schüttelt man 24 Ccm. in einem weiten

Reagenzglase mit $2^1/_2$ Ccm. einer 10proc. Sodalösung einige Zeit und lässt die Mischung dann zur Ruhe kommen. In einem anderen weiten Reagenzglase schmilzt man 9 Ccm. guten Talg. In diesen giesst man vorsichtig die zuerst hergestellte Mischung ein, so dass keine Luftblasen sich beimengen und schüttelt 2—3 Mal hin und her.“ Man bettet nach der vorher angegebenen Methode in einem Papierkästchen ein. Schon nach wenigen Minuten ist soweit Erstarrung eingetreten, dass man die Kästchen bei einiger Vorsicht ohne die Masse zu zerbrechen, in absoluten Alkohol einsenken kann, in welchem die Masse nach einigen Tagen eine ausgezeichnete Consistenz erlangt.

Dem allgemeinen Zuge unserer Zeit folgend hat man auch in der mikroskopischen Technik die Arbeit der Hände durch die viel exactere von Maschinen zu ersetzen gesucht. Aus diesem Bestreben sind die Schneidemaschinen oder Mikrotome hervorgegangen, welche vorzugsweise da am Platze sind, wo es sich um die Untersuchung einer ununterbrochenen Reihe von Schnitten (Serienschnitten) handelt, welche aber auch zur Herstellung jedes beliebigen grösseren Schnittes Empfehlung verdienen, da mit ihrer Hülfe auch jeder Ungeübte bald so gleichmässig dünne und zugleich grosse Schnitte herstellen lernt, wie sie mit dem einfachen Rasirmesser nur der geübteste Mikroskopiker und selbst dieser nur selten anzufertigen vermag.

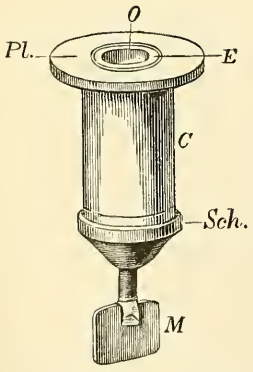

Fig. 12. Mikrotom von Ranvier. $^1/_2$ natürl. Grösse. Erklärung im Text.

Als ein sehr einfaches, billiges und für viele Fälle ausreichendes Instrument empfehle ich das Ranvier'sche Mikrotom (Fig. 12), welches aus einer metallenen cylinderförmigen Röhre (C) besteht, die an ihrem einen Ende eine rechtwinklig befestigte runde Platte (Pl) mit centraler Oeffnung (O), an ihrem anderen aber ein Gewinde trägt. Auf dieses passt eine Schraube (Sch), welche in ihrer Mitte selbst wieder eine Schraubenöffnung besitzt, durch welche die Mikrometerschraube (M) sich bewegt. Diese trägt an ihrem äusseren Ende als Handhabe ein breites Metallblatt, an ihrem inneren, in dem Cylinder steckenden, eine kleine, runde, rechtwinklig zum Schraubenarm gestellte Platte. Es wird

nun beim Gebrauche das Präparat in die obere Oeffnung des Cylinders eingeschoben und die Zwischenräume zwischen seiner und der Cylinder-Oberfläche durch zusammengedrücktes Hollundermark ausgefüllt. Wenn man jetzt den Apparat in Wasser oder Spiritus eintaucht, quillt das Mark wieder auf und hält auf diese Weise das Präparat ganz fest. Verträgt dieses einen solchen Druck, wie ihn das quellende Hollundermark ausübt, nicht, so kann man statt desselben auch Amyloidleber nehmen, welche man genau entsprechend der Höhle des Cylinders geschnitten hat und in welche man in der früher geschilderten Weise das Präparat einklemmt. Endlich kann man auch Präparate mit Einbettungsmassen befestigen, hat aber dann vorher die Oberfläche des Cylinders mit etwas Fett einzuschmieren und die kleine Platte am oberen Ende der Mikrometerschraube mit einem genau in die Cylinderöffnung passenden Stücke Kork zu bedecken, damit die Einbettungsmasse nicht weiter rückwärts laufen kann. Sobald das Präparat auf eine der genannten Arten befestigt ist, wird die Mikrometerschraube so weit vorgedreht, dass bei weiterem Vorwärtsdrehen das in der Cylinderröhre steckende Präparat über die Platte des Mikrotoms emporgehoben wird. Von jetzt an macht man mit der Mikrometerschraube nur noch $^1/_4$ oder $^1/_8$ Umdrehung (man muss die Grösse derselben für jedes Präparat ausprobiren), legt nach jeder neuen Umdrehung das plattgeschliffene, benetzte Rasirmesser fest auf die Platte auf und fährt mit demselben über das Präparat hin. An manchen dieser Instrumente ist auch noch ein Zeiger mit der Mikrometerschraube verbunden, mittelst dessen man genau die Grösse der gemachten Umdrehung an einer Scala ablesen kann. Damit man kleinere und grössere Präparate mit diesem Instrumente schneiden kann, befinden sich bei demselben noch zwei engere Cylinder, Einsatzcylinder (E), welche nach Entfernung der Schraube von hinten her in den Hauptcylinder eingeschoben werden. Will man den kleinsten benutzen, so muss erst auch der mittlere eingeschoben werden.

Von den zusammengesetzteren und dementsprechend auch viel theuereren Mikrotomen (s. Fig. 13 und 14) sind jetzt vorzugsweise solche in Gebrauch, bei welchen das Präparat durch eine Klammer oder in einem kleinen Kästchen befestigt wird. Die Klammer oder das Kästchen können auf einer schiefen Ebene vor-

geschoben (Fig. 13) oder durch eine Schraube (Fig. 14) in die Höhe gehoben werden, so dass das Präparat immer wieder in den

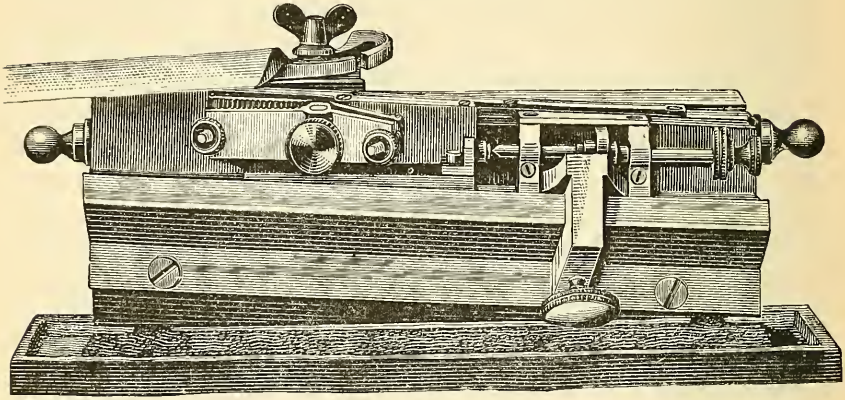

Fig. 13. Schlittenmikrotom nach Thoma von R. Jung (Heidelberg). No. III. mit einfacher Ausrüstung 62,50 Mk.; mit Mikrometerschraube wie in der Figur 87,50 Mk.; Gefriervorrichtung dazu 20 Mk.; Kasten und Verpackung 10,20 Mk.

Bereich des Messers kommt, welches mit Hülfe einer besonderen Vorrichtung auf einer horizontalen Ebene sehr leicht und gleichmässig hin und her geschoben werden kann. Man stellt nun das



Fig. 14. Schlittenmikrotom von Schanze (Leipzig). Modell B mit Gefrierapparat und Kasten 93 Mk. Messer dazu von 7,50 Mk. an.

Präparat so hoch, dass das Messer gerade ein feines Schnittchen gleichsam abhobelt und schiebt es dann immer um ein weniges weiter vorwärts oder in die Höhe ganz in ähnlicher Weise wie bei dem zuerst beschriebenen einfachen Mikrotome. Die Schnitte werden aber hierbei noch viel feiner und besonders gleichmässiger, weil einerseits die an allen Instrumenten angebrachte Scala ganz genau angibt, um wie viel jedesmal das Präparat höher geschoben wurde und weil andererseits die Führung des Messers von der Hand des Schneidenden ganz unabhängig gemacht ist.

Bei den Mikrotomen mit Kästchen muss das zu schneidende Präparat in diesen eingeschmolzen werden, bei den am häufigsten benutzten mit Klammern versehenen Instrumenten kann das Präparat, wenn es gross genug ist und Druck vertragen kann, direct eingeklemmt werden, man kann es aber auch, um es vor dem directen Druck der Klemmen zu schützen, zwischen zwei Stückchen gehärteter (Amyloid-) Leber fassen oder in eine Einbettungsmasse einschliessen. Kleine oder zarte Objecte müssen unbedingt in solcher Weise für das Mikrotom vorbereitet werden. Dünne Gewebsabschnitte oder membranöse Organe, von welchen man Flachschnitte anfertigen will, kann man in der Weise zubereiten, dass man auf ein gutes, nicht rissiges Korkstück dicke Gummilösung oder flüssigen Leim aufträgt, das vorher ausgewässerte Präparat auflegt und den Kork nun mit dem Präparat nach unten in starken Alkohol eintaucht, welcher die Leim- oder Gummilösung schnell erhärtet und damit das Gewebsstückchen befestigt. Vor dem Schneiden entfernt man die harte und deshalb für das Messer gefährliche Kittmasse soweit sie seitlich an dem Präparat hervorragt. Besser noch ist die vorher geschilderte Befestigung mit Celloidin, welche auch für etwas grössere Präparate noch benutzt werden kann.

Sehr wichtig ist es sowohl beim Schneiden mit einem Rasirmesser als beim Gebrauche des Doppelmessers wie der Mikrotome, dass man die Messerklingen befeuchte, damit der Schnitt nicht festklebe und dadurch beim Weiterbewegen des Messers oder bei der Herunternahme von demselben zerreisse. Für gewöhnlich genügt es, besonders beim Doppelmesser, dasselbe vor dem jedesmaligen Schneiden in Wasser zu tauchen; da aber das reine Wasser besonders am Rasirmesser schlecht haftet, so ist es zu empfehlen, statt desselben eine aus 2 Theilen Spiritus und 1 Theil zur Hälfte mit Wasser verdünntem Glycerin bestehende Flüssigkeit zu ver-

wenden, welche die Messer ganz gleichmässig benetzt. Ebenso wie das Messer soll auch die Schnittfläche des Präparates immer feucht erhalten werden, wozu gleichfalls in der Regel Wasser oder die ebengenannte Flüssigkeit oder reiner Alkohol benutzt wird.

In neuerer Zeit ist man, für grosse Schnitte wenigstens, sogar noch weiter gegangen und hat Apparate construirt, welche es gestatten, die Schnitte gänzlich unter Wasser anzufertigen. Man erzielt für die gewöhnlichen kleinen Schnitte, besonders bei dem zuerst erwähnten Ranvier'schen Mikrotome einen ähnlichen Effect dadurch, dass man während des Schneidens einen dünnen Wasserstrahl über das Präparat laufen lässt, den man sich mittelst einer erhöht gestellten Flasche oder mittelst einer Spritzflasche erzeugen kann. In solchem Falle muss man die Schnitte über einer flachen Schale anfertigen, in welche sie dann mit dem abfliessenden Wasser zugleich hineinfallen; benutzt man keinen constanten Wasserstrahl, so nimmt man die Schnitte mit einem feinen Pinsel, nicht mit den Präparirnadeln oder einem sonstigen metallenen Gegenstande von der Messerklinge herunter. Auch diese Schnitte werden der Regel nach nicht sogleich auf einen Objectträger, sondern zuerst in ein mit Wasser, Kochsalzlösung, Alkohol etc. gefülltes Schälchen gebracht, damit man erst sehen kann, ob sie überhaupt zur Untersuchung geeignet sind. Man begnüge sich auch nicht mit einem einzigen Schnitte, sondern mache immer eine grössere Anzahl, von welchen man sich dann die dünnsten zur weiteren Behandlung resp. Untersuchung auswählt. Aus dem Wasserschälchen werden die brauchbaren Schnitte mit einem Pinsel oder besser mit Hülfe eines Spatels herausgefischt, wodurch man es verhütet, dass sie sich verkrümmen, was bei der weiteren Behandlung von grosser Wichtigkeit ist.

Alles bisher über Mikrotome Gesagte bezog sich nur auf solche für gehärtete Präparate; es wurde aber früher schon erwähnt, dass es auch Mikrotome für frische Präparate, Gefriermikrotome*)

*) Die Zahl der empfohlenen Mikrotome, sowohl der einfachen, wie der Gefriermikrotome ist bereits eine recht stattliche und alljährlich werden neue Modificationen ersonnen. Von fast allen grösseren Optikern und Mechanikern werden solche angefertigt. Es ist unmöglich alle zu prüfen, ich bemerke daher nur, dass ich selbst die oben abgebildeten Instrumente, ein Schlittenmikrotom nach Thoma und ein einfaches Gefriermikrotom von dem Mechaniker R. Jung in Heidelberg, sowie ein als Gefrier- und als einfaches Mikrotom zu verwenden-

gibt. Sie unterscheiden sich von den anderen dadurch, dass bei ihnen das zu schneidende Präparat durch eine Kältemischung oder durch Verdampfen von Aether (s. Fig. 15) auf einer unebenen verschiebbaren Unterlage festfriert. Damit das Gefrieren rasch geschieht, schneidet man von dem Präparate eine ca. 2 Mm. dicke

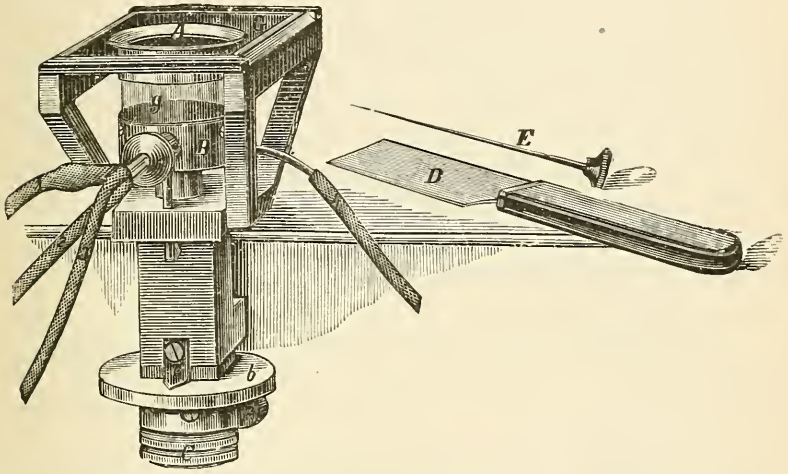

Fig. 15. Gefriermikrotom von R. Jung (Heidelberg). A Platte, auf welche die Präparate gelegt werden, G ein unterhalb derselben befindlicher Glimmercylinder, innerhalb dessen die Aetherzerstäubung stattfindet, B die untere Fassung desselben, in welcher die Zerstäubungsröhrchen sitzen: 1 kommt vom Gebläse, 2 führt die Luft zur Aetherflasche, 3 den Aether zum Zerstäubungsröhrchen, 4 ist der Abfluss für den benutzten Aether. Die Glasplatte G, in deren Ausschnitt die Platte A hineinpasst, dient als Messerauflage, B ist die Theilscheibe, um die Schnittdicke abzumessen, C die Mikrometerschraube, welche das Object hebt, R die Schraube zum Festspannen am Tisch, D ist das gewöhnlich benutzte Messer und E ein Stift zum Reinigen des Aetherröhrchens. Mikrotom 25 Mk., mit Theilkreis 30 Mk., Messer 7 Mk.; Sprayapparat 7,50 Mk.

Scheibe ab, welche man auf die Gefrierplatte des Instrumentes fest andrückt, nachdem man dieselbe vorher vielleicht noch etwas angefeuchtet hatte. Ich habe es in verschiedener Beziehung, insbesondere auch zur Erhaltung des Blutes, vortheilhaft gefunden, diese Gewebsscheiben zunächst für 24 oder auch nur für wenige Stunden in Müller'sche Flüssigkeit einzulegen. Die von dem Mikrotom abgenommenen Schnitte legt man in $^3/_4$proc. Kochsalzlösung, der man noch 1 Procent Chloralhydrat zusetzen kann, oder in ganz dünne Müller'sche Flüssigkeit, in welcher sie sich weniger leicht verkrümmen und zusammenrollen und aus welcher man sie, da sie ein wenig consistenter werden, leichter herausnehmen und

---

des Instrument von Schanze in Leipzig (pathologisches Institut) benutze. Alle diese Instrumente leisten Vortreffliches.

in Farblösungen bringen kann. Es lässt sich nicht immer vermeiden, dass Luftblasen in den Schnitten eingeschlossen sind; am besten vermeidet man sie, wenn man die Abkühlung der Scheiben nicht zu weit treibt, sondern schneidet, sobald dieselben soeben fest geworden sind. Ist das Präparat sehr fest gefroren, so kann man durch Anhauchen desselben vor dem Schneiden den obersten Schichten die richtige Consistenz verleihen.

Wenn auch die Gefriermikrotome wesentlich für frische Präparate zur Benutzung kommen, so kann man mit ihrer Hülfe doch auch viele, besonders weichere, bereits gehärtete Präparate bequem schneiden. Es empfiehlt sich dies sogar, wenn es sich um Flachschnitte von dünnen Gewebsabschnitten oder membranösen Theilen handelt. Man hat nur nöthig die gehärteten Präparate durch (etwa 24 Stunden langes) Einlegen in Wasser von der Härtungsflüssigkeit, besonders Alkohol gänzlich zu befreien und dann wie frische zu behandeln.

Zum Schlusse meiner Mittheilungen über die Präparationsmethoden habe ich noch zu erwähnen, dass man auch die Schnitte zuweilen noch einer weiteren mechanischen Behandlung unterwerfen muss. Es geschieht das in denjenigen Fällen, wo Zellen isolirt oder in Haufen in eine maschige Gerüstsubstanz eingebettet sind und wo es gilt, diese Gerüstsubstanz isolirt zur Anschauung zu bringen. Man kann zu diesem Zwecke die Schnitte entweder in einem Schälchen voll Wasser mit Hülfe eines vorn abgestutzten Malerpinsels auspinseln oder in einem Reagenzgläschen mit Wasser umschütteln, wodurch die in den Maschen der Gerüstsubstanz vorhandenen Zellen fortgeschafft werden. Bei letzterer Methode werden die Präparate weniger insultirt als bei ersterer. Zum Behufe des Auspinselns, das man bei gut gehärteten Präparaten mit etwas härteren Pinseln vornehmen kann als bei weichen, wird das Präparat mit einer Nadel festgehalten und dann mit dem Pinsel in schnell aufeinander folgenden senkrechten Bewegungen gleichsam ausgeklopft. Andere empfehlen, das Auspinseln auf dem Objectträger in Glycerin vorzunehmen.

Sobald der Schnitt für die mikroskopische Betrachtung vollständig hergerichtet ist, wird zunächst der Objectträger mit der gewählten Zusatzflüssigkeit versehen und darauf der Schnitt mit einem Pinsel oder Spatel aus der Flüssigkeit, in welcher er sich zuletzt befunden hat, herausgenommen und, nachdem er unter Um-

ständen abgetrocknet wurde, in die Zusatzflüssigkeit gebracht, in welcher sehr zarte Schnitte mittelst eines spitzen Pinsels, weniger zarte mittelst der Präparirnadel in die gewünschte Lage gebracht werden.

Mit wenigen Ausnahmen wird es bei allen Schnitten sowie bei den an und für sich membranösen Präparaten vor allem darauf ankommen, dass dieselben ganz glatt ausgebreitet liegen, dass nirgendwo Falten oder umgeschlagene Ränder vorhanden sind, dann aber hat man auch für Entfernung von etwa vorhandenen Luftblasen, Leinwandfädchen etc. Sorge zu tragen, bevor das Deckglas aufgelegt wird. In manchen Fällen ist es von Vortheil, das Präparat zuerst mit einem kleinen Tropfen Zusatzflüssigkeit zurecht zu machen, dann das Deckglas aufzulegen und nun erst die noch fehlende Flüssigkeit von der Seite zulaufen zu lassen. So verhindert man, dass beim Auflegen des Deckglases die Schnitte zu sehr nach dem Rande desselben schwimmen. Man gewöhne sich daran, nicht zu viele Schnitte in einem mikroskopischen Präparate zu vereinigen.

Viertes Kapitel.

Reagentien und Färbemethoden.

Wenn auch die Herstellung eines guten mikroskopischen Präparates mit Hülfe der vorher erörterten Methoden von der höchsten Wichtigkeit für die Untersuchung der Gewebe ist, so genügt sie doch noch lange nicht für alle Fälle; wir sind vielmehr häufig genöthigt, um noch weiter in die Einzelheiten des histologischen Baues einzudringen, die Präparate der Einwirkung chemischer Reagentien oder verschiedener Farbstoffe auszusetzen, welche beide das gemeinsam haben, dass sie auf verschiedene Bestandtheile der Gewebe verschieden einwirken und dadurch einzelne besser hervortreten lassen.

Die chemischen Reagentien können zum Theil schon bei der Präparation in Benutzung gezogen werden, besonders als Macerationsflüssigkeiten, bei deren Aufzählung im vorigen Kapitel auch bereits einige hierhergehörige Stoffe genannt wurden; besser aber

ist es, wenn man sie erst auf das fertige mikroskopische Präparat einwirken lässt, da man dann die Art ihrer Einwirkung genauer zu verfolgen vermag, indem man die durch sie bewirkte Veränderung in ihrem Werden beobachten kann.

Die Anwendung der Reagentien geschieht der Regel nach in der Weise, dass man einen, oder je nach Bedürfniss auch mehrere Tropfen nacheinander mit einem Glasstabe oder einem kleinen Tropfenzähler an die eine Seite des Deckgläschens bringt, so jedoch, dass die Flüssigkeit nur an den Rand des Gläschens anstösst, nicht über denselben übersteht. Entweder lässt man nun das Reagens bloss durch Diffusion in das Präparat eindringen (bei Zellenpräparaten z. B.) oder man legt, wenn man ein schnelleres Eindringen und energischere Wirkung erzielen will, an die dem Reagens entgegengesetzte Seite ein Stückchen Fliesspapier so an, dass es die unter dem Deckglase befindliche Flüssigkeit aufsaugt. In demselben Maasse wie das Fliesspapier die Zusatzflüssigkeit auf der einen Seite aufsaugt, muss an der anderen das Reagens zufliessen, dessen allmählig zunehmende Einwirkung man also an der hierhergewendeten Seite des Präparates wird studiren können.

Unter den Reagentien in dem eben angegebenen Sinne sind die Säuren und Alkalien die wichtigsten und von diesen wieder sind die Essigsäure sowie die Kali- und Natronlauge am meisten im Gebrauche.

Die Essigsäure wirkt auf die Gewebe um so stärker ein, je concentrirter sie ist. Da auch hier das Zuviel vermieden werden soll, so reicht für die meisten Fälle eine 1—2 procentige Lösung der Säure aus. Ihre Hauptwirkung, welche vorzugsweise an frischen Präparaten hervortritt, ist eine aufhellende, indem sie viele Gewebstheile, vor allem die Bindegewebsfasern, aber auch viele protoplasmatische Theile aufquellen lässt und durchsichtiger macht, wodurch andere, in den aufquellenden eingeschlossene Gewebstheile deutlicher hervortreten. Daneben hat sie eine ganz besondere und desswegen sehr wichtige Einwirkung auf die Kerne der Zellen, welche abweichend von den übrigen eiweissartigen Bestandtheilen in der Säure schrumpfen und dadurch das Licht stärker brechen, so dass sie nun viel dunkler begrenzt sind und dadurch deutlicher gesehen werden können.

Die Kali- und Natronlaugen sind in ihrer Wirkungsweise gleich, nur sind von der Natronlauge im ganzen etwas schwächere

Lösungen erforderlich als von der Kalilauge. Ihre Wirkungen sind wesentlich von der Concentration abhängig und durchaus verschieden, je nachdem man stärkere oder schwächere Lösungen verwendet. Während concentrirte Lösungen viele Theile zum Schrumpfen bringen und die meisten ganz gut conserviren, werden schon die 30—35 procent. Lösungen benutzt, um infolge der nach 15—30 Minuten eintretenden Zerstörung einzelner Theile (besonders der Kittsubstanzen) andere leichter darstellen zu können; die ganz dünnen (1—2 procent.) Lösungen zerstören fast augenblicklich die meisten frischen Gewebe und werden deshalb sehr viel benutzt, um die nicht durch sie zerstörbaren Theile (Fett und elastische Fasern, auch Bakterien) darzustellen. Wenn man die Laugen in der oben angegebenen Weise von der Seite her zu den Präparaten hinzulaufen lässt, so muss man immer berücksichtigen, dass sie durch ihre Vermischung mit der vorhandenen Zusatzflüssigkeit anfänglich wenigstens in schwächerer Concentration zur Wirkung kommen, als wenn sie direct zu den Präparaten zugesetzt worden wären.

Ausser der Essigsäure kommen gelegentlich auch noch andere Säuren, von den Mineralsäuren besonders die Salzsäure, als Reagentien zur Verwendung; von anderen Stoffen Collodium, Aether, Benzin etc., deren Wirkung und Anwendungsweise bei Besprechung der betreffenden Präparate vorgeführt werden soll. —

In ähnlicher Weise wie die Reagentien werden auch zur Erleichterung der Untersuchung durch besseres Hervortretenlassen einzelner Theile eine ganze Reihe von Färbemitteln benutzt. Die meisten derselben üben ihre färbende Kraft an den Zellen allein oder doch vorzugsweise an ihnen und färben auch hier wieder die Kerne stärker als den Zellenleib. Die Wirkung ist im allgemeinen um so stärker und tritt um so schneller ein, je concentrirter die Farbstofflösung ist, doch ist meistens die durch längere Einwirkung eines verdünnten Farbstoffs erzielte Färbung der Schnellfärbung durch concentrirte Lösungen vorzuziehen. Die Wirkung der Farbstoffe beruht aber nicht bloss darauf, dass sie überhaupt färben, sondern dass sie verschiedene Dinge verschieden oder überhaupt nur ganz bestimmte Gewebsbestandtheile färben, für die sie dann geradezu als chemische Reagentien zu bezeichnen sind. Es beruht hauptsächlich darauf die Möglichkeit einer Doppel- oder Mehrfachfärbung, mittelst deren man in neuerer Zeit sehr hübsche Bilder erzielt hat. Man erreicht eine solche dadurch, dass man nach der

Einwirkung eines Farbstoffes noch einen anderen oder gar mehrere andere einwirken lässt oder dass man zusammengesetzte Farbstoffe anwendet, welche gleichzeitig verschiedene Gewebsbestandtheile verschieden färben. Man versäume nicht, bei mikroskopischen Untersuchungen sich die Vortheile der Färbungen zu Nutzen zu machen, aber andererseits gewöhne man sich auch nicht daran, immer nur gefärbte Präparate zu betrachten, weil man sonst am Ende gar vergisst, wie die Gewebe in normalem Zustande aussehen, und sie nur hübsch blau und roth und gelb und braun gefärbt im Sinne hat.

Will man eine Farbstofflösung auf einen Schnitt einwirken lassen, so füllt man ein kleines Glas- oder Porzellanschälchen mit der Flüssigkeit und legt den Schnitt so hinein, dass er vollständig ausgebreitet ist und auf allen Seiten von der Flüssigkeit umspült wird. Nur auf diese Weise ist es möglich eine gleichmässige Färbung aller Theile des Schnittes zu erzielen. In wenigen Fällen nur und aus besonderen Gründen nimmt man die Färbung auf dem Objectträger vor. Bei sehr kleinen und zarten Objecten kann man in der bei den Reagentien geschilderten Weise die färbende Flüssigkeit von der Seite her zu dem fertigen Präparate hinzulaufen lassen, doch wird dadurch stets eine ungleichmässige Färbung erzielt, da der Farbstoff nur langsam von den Rändern der Präparate aus nach dem Centrum hin vordringt. Bei sehr zarten, zerreisslichen Präparaten kann man vor dem Auflegen des Deckglases einige Tropfen des Farbstoffes dem auf dem Objectträger ausgebreiteten und möglichst gut durch Fliesspapier abgetrockneten Präparate zusetzen, welche man dann nach eingetretener Färbung mit Fliesspapier wieder wegsaugt, worauf das Präparat mit Wasser oder sonstigen Flüssigkeiten gewaschen und dann mit einer Zusatzflüssigkeit versehen resp. in gewöhnlicher Weise (immer auf dem Objectträger) in Balsam eingeschlossen wird. Man kann sich diese Proceduren erleichtern, indem man die Präparate vor der Färbung auf dem Objectträger festklebt. Diese Methode ist insbesondere für solche Fälle von Wichtigkeit, wo es darauf ankommt, Serienschnitte in bestimmter Reihenfolge nach der Färbung zu betrachten. Ich erwähne von den verschiedenen angegebenen nur eine einfachere Methode. Man filtrire frisches Hühnereiweiss durch ein angefeuchtetes Papierfilter und setze dem Filtrat ein gleiches Volumen Glycerin sowie etwas reine Carbolsäure (zur Verhinderung der Pilzbildung) zu. Mit einem Pinsel trägt man von

dieser Mischung eine dünne Schicht auf einen Objectträger auf, breitet die möglichst abgetrockneten Schnitte darauf aus und erwärmt nun den Objectträger einige Minuten lang in einem Wärmeschrank oder auf einem Wasserbade. Die Schnitte haften dann so fest dem Glase an, dass man sie färben, abspülen, kurzum mit verschiedenen Flüssigkeiten behandeln kann, ohne dass sie weggespült werden.

Viele Farbstoffe färben um so intensiver, je concentrirter die Lösungen sind und je länger sie auf die Präparate einwirken. Die meisten derselben, insbesondere die Anilinfarben wirken schneller und stärker in der Wärme ein. Um von dieser Eigenschaft Nutzen zu ziehen erwärmt man das mit der Pincette gefasste Uhrschälchen (oder ein kleines grade zu diesem Zwecke noch besser geeignetes Blechnäpfchen) vorsichtig über einer Flamme bis aus der Flüssigkeit die ersten Dampfwolken aufzusteigen beginnen. Es ist jedoch keineswegs immer die schnellste Färbung auch die beste, im Gegentheil wird man im Allgemeinen mit einer langsamen Färbung durch dünnere Farbstofflösungen schönere und reinere Bilder erhalten als mit schneller Färbung durch concentrirtere Farben. Bei manchen Farbstoffen muss man zunächst überfärben, um durch nachfolgende Differenzirung das gewünschte Resultat zu erreichen, bei anderen muss man eine Ueberfärbung zu vermeiden suchen.

Da mehrere der benutzten Farbstoffe in ihrer Wirkung durch einzelne der zur Härtung verwendeten Flüssigkeiten gestört werden, so ist es immer gut, die Schnitte vor dem Einlegen in die Farbe tüchtig auszuwässern. Es gilt dies vorzugsweise für die mit Chromsäure und ihren Salzen gehärteten Präparate. Bei Färbung mit Anilinfarben ist es meistens gerathen, die Schnitte vorher, wenn auch nur für kurze Zeit, in absoluten Alkohol zu bringen.

Es liegt nicht in meiner Absicht, alle überhaupt gebrauchten Farbstoffe hier namentlich anzuführen und zu besprechen, oder die verschiedenen Methoden der Doppelfärbungen aufzuzählen: wer darüber Genaueres zu wissen wünscht, halte sich an die ausführlicheren Lehrbücher von Frey, Ranvier, Tanhoffer, Fol. etc., ich beschränke mich hier auf kurze Angaben über die gebräuchlichsten Farbstoffe, welcher Jedermann sich leicht verschaffen kann*), indem

*) Die verschiedenen sog. Institute für Mikrokopie sowie viele andere Geschäfte führen jetzt die gebräuchlichsten Farbstoffe; eine sehr gute Adresse ist: Dr. G. Grübler, physiol.-chem. Laboratorium, Leipzig, Dufourstr. 17.

ich mir speciellere Gebrauchsanweisungen für einfache und doppelte Tinction für besondere Fälle vorbehalte.

Ganz gewaltige Fortschritte hat in neuerer Zeit die Färbetechnik durch die Einführung der Anilinfarben gemacht. Nach Ehrlich, dem die Färbetechnik ganz besonders viel verdankt, hat man drei Gruppen von Anilinfarben zu unterscheiden, je nachdem das färbende Princip in den immer aus Salzen bestehenden Farbstoffen aus einer Säure (saure Farben), aus einer Base (basische F.) oder aus der Verbindung einer Farbsäure und Farbbase (neutrale F.) besteht. Am meisten werden die basischen Anilinfarben benutzt, da sie grösstentheils vortreffliche Kernfärbemittel sind. Ausserdem gibt es gerade unter ihnen Farbstoffe, welche zu einzelnen Gewebsbestandtheilen (oder auch niederen Organismen) ganz besondere Affinität besitzen, so dass sie geradezu als chemische Reagentien für die Erkennung dieser Theile benutzt werden können. Die Mehrzahl der Theerfarben ist in Wasser, alle sind in Alkohol löslich; für die gewöhnlichen Färbungen sind filtrirte wässrige resp. wässrig-alkoholische Lösungen zu benutzen. Die Färbekraft der Anilinfarben ist so gross, dass sie schon in Verdünnungen von 1 : 100, ja 1 : 500—1000 angewandt werden können und meistens innerhalb weniger Minuten bis $^1/_4$ oder $^1/_2$ Stunde intensiv färben; ihre Wirkung wird beschleunigt, wenn man etwas erwärmt. Auch ist es häufig vortheilhaft, concentrirte alkoholische Lösungen der Farbstoffe mit Beizen zu mischen, als welche man Anilinöl, Carbolsäure und andere Stoffe in wässeriger Lösung benutzen kann. Die Carbolsäure benutzt man in 5 proc. Lösung, das mehr angewandte Anilinöl in gesättigter Lösung, welche man sich in der Art bereitet, dass man Anilinöl (Anilinum purum) im Ueberschuss mit destillirtem Wasser tüchtig durchschüttelt, einige Zeit stehen lässt, wobei sich der Ueberschuss des Anilinöls grösstentheils am Boden des Gefässes sammelt, und dann durch ein mit Wasser angefeuchtetes Filter filtrirt. Ich pflege die Filtration dieses „Anilinölwassers“ erst kurz vor dem Gebrauche und direct in ein Uhrschälchen hinein vorzunehmen, in welches dann ausserdem etwa 10—20 Tropfen der concentrirten alkoholischen Farblösung kommen. Aehnlich wird auch die Carbolsäure benutzt. Die meisten Anilinfarben bewirken zunächst eine diffuse Färbung der Präparate, welche in eine scharfe Kernfärbung etc. erst durch Einwirkung chemischer Stoffe, insbesondere des absoluten Alkohols umgewandelt wird.

Mit Ausnahme der braunen Farbstoffe vertragen die Anilinfarben nicht das Einlegen in Glycerin, da sie sich in demselben auflösen: Kali aceticum (50procent.) erhält dieselben besser; sehr gut conserviren sich die meisten in Balsam oder Harz. Nachträgliche Säureeinwirkung ist im allgemeinen zu vermeiden, nur Vesuvin kann durch salzsauren Alkohol in den Kernen fixirt werden, während Essigsäure bei mehreren gute Kernfärbung erzeugt, wenn man vorher überfärbt hatte. Man muss dann jedoch nachher sehr gut in reinem Wasser auswaschen.

Violette Anilinfarben: Ein zur Färbung mancher frischer, besonders bindegewebiger Präparate sehr brauchbarer Farbstoff ist das Methylviolett, welches in dünner (0,1procent.) Lösung (man kann statt Wasser zur Lösung 0,5procent. Kochsalzlösung mit Vortheil benutzen) die Intercellularsubstanzen nur wenig oder gar nicht färbt, dagegen die Zellen und besonders ihre Kerne mit schöner blauvioletter Färbung hervortreten lässt und zwar ohne dass man absoluten Alkohol anzuwenden nöthig hätte. Essigsäure erzeugt an überfärbten Präparaten scharfe Kernfärbung. Bei gehärteten Präparaten ist Methylviolett zur Kernfärbung weniger geeignet als Gentianaviolett oder Dahlia, welche ausserdem zur Färbung von Spaltpilzen sehr zu empfehlen sind.

Blaue Anilinfarben: Ein sehr schöner himmelblauer Farbstoff ist das Methylenblau, welches gleichfalls ein hervorragendes Pilzfärbemittel ist und sich ausserdem seiner lichten Farbe wegen gut zu Doppelfärbungen mit rothen Farbstoffen eignet. Ein weiterer Vorzug desselben ist der, dass die Präparate sich nicht leicht darin überfärben; es muss dafür aber etwas länger einwirken als die meisten übrigen Farben.

Grüne Anilinfarben: Jodgrün, Methylgrün wird neuerdings viel empfohlen; ich habe mich bisher damit nicht recht befreunden können; es gibt eigenthümliche Doppelfärbungen bei Muskelfasern, Bindegewebszellen, Knorpel. Malachitgrün färbt Zellkerne sehr langsam, ist aber für Doppelfärbungen mit rothen Farbstoffen sehr geeignet.

Braune Anilinfarben: Einer vielseitigen Verwendung sind die braunen Farbstoffe Bismarkbraun und Vesuvin fähig. Sie können bei frischen Präparaten sehr gut verwandt werden und bieten den Vortheil, dass man die Präparate in Glycerin einbetten

kann; Kali aceticum ist zu vermeiden. Vesuvin kann mit salzsaurem Alkohol fixirt werden.

Rothe Anilinfarben: Die Zahl der in Gebrauch genommenen rothen Anilinfarben ist sehr gross. Unter den basischen Farben befinden sich vortreffliche Kernfärbemittel, u. a. Magdala, Safranin, welches letztere besonders zur Färbung der Kerntheilungsfiguren ganz vortreffliche Dienste leistet; man kann es in einfacher wässeriger Lösung benutzen oder nimmt 1 Grm. Safranin auf 100 Ccm. absol. Alkohol und setzt nach einigen Tagen noch 200 Ccm. Wasser dazu. Die Waschflüssigkeit kann etwas mit Salzsäure angesäuert werden. Das am längsten bekannte Diamantfuchsin findet besonders in der Pilzfärbetechnik hervorragende Anwendung. — Das sog. Säurefuchsin ist ein specifisches Färbemittel für das Nervensystem. Das ebenfalls zu den Farbsäuren gehörige Eosin findet weniger für sich allein, als in Verbindung mit Kernfärbemitteln Anwendung, da es die übrigen Bestandtheile diffus roth färbt; dasselbe ist ein specifisches Färbemittel für Hämoglobin, indem es den rothen Blutkörperchen, auch nach Härtung derselben in Chromsäure und chromsauren Salzen eine schöne kupferrothe Farbe verleiht, während es eine gewisse Sorte von Leukocyten zwar auch in specifischer Weise, aber dunkelroth färbt. Man kann zur Doppelfärbung das Eosin mit anderen Farbstoffen mischen oder von einer concentrirten alkoholischen Lösung desselben dem zum Aufhellen des Präparates benutzten Oel (Nelken- Origanumöl etc.) tropfenweise so viel zusetzen, bis dasselbe eine kirschrothe Farbe angenommen hat.

Ein weiterer ganz vorzüglicher Farbstoff ist das Haematoxylin, der Farbstoff des Campeche-Holzes, welcher vorzugsweise die Kerne der Zellen färbt, allerdings nicht alle gleichmässig, sondern z. B. diejenigen der lymphoiden Zellen viel stärker als die Epithelkerne. Man kann sich die Farbstofflösung, welche zum Gebrauche mit Alaun versetzt werden und entweder längere Zeit an der Luft stehen („reifen“) oder mit einem Alkali, z. B. kaltgesättigter Lösung von Lithion carbonicum im Verhältniss von 1 : 100, oder mit einem Tropfen kohlensaurem Ammoniak versetzt werden muss (die andersartige Färbemethode Heidenhain's s. bei Speicheldrüsen), aus krystallinischem Hämatoxylin herstellen oder aus dem Extract. ligni Campech.

Im ersteren Falle löst man nach Böhmer-Frey etwa 1 Grm. des Farbstoffes in 30 Grm. absoluten Alkohols, dann bereitet man sich eine Alaunlösung, welche 0.5—1 Grm. des Salzes in 30 Ccm. Aq. dest. enthält. In diese trägt man tropfenweise die alkoholische Lösung des Haematoxylin ein, bis man eine tiefe violette Färbung gewinnt. Die Flüssigkeit muss nun einige Tage in einem weit offenen Gefässe an der Luft stehen bleiben, wobei sie eine dunklere und mehr blaue Färbung annimmt, und dann filtrirt werden. Die Präparate müssen 5, 10—30 Minuten in der Farbe liegen bleiben.

Krystallinisches Hämatoxylin ist jetzt leicht überall zu haben, trotzdem will ich auch noch eine einfache Vorschrift zur Darstellung einer recht gut färbenden Hämatoxylinlösung aus dem Decoct des Holzes, welches aus jeder Apotheke zu beschaffen ist, mittheilen:

Zu 100 Ccm. Decoct. ligni Campech. (e 25.0 Grm.) setzt man 150 Ccm. Wasser, in dem 10 Grm. Alaun gelöst sind; zum Verhindern des Schimmelns kann man noch etwas Salicylsäure zufügen. Man lässt einige Tage an hellem Ort stehen und filtrirt oder setzt ein Alkali hinzu.

Sehr brauchbar sind ausser diesen Lösungen noch Glycerin-Hämatoxylinlösungen, welche besonders durch ihre Haltbarkeit sich auszeichnen.

Nach Renaut fügt man einer gesättigten Lösung von Kalialaun in Glycerin eine gesättigte alkoholische Haematoxylinlösung tropfenweise zu, bis eine tief violette Färbung entsteht. Die Mischung bleibt an einem staubfreien Orte in einem offenen Gefässe einige Wochen lang stehen und wird dann filtrirt.

Die gefärbten Präparate werden in Wasser ausgewaschen, überfärbte können erst mit Essigsäure behandelt werden, wodurch eine klare Kernfärbung erzeugt wird. Die Essigsäure muss dann in Wasser wieder sorgfältig entfernt werden, weil sie wie alle Säuren bei längerer Einwirkung die Farbe erst roth macht, dann ganz zerstört; dafür lassen sich die Präparate aber in Glycerin, Kali aceticum und beliebige Balsame einschliessen. Manche Präparate, besonders in Chromsäure gehärtete, nehmen die Hämatoxylinfarbe schlecht an. Nach Weigert bringt man in solchem Falle die Schnitte für 5—10 Minuten in ein Uhrschälchen, in welchem sich Wasser mit 1 oder 2 Tropfen 30 procentiger Kalilauge befindet. Präparaten, welche überfärbt sind, lässt sich durch 4—12stündiges Einlegen in eine Alaunlösung ein helleres Colorit geben (Frey). Nach Neumann bringt man dieselben nach flüchtigem Abspülen in Aq. dest. in 50—70 procent. Alkohol, dem man Salzsäure (1 Tropfen auf ein Uhrschälchen voll Alkohol) zugesetzt hat und

spült dann, wenn der Schnitt sich genügend entfärbt hat, in ammoniakalischem Wasser ab. Derselbe empfiehlt diese Art der Färbung überhaupt. Von Anderen wird ein Auswaschen der stark gefärbten Schnitte in mit Salpetersäure versetztem Glycerinwasser angerathen.

Eine vortreffliche Farbe ist das von Ehrlich angegebene saure Hämatoxylin, welches folgendermassen zubereitet wird:

5 Grm. reines Haematoxylin werden in 30 Ccm. absolutem Alkohol gelöst; dazu kommen 300 Ccm. Glycerin und ebensoviel destillirtes Wasser, welche mit Alaun gesättigt sind. Dazu endlich 15—25 Grm. Eisessig. Man lässt die Flüssigkeit einige Tage an einem hellen Orte stehen und filtrirt dann.

Die Hauptvortheile dieser Farbe bestehen in ihrer Unveränderlichkeit, der scharfen Kernfärbung, der geringen Neigung zur Ueberfärbung und in der Möglichkeit, sie mit den verschiedenartigsten Farbstoffen zu combiniren. Unter diesen Combinationen ist insbesondere diejenige mit Eosin zu erwähnen (Eosin-Hämatoxylin), welche man in der Weise herstellt, dass man zu 100 Grm. der sauren Haematoxylinlösung ca. 15 Ccm. einer 1 procentigen wässerigen Eosinlösung zusetzt. Am besten bereitet man diese Mischung bei jedesmaligen Gebrauche frisch zu, man kann aber auch erst mit Haematoxylin, dann mit Eosin färben, was vielleicht sogar vorzuziehen ist.

Das Eosin-Haematoxylin von Renaut wird nach Fol folgendermassen bereitet:

30 Ccm. concentrirt. wässerige Eosinlösung (eosinsaures Kali) werden mit 40 Ccm. abgestandener gesättigter Haematoxylinlösung sowie mit 130 Ccm. mit Kalialaun gesättigten Glycerins verbunden. Die Mischung bleibt 5 bis 6 Wochen in einem mit durchlöchertem Papiere bedeckten Gefässe stehen und wird dann abfiltrirt. Bei der Untersuchung werden die Präparate am besten in einer Mischung von 1 Theil der Farbe mit 1—2 Theilen Glycerin eingebettet; die Färbung wird in den nächsten Tagen und selbst Wochen immer deutlicher.

Statt des Eosin-Haematoxylin empfiehlt Fol Eosin-Ribesin, welche ebenfalls als (kirschrothe) Mischfarbe oder jedes für sich angewandt werden.

Ribesin gibt den Kernen eine hellblaue Farbe und wird aus den schwarzen Johannisbeeren dadurch gewonnen, dass man die Häute der ausgedrückten Beeren mehrere Stunden hindurch mit 10procentiger Alaunlösung kocht. Es entsteht eine schön tiefviolette Flüssigkeit, die man am besten mit Wasser verdünnen kann. Am anderen Tage filtrirt. Färbt hauptsächlich Alkoholpräparate. —

Eine sehr frühe schon in Gebrauch gezogene Farbe ist das Carmin, welches meistens in Verbindung mit Ammoniak benutzt wurde. Auch es färbt die Kerne am stärksten, daneben aber färbt es auch die Zellenleiber und besonders an in Chromsäure oder chromsauren Salzen gehärteten Präparaten auch die Intercellularsubstanz. Man bereite sich die Lösung, welche kein freies Ammoniak mehr enthalten soll, auf folgende Weise:

Ein Quantum gepulverten Carmin verreibt man mit gleichen Theilen Aetzammoniak und lässt dasselbe dann in offenem Glase verdampfen und faulen, bis die Lösung vollständig eingetrocknet ist. Dann löst man mit der dreifachen Menge (des ursprünglichen Carminquantums) destillirten Wassers und gibt dazu der besseren Conservirung wegen 1 Grm. Carbolsäure auf 100 Ccm. Lösung (Ranvier). Filtrirt. Zum Gebrauche kann man diese starke Lösung beliebig mit Wasser oder Wasser und Glycerin verdünnen.

Die meisten Präparate brauchen nur 5—10 Minuten in der Lösung zu bleiben. Nachdem sie abgewaschen wurden, legt man sie für einige Minuten in ganz verdünnte Essigsäure und kann sie dann in beliebiger Flüssigkeit conserviren.

Sehr empfohlen wird auch die folgende, von Hoyer angegebene Carminlösung:

1 Grm. Carmin (Mittelsorte) wird in 1—2 Ccm. starker Ammoniaklösung und 6—8 Ccm. Wasser auf dem Sandbade so lange erwärmt, bis beim Sieden nur noch kleine Bläschen sich bilden und die Farbe hellroth wird. Nach dem Erkalten und Absetzen wird filtrirt. Der neutralen Flüssigkeit setzt man 1 oder mehrprocentige conc. Chlorallösung zur Conservirung zu. Sie kann in gewöhnlicher Weise zum Färben sowie zur Bereitung von Injectionsmassen benutzt werden.

Eine ausgezeichnete Farbe (besonders für das Centralnervensystem) erhält man, wenn man diese neutrale Carminlösung mit dem 4—6fachen Vol. starken Alkohols versetzt, wodurch ein hellrother Niederschlag entsteht, den man abfiltrirt und trocknet, wonach er Monate und Jahre lang aufbewahrt werden kann. Er löst sich leicht und klar in destillirtem Wasser, besonders beim Erwärmen. Die Lösung bleibt nach Zusatz von 1—2 proc. conc. Chlorallösung lange unverändert. Man bekommt übrigens fertiges Hoyer'sches Carmin zu kaufen.

Eine recht gute Carminlösung (Alauncarmin), welche aber einen mehr kirschrothen Farbenton hervorbringt, ist von Grenacher auf folgende Weise gewonnen worden:

2 Grm. gepulvertes Carmin werden mit 100 Ccm. einer 5—8procentigen Alaunlösung 20—30 Minuten lang gekocht. Nach dem Abkühlen filtrirt man

die Lösung und setzt ihr einige Tropfen Carbolsäure zur Conservirung zu. Sie färbt in 5—10 Minuten, besonders die Kerne, Ueberfärbung tritt nicht leicht ein.

Es gibt noch eine grosse Zahl anderer Carminfarben, ich will aber nur noch eine erwähnen, welche ich seit einigen Jahren in ausgedehntester Weise benutze, das durch die Einfachheit seiner Herstellung, wie durch seine ausgezeichnete kernfärbende Kraft gleich empfehlenswerthe Lithioncarmin.

Man bereitet sich eine kaltgesättigte wässerige Lösung von Lithion carbonicum, welche man Jahre lang conserviren kann. In dieser löst sich Carminpulver in fast beliebigen Quantitäten ohne weiteres auf; die Lösung braucht nicht filtrirt zu werden und verdirbt nicht. Ich benutze jetzt eine 2,5proc. Lösung, welche in wenigen Secunden, höchstens Minuten, jedes frische oder in Alkohol gehärtete sowie die meisten in Chromsäure oder chromsauren Salzen conservirten Präparate diffus färbt. Um Kernfärbung zu erhalten, spült man die Präparate sofort (ohne sie vorher in Wasser zu bringen) in salzsaurem Alkohol (1 Theil Salzsäure auf 100 Theile 70proc. Alkohol) ab oder legt sie für einige Zeit hinein und kann sie nun in Wasser oder Glycerin oder, nach Entwässerung in absolutem Alkohol, in Oel (Xylol) und Balsam oder Harz untersuchen.

Ich kenne keinen Farbstoff, welcher brillantere rothe Färbungen gäbe als dieser. Der Umstand, dass man die Präparate für kurze Zeit der dünnen Salzsäurelösung aussetzen muss, fällt für gehärtete Präparate garnicht in's Gewicht, für frische muss die Aufquellung des Bindegewebes, Fibrins etc. in Rechnung gezogen werden.

Eine noch viel vorzüglichere Farbe, welche neben rother Kernfärbung eine gelbe Färbung verschiedener Gebilde (Muskeln, Fibrin, viele hyaline Massen, viele Zellen) gleichzeitig gibt und welche frische sowie in Alkohol oder Chromsäure und chromsauren Salzen gehärtete Präparate gleichmässig gut färbt, ist das Pikrocarmin, eine Vereinigung von Carmin und Pikrinsäure. Seine Herstellung ist mit Hülfe des Lithioncarmin höchst einfach, denn man hat nur nöthig, ein gewisses Quantum Lithioncarmin mit einem gewissen Quantum kaltgesättigter wässeriger Pikrinsäure langsam zu vermischen. Die ganz klar bleibende Lösung kann ohne weiteres benutzt werden und hält sich beliebig lange unverändert. Die Menge der zuzusetzenden Pikrinsäure richtet sich ganz nach der Concentration der Carminlösung; ich benutze jetzt eine Lösung von 1 Theil 2,5 proc. Lithioncarmin und 2—3 Theilen kaltgesättigter wässeriger Pikrinsäurelösung. Sollte man bei dem Gebrauche finden, dass die eine oder die andere Farbe zu sehr vorwiegt, so

kann man beliebig viel von der zurücktretenden Lösung noch zusetzen. Die Behandlung der Schnitte hat ganz wie bei Lithioncarminfärbung zu geschehen. Es ist dabei zu beachten, dass die gelbe Pikrinfärbung im salzsauren Alkohol mit der Dauer seiner Einwirkung schwächer wird und dass sie in absolutem Alkohol allmählig gänzlich zerstört wird; man darf deshalb, wenn man nicht eine einfache Carminfärbung haben will, die Schnitte nicht länger als unbedingt nöthig ist in dem Alkohol liegen lassen oder muss diesem etwas krystallisirte Pikrinsäure zusetzen.

Legt man Werth darauf, die Säureeinwirkung zu vermeiden, so kann man sich Pikrocarmin nach folgender Vorschrift von Stöhr bereiten:

Man giesse zu 50 Ccm. destillirten Wassers 5 Ccm. Liq. ammon. caust., schütte in diese Mischung 1 Grm. besten Carmins. Umrühren mit dem Glasstab. Nach vollendeter Lösung des Carmin (ca. 5 Minuten) giesse man 50 Ccm. gesättigter Pikrinsäurelösung zu und lasse das Ganze 2 Tage in weit offenem Gefässe stehen, dann filtrire man. Um Pilzbildung zu vermeiden, setzt man nach Unna einen Tropfen Chloroform zu.

Ausser den bis jetzt genannten Farbstoffen, welche für fast alle Gewebe benutzt werden können, gibt es noch eine Anzahl anderer, welche sich nur für besondere Fälle eignen. Dahin gehört u. A. die Osmiumsäure, welche man in ganz dünnen (0,1 proc.) Lösungen anwendet, das Argentum nitricum (0,2 proc.) und das Goldchlorid (0,5 proc.), das Jod (Jodi puri 1,0, Kal. jodat. 3,0, Aq. dest. 100—300,0). Ueber ihre Anwendung soll in jedem einzelnen Falle das Nöthige gesagt werden.

Fünftes Kapitel.

Injectionsmethoden.

Wenngleich man gemäss dem früher Mitgetheilten durch Anwendung der chromsauren Salze das Blut innerhalb der Gefässe erhalten kann, so dass dadurch der Verlauf und die Anordnung der Gefässe selbst deutlich hervortreten, so genügt diese Methode

doch nicht für ein genaues Studium der Gefässe, besonders jener der parenchymatösen Organe, weil selten eine gleichmässige natürliche Füllung derselben vorhanden ist und vor allem die Capillaren meistens nicht hinreichend deutlich hervortreten. Man muss deshalb gegebenen Falles seine Zuflucht zu einer künstlichen Füllung der Gefässe mittelst gefärbter Massen nehmen. Diese sind entweder solche, welche auch bei gewöhnlicher Temperatur flüssig sind (kaltflüssige Massen) oder solche, welche bei gewöhnlicher Temperatur erstarren. Die ersteren enthalten als Menstruum Wasser oder Glycerin, die Hauptmasse der letzteren bildet Leim (Leimmassen).

Von den kaltflüssigen Massen sind folgende zu empfehlen:

Anilinblau nach Cohnheim. Vollkommen giftfreies Anilinblau wird in ½proc. Kochsalzlösung im Verhältniss von 1 : 600 bis 800 gelöst.

Berlinerblau. Eine vorzügliche, leicht auch in die feinsten Kanäle eindringende Masse erhält man nach folgender Vorschrift. Man löse 5 Grm. gelbes Blutlaugensalz in 100 Ccm. Aq. dest.-Lösung A.; man verbinde 10 Ccm. Liquor ferri sulf. oxyd. pharm. germ. mit 100 Ccm. Aq. dest.-Lösung B. Beide Lösungen kann man sich in Vorrath halten. Zur Injection vermische man in einem Kolben 20 Ccm. Glycerin, 10 Ccm. Wasser und 15 Ccm. der Lösung A.; in einem zweiten Kolben werden 20 Ccm. Glycerin, 10 Ccm. Wasser mit 10 Ccm. der Lösung B. verbunden. Unter fortwährendem Schütteln giesst man die letztere Masse tropfenweise der ersteren zu. Es bildet sich eine vollkommen klare tiefblaue Flüssigkeit, der man noch 3—5 Tropfen Salzsäure zusetzt.

Carmin nach Kollmann. 1 Grm. Carmin wird in wenig Wasser mit 15—20 Tropfen concentrirtem Ammoniak gelöst und mit 20 Ccm. Glycerin verdünnt. Weitere 20 Ccm. Glycerin werden mit 18—20 Tropfen starker Salzsäure versetzt und der Carminlösung vorsichtig unter starkem Schütteln zugefügt. Zur Verdünnung gibt man nachträglich etwa 40 Ccm. Wasser zu (nach Frey).

Indigschwefelsaures Natron. Der käufliche sog. Indigcarmin wird mit Wasser vermischt, bis die Masse eine dünnbreiige Consistenz hat, dann wird filtrirt. Auf diese Weise erhält man eine concentrirte Lösung. Die auf dem Filter zurückbleibende Masse kann immer wieder mit Wasser übergossen werden. Diese Masse ist nur zu Selbstinjectionen gewisser Drüsenkanäle zu gebrauchen.

Von Leimmassen erwähne ich nur blaue, rothe und gelbe, mit welchen man vollständig auskommt. Die Zubereitung der Leimlösung ist für alle gleich. Eine beliebige Menge feiner Gelatine oder weissen Leims wird klein geschnitten und mit destillirtem Wasser übergossen, so dass der Leim ganz vom Wasser bedeckt ist. Nach 24 Stunden giesst man den Rest des Wassers von dem inzwischen stark aufgequollenen Leime ab und lässt diesen auf dem Wasserbade in dem aufgenommenen Wasser sich lösen. Wenn man keine Zeit hat, 24 Stunden mit der Zubereitung der Injectionsmasse zu warten, so übergiesst man 1 Theil Leim mit etwa 15 Theilen Wasser und kocht die Masse auf dem Wasserbade, bis vollständige Lösung eingetreten ist.

Eine blaue Leimmasse kann man sich sehr schnell und einfach in der Weise bereiten, dass man der warmen eben erwähnten Leimlösung eine ebenfalls erwärmte und vorher filtrirte starke wässerige Lösung des käuflichen sog. löslichen Berlinerblaus unter fortwährendem Umrühren auf dem Wasserbade langsam zusetzt, bis die Färbung des Leimes die gewünschte Intensität erreicht hat. Nun wird der Leim durch Flanell filtrirt. Man muss sehr heiss filtriren und das Filter stets zudecken, damit die Masse während des Filtrirens nicht zu sehr abkühle und die Poren des Flanells verstopfe.

Sollte sich das Berlinerblau nicht mit einer blauen, sondern mit einer grünlichen Färbung in Wasser lösen, so braucht man nur ein paar Tropfen Salzsäure zuzusetzen, um eine prachtvoll dunkelblaue Färbung hervorzurufen.

Eine andere sehr schöne Masse ist das Berlinerblau mit Leim nach Thiersch. 15 Grm. Leimlösung werden mit 6 Ccm. einer kaltgesättigten Lösung von schwefelsaurem Eisenoxydul versehen; 30 Grm. Leimlösung mit 12 Ccm. einer kaltgesättigten Lösung von rothem Blutlaugensalz und dann noch mit 12 Ccm. concentrirter Oxalsäurelösung gemischt. Nachdem die Masse in beiden Schalen, von welchen die letztere grösser sein muss als die andere, auf 25—32° abgekühlt ist, trägt man tropfenweise und unter beständigem Umrühren den Inhalt der kleineren Schale in die grössere ein. Nachher wird die Masse unter Umrühren noch eine Zeit lang auf 70—100° erhitzt, dann durch Flanell filtrirt.

Statt der hier genannten Stoffe kann man auch die bei den kaltflüssigen Massen erwähnten Lösungen A. und B. benutzen.

Man vermischt gleiche Theile derselben mit Leim (etwa im Verhältniss von 30 Ccm. Lösung auf 50 Grm. Leim) und giesst dann die beiden Leimmassen tropfenweise und unter beständigem Umrühren auf dem Wasserbade zusammen. Die weitere Behandlung wie vorher.

Beim Zusatz des Eisenoxyd- resp. -oxydulsalzes zu dem Leim bilden sich anfänglich feste Klumpen, welche am besten verschwinden, wenn man den Leim erkalten lässt und dann wieder erwärmt.

Carmin mit Leim nach Frey. Man bereite sich eine Essigsäurelösung, von welcher eine gewisse, leicht durch den Versuch zu bestimmende Tropfenzahl genügt, um eine gewisse Tropfenzahl einer dünnen Ammoniaklösung zu neutralisiren. Dann zerreibe man 2—$2^1/_2$ Grm. Carmin mit einer beliebigen, abgezählten Tropfenmenge der Ammoniaklösung, setze noch 15 Ccm. destillirtes Wasser hinzu und filtrire durch Fliesspapier, wozu längere Zeit erforderlich ist. In eine filtrirte und mässig erwärmte Leimlösung, deren Menge je nach der beabsichtigten Intensität der Farbe wechseln kann, giesst man unter Umrühren die Carminlösung ein, erwärmt etwas auf dem Wasserbade und lässt endlich die zur Neutralisation der verwendeten Ammoniakmenge nothwendige Tropfenzahl der Essigsäure langsam und unter beständigem Umrühren hinzufliessen.

Einfacher ist die Zubereitung des Carminleims nach Hoyer, da man nur nöthig hat, seine neutrale Carminlösung (s. bei Färbemethoden) mit einer conc. Leimlösung zu digeriren bis dieselbe hellroth gefärbt ist und dann 5—10 Vol.-Proc. Glycerin und 2 Gew.-Proc. conc. Chlorallösung zuzufügen.

Eine gelbe Leimmasse bereitet man nach Hoyer, indem man conc. Gelatinelösung mit dem gleichen Volumen 4procent. Höllensteinlösung vermischt und erwärmt; durch Zusatz einer ganz geringen Menge wässeriger Pyrogallussäurelösung wird darauf das Silber schnell reducirt. Die Masse ist makroskopisch graubraun, mikroskopisch in den Capillaren transparent hellgelb.

Es ist bei allen Leimmassen am besten, sie zum Gebrauche frisch zu bereiten. Will man sie aber vorräthig halten, so muss man ein Stück Kampher oder noch besser einige Cubikcentimeter einer concentrirten Chlorallösung hinzugeben, um sie vor dem Verschimmeln zu bewahren.

Was nun die Methoden der Injectionen angeht, so ist ohne Zweifel diejenige die vorzüglichste, bei welcher man es dem Thiere selbst überlässt, die Farbmasse in die Gefässe einzutreiben, — die zuerst von Chrzonszczewski angewandte Methode der Selbstinjection. Nach Cohnheim kann man eine vorzügliche Füllung fast sämmtlicher Blutgefässe des Körpers erreichen, wenn man einem grossen Kaninchen (oder Hunde etc.) in das peripherische Ende der Arteria femoralis langsam und in verschiedenen Absätzen etwa 150 Ccm. der oben genannten Lösung von Anilinblau einspritzt. Die leichtere Injection in Venen, z. B. Jugularis ist deshalb nicht rathsam, weil die Thiere dann zu leicht an Lungenödem zu Grunde gehen, bevor noch die Injection beendet ist. — Vorzügliches leistet die Selbstinjection mit indigschwefelsaurem Natron bei der Darstellung von Drüsencanälen, besonders der Gallencapillaren der Leber, worüber an betreffender Stelle mehr.

Will oder kann man die Selbstinjection nicht benutzen, so ist es wiederum am besten, mit einem Apparate zu injiciren, der es gestattet den Druck constant zu erhalten. Injectionsapparate mit constantem Quecksilberdruck sind von verschiedenen Autoren angegeben worden. Man kann sich selbst einen solchen construiren nach dem in Fig. 16 angegebenen Schema.

Die oben offene Flasche Q enthält Quecksilber und ist durch einen Gummischlauch mit der Flasche L verbunden, welche den Luftrecipienten darstellt. In dem dreifach durchbohrten Stöpsel von L stecken drei Glasröhren, von welchen die eine, mit dem von Q kommenden Schlauche verbundene, bis zum Boden des Gefässes reicht, während die beiden anderen dicht unter dem Stöpsel beginnen. Sie stehen mit je einem Gummischlauche in Verbindung, von welchem der eine zur Flasche R, der andere zur Flasche B führt, wo sie beide mit je einer Glasröhre in Verbindung stehen, welche dicht unter dem Stöpsel endet. Eine andere bis zum Boden dieser Flaschen reichende Glasröhre steht mit einem Gummischlauche und dieser mit einer Injectionscanüle (Sp) in Verbindung. Beim Gebrauche werden die beiden von der Flasche L abführenden Schläuche durch Serres fines (S) geschlossen und dann die Flasche Q je nach der beabsichtigten Stärke des Druckes erhöht gestellt. Es wird dann so viel Quecksilber von Q nach L laufen, bis der Druck der in L befindlichen Luft der Quecksilbersäule das Gleichgewicht hält; dieser Druck, den man eventuell auch noch durch einen Ma-

nometer genau bestimmen kann, ist der Injectionsdruck, denn wenn man jetzt die Serres fines entfernt, wird die Luft aus L in R und B eindringen und die in diesen Gläsern enthaltenen Injectionsmassen durch die Spitzen austreiben, während in demselben Maasse neues Quecksilber von Q herunterlaufen wird. So wie der Apparat eben beschrieben wurde, ist er für doppelte Injectionen der Ar-

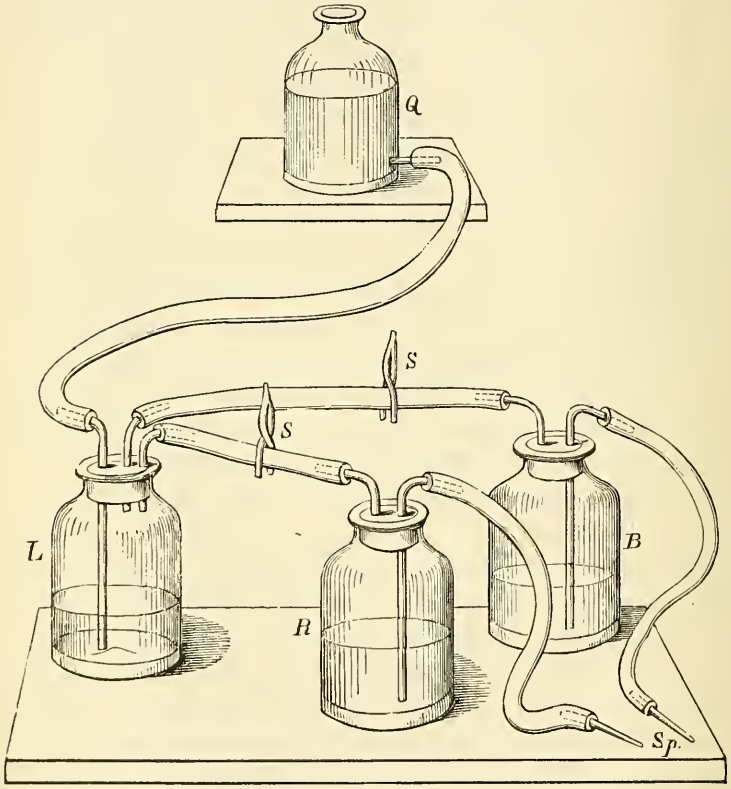

Fig. 16. Apparat zur Injection mit constantem Quecksilberdruck. Q. Flasche mit Quecksilber. L. Luftrecipient, R. und B. Flaschen mit Injectionsmasse, S. Serres fines, Sp. Injectionsspitzen.

terien und Venen bestimmt. In R ist rothe, in B blaue Injectionsmasse; bringt man die Spitze von R mit der Arterie, diejenige von B mit der Vene eines Organs in Verbindung, so werden gleichzeitig und unter demselben Drucke die Arterien roth, die Venen blau injicirt werden. Will man nur ein Gefäss ausspritzen, so hat man nur nöthig den einen Schlauch durch eine Serre fine zu verschliessen.

Statt des Quecksilbers kann man auch Wasser nehmen, nur muss man dann natürlich die Flasche Q viel höher stellen, um gleichen Druck wie mit Quecksilber zu erreichen. Auch der durch einen Hahn regulirbare Druck einer Wasserleitung kann mit Vortheil benutzt werden, um die Luft aus L auszutreiben.

Will oder kann man auch diesen Apparat nicht benutzen, so muss man eben mit der Hand den Stempel der Injectionsspritze vorwärts drücken, eine Manipulation, in der man freilich durch Uebung solche Fertigkeit erlangen kann, dass der Druck auch hier nur wenig wechselt. Für die Ausspritzung der Blutgefässe der meisten Organe ist diese Methode durchaus hinreichend.

Als Injectionsspritze kann man bei kleinen Organen ganz gut eine Pravaz'sche Spritze benutzen, wenn man zu derselben einen stumpfen Ansatz hat. Für grössere Organe muss man eine grössere Spritze mit mehreren Ansätzen von verschieden weitem Lumen besitzen. Bei ausgeschnittenen Organen oder wenn man nur einen kleineren Theil eines grösseren Organes injiciren will, kann man zuerst einen biegsamen Katheter so weit wie möglich in ein passendes Gefäss einführen und die Kanüle dann in den Katheter einstecken. Die Spritze muss immer gut eingeölt werden, damit der Stempel leicht bewegt werden kann.

Wenn man nun ein Organ injiciren will, so sucht man durch Einlegen in Wasser, wenn dieses nicht etwa zu starke Veränderungen hervorbringt, die man vermeiden will, und durch sanftes Drücken möglichst viel Blut zu entfernen, was besonders nöthig ist, wenn man eine doppelte Injection vornehmen will. Darauf präparirt man die Arterie frei und bindet die passende Kanüle fest ein. Nachdem man darauf die Spritze gefüllt und bei senkrechter Stellung derselben den Stempel vorsichtig soweit vorgeschoben hat, bis die Injectionsmasse ohne Beimengung von Luftblasen zum Vorschein kommt, lässt man erst die eingebundene Kanüle vollaufen, steckt dann die Spritze fest ein und drückt den Stempel ganz langsam und stetig vorwärts. So verfährt man wenigstens bei der Injection kaltflüssiger Massen. Bei Leimmassen ist die Procedur etwas umständlicher, da man das Organ vorher bis ungefähr zur Temperatur der Masse, welche etwa 40—45° C. betragen darf, erwärmen muss. Am besten bleibt während der Injection das Organ in warmem Wasser liegen. Die Injection ist dann als beendet anzusehen, wenn die Masse reichlich aus der Vene abläuft, doch höre

man auch schon vorher auf, sobald man merkt, dass der Widerstand sehr gross geworden ist. Eine Forcirung desselben würde nur zu Extravasaten führen. Nach beendeter Injection werden die Gefässe zugebunden und die Organe, nachdem sie in Wasser abgespült wurden, sofort in Härtungsflüssigkeit (Alkohol, Müller'sche Fl. etc.) gelegt. Wenn man recht kaltes Wasser zur Verfügung hat, so bringt man die mit Leim injicirten erst eine Zeit lang in dieses, damit der Leim recht schnell erstarrt, sonst benutzt man Alkohol von mittlerer Concentration.

Eine besondere Methode wird gewöhnlich bei der Injection der Lymphgefässe angewandt, nämlich die sog. Einstichsmethode. Bei den meisten Organen hat man nur nöthig, die Spitze einer gewöhnlichen Pravaz'schen Spritze in das Parenchym, besonders aber unter die Kapsel einzustechen und dann die Masse auszuspritzen, um die Lymphgefässe zu füllen. Ganz besonders empfehlenswerth ist diese Methode zur Darstellung der Lymphbahnen in den Lymphdrüsen, den Darmwandungen etc.

Anhang.

Da es vielleicht Manchem erwünscht sein dürfte, so will ich zum Schlusse dieser Bemerkungen über die allgemeine Technik noch eine kurze Zusammenstellung der wichtigsten Ausrüstungsgegenstände für einen mikroskopischen Arbeitstisch geben.

Der Tisch selbst muss sehr fest und unbeweglich auf den Füssen stehen und darf nicht zu klein sein, damit die zahlreichen nothwendigen Fläschchen und Gläschen den Arbeitenden in seinen Bewegungen nicht stören. Sehr bequem ist es, wenn man in greifbarer Nähe ein Regal an der Wand stehen oder hängen hat, auf welchem man die grösseren Gefässe und die seltener gebrauchten Instrumente und chemischen Stoffe aufheben kann. An derjenigen Stelle des Tisches, wo der Arbeitende sitzt, lässt man eine etwa 100 Qu.-Ctm. grosse Stelle mit weisser, eine ebenso grosse daneben mit schwarzer Oelfarbe anstreichen, noch besser ist es ein gleich

grosses milchweisses und ein schwarzes Glas in den Tisch einlegen zu lassen. Auf dem Tisch steht unter einer Glasglocke das Mikroskop nebst dem Linsenkasten; ein feines weisses Wischtuch muss in der Nähe sein. Die wichtigsten Instrumente liegen in einem einfachen Holz- oder Pappkästchen mit verschliessbarem Deckel, wenn man nicht eines der jetzt in verschiedener Grösse und überall käuflichen mikroskopischen Bestecke besitzt. Diese Instrumente sind: ein Rasirmesser, zwei Präparirnadeln, welche man vortheilhaft noch durch zwei Staarnadeln und zwei Glasnadeln, die man sich durch Ausziehen eines Glasstabes leicht selbst herstellen kann, ergänzt, zwei feine Scheeren, deren eine über die Fläche gebogen ist, eine feinere und eine gröbere Pincette aus Stahl, ein kleinerer (ca. $1^1/_2$ Ctm. breiter) und ein grösserer ($2^1/_2$—3 Ctm. breiter) Spatel aus irgend einem Metallblech, am besten einem solchen, welches man leicht biegen kann, einige Malerpinsel und Glasstäbe. Für die complicirteren Schneideapparate: Doppelmesser, Gefrier- und einfaches Mikrotom nebst zugehörigen Messern hat man am besten eigene Behälter. Zum Scharfhalten der Messer ist ein Streichriemen nöthig, am besten sind die vierseitigen sog. chinesischen Streichriemen. Objectträger und Deckgläschen befinden sich in besonderen Kästchen, ebenso die zum Aufkleben auf die Objectträger bestimmten Etiketten. In einer Schublade verwahrt man die Vorräthe an Fliesspapier, an Korkplatten und geschnittenen Korken, an Nadeln oder Igelstacheln (letztere zum Befestigen solcher Präparate auf Kork, welche in aufgehefteten Zustande in eine Flüssigkeit gebracht werden sollen), an Porzellan und Glasgefässen. Von letzteren gebraucht man eine grössere Anzahl von Uhrgläschen, einige kleine Porzellannäpfchen; sehr zu empfehlen sind sog. Präparatendosen mit aufgeschliffenem Deckel (Fig. 17) von verschiedener Grösse. Auch eine oder einige grössere flache Porzellanschalen sind sehr bequem. Für die verschiedenen Reagentien und Farbstoffe kann man sog. Cobaltflaschen mit eingeschliffenen, in Glasstiele auslaufenden Stöpseln oder beliebige andere Gläser mit gutem Verschluss benutzen; sehr gut sind auch für sie die Balsamgläser mit übergreifenden einge-



Fig. 17. Präparatendose mit aufgeschliffenem Deckel; in verschiedenen Grössen käuflich.

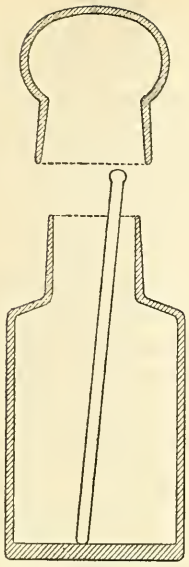

Fig. 18. Balsamflasche mit übergreifendem eingeschliffenem Stöpsel und Glasstab; in verschiedenen Grössen käuflich.

schliffenen Stöpseln (Fig. 18). Von sonstigen Glasgefässen bedarf man einiger Reagirgläser, einiger Kochkolben, einer Anzahl grösserer Präparatengläser mit eingeschliffenen Stöpseln, eines graduirten Cylinders, einer Spirituslampe, einiger grösserer Flaschen (sog. Spiritusflaschen) und einer Quantität Glasrohr. Letzteres gebraucht man zur Herstellung einer Spritzflasche sowie zur Anfertigung einer Pipette: ein Stück Glasrohr wird an einer Seite spitz ausgezogen, die andere steckt man in ein Stück Gummischlauch von einigen Centimetern Länge, welches man am entgegengesetzten Ende fest zubindet — und die Pipette ist fertig. Wenn man nun noch eine Pravaz'sche und vielleicht eine grössere Injectionsspritze, sowie einige Kochschalen aus Porzellan und einen Eimer oder einen Steintopf für die Abfälle hinzufügt, so ist man für die gewöhnlichen Arbeiten hinreichend ausgerüstet.

Specieller Theil.

A. Vorbereitende Untersuchungen.

Sechstes Kapitel.

Die gewöhnlichsten Verunreinigungen der mikroskopischen Präparate.

Da es selbst bei vorsichtigster Zubereitung der Präparate oft genug vorkommen wird, dass dieselben Verunreinigungen der verschiedensten Art enthalten, welche leicht einmal Anlass zu Verwechselungen geben könnten, so ist es nöthig, dass sich der Anfänger von vornherein mit diesen Dingen vertraut mache. Es ist selbstverständlich, dass hier nicht alles das aufgezählt und beschrieben werden kann, was überhaupt einmal unberechtigter Weise in ein Präparat hineingerathen kann, ich beschränke mich daher auf die erfahrungsgemäss am häufigsten vorkommenden fremden Gebilde.

Da sind vor allen Dingen die Luftblasen (Fig. 19. B). zu nennen, welche theils frei in der Flüssigkeit schwimmen, theils auf oder gar in dem Präparate liegen können. Sie sind leicht an ihrem breiten, dunkelen, aber oft von concentrischen hellen Linien unterbrochenen, glänzenden Rande kenntlich, welcher nach innen zu bei gewisser Einstellung eine ganz scharfe Grenze erkennen lässt und dann beim Tieferschrauben der Linse sich immer mehr verbreitert, bis schliesslich nur ein ganz kleiner, hellglänzender Fleck übrig bleibt, welcher von einem breiten, scharf contourirten dunkelen Saume umgeben ist. Bei höherer Einstellung verschwindet, bei kleinen Blasen wenigstens, der innere hellere Fleck fast gänzlich. Wenn die Luft in Flüssigkeit sich befindet, so nimmt sie stets Kugelgestalt an, liegt sie aber in dem Präparat selbst, so kann

sie ganz verschiedene unregelmässige Gestalt besitzen. Sehr eigenthümliche Bilder zeigen sich oft, wenn das Deckgläschen an der Stelle, wo eine grössere Luftblase liegt, noch an seiner inneren Fläche ein wenig benetzt ist. Das Wasser bildet dann kleine, eckige Felder, die ein Ungeübter leicht für Zellen oder Aehnliches halten könnte.

Grosse Aehnlichkeit haben mit Luftblasen die Fetttröpfchen Fig. 19 A.), welche zwar auch einen dunkelen glänzenden Saum besitzen, aber nicht einen so breiten wie die Luftblasen, und welche

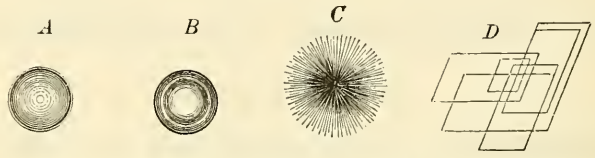

Fig. 19. A. Fetttropfen, B. Luftblase, C. Fettkrystalle, D. Cholestearin.

ausserdem in ihren inneren Theilen meistens einen eigenthümlichen Glanz darbieten, welcher erkennen lässt, dass hier noch etwas vorhanden ist, während man bei den Luftblasen den Eindruck des Nichts empfängt. Ganz sicher ist die Unterscheidung durch folgenden Versuch zu machen. Man stelle die zweifelhafte Blase so ein, dass sie eine scharfe Randbegrenzung zeigt, und schraube dann langsam den Tubus aufwärts und abwärts. Wenn beim Abwärtsschrauben das Centrum sehr glänzend wird und sich durch eine ganz scharfe Linie von dem breiten dunkelen Rand abhebt, dann hat man eine Luftblase vor sich; nimmt dagegen das Centrum beim Aufwärtsschrauben einen lebhaften Glanz an bei dunkelem Aussehen des Randes, so liegt ein Fetttröpfchen vor.

Häufig findet man, besonders bei gehärteten Präparaten, Fettkrystalle (Fig. 19 C.), welche sich theils als isolirte feinste Nädelchen, theils als vielstrahlige, stechapfelförmige Bündel darstellen. Man nannte früher diese Bildungen Margarinkrystalle, sie bestehen aber aus einem Gemisch von Palmitin und Stearin. Sie färben sich wie die Fetttropfen mit Alkanna intensiv hellroth.

Seltener trifft man auf eine verwandte Substanz, das Cholestearin (Fig. 19 D.), welches in Form grosser farbloser rhombischer Tafeln erscheint, die meistens in eigenthümlicher Weise sich zum Theil deckend übereinanderliegen. In dem zur Conservirung von Gehirn benutzten Alkohol ist stets Cholestearin in grosser Menge vorhanden.

Andere Krystalle finden sich, wenn die zu untersuchenden Organe schon etwas faul geworden sind, darunter vorzugsweise phosphorsaure Ammoniak-Magnesia (Fig. 20 A.), deren Krystalle eine ganz regelmässige sog. Sargdeckelform haben, ferner oxalsaurer Kalk (Fig. 20 B.) in Form von Octaedern (Briefcouvertform).

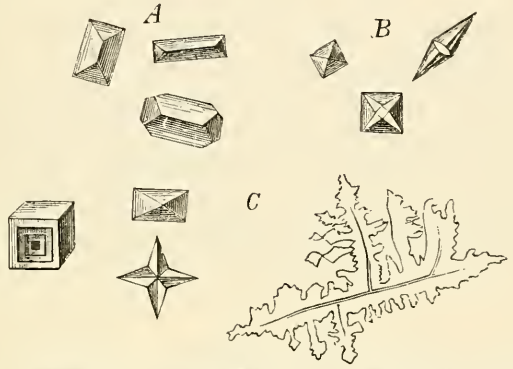

Fig. 20. A. Phosphorsaure Ammoniak-Magnesia, B. oxalsaurer Kalk, C. Kochsalz.

Kochsalzkrystalle (Fig. 20 C.) erwähne ich noch, weil sie bei häufiger Benutzung der Kochsalzlösung leicht einmal auf den Deckgläschen oder Objectträgern gefunden werden könnten.

Die Krystallform ist sehr unregelmässig, doch entstehen beim Ausscheiden aus verdunstender dünner Lösung vorzugsweise federförmige Krystalle, sonst kommen auch würfelförmige etc. vor, wie es am besten aus der Fig. 20 C. zu ersehen ist.

Bei der nothwendigen Benutzung von Wischtüchern, Fliesspapier etc. ist es kaum zu vermeiden, dass gelegentlich einmal kleine Fädchen von Wolle, Baumwolle oder Leinwand in die Präparate hineingerathen. Sehr leicht ist die Erkennung der Wollfäden (Fig. 21 a.), da die zahlreich vorhandenen zackigen Querlinien, welche durch die Zellen des Oberhäutchens erzeugt werden, sofort in's Auge fallen müssen. Dieselben sieht man auch an den starken Fellhaaren von Meerschweinchen und Kaninchen (Fig. 21 b.), welche

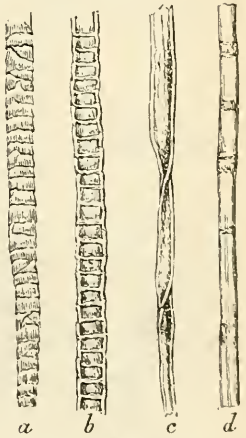

Fig. 21. a. Wollfaden, b. Kaninchenhaar, c. Baumwolle, d. Leinwand.

ausserdem in einer hellen Grundsubstanz regelmässige dunkele Felder erkennen lassen. — Baumwolle (Fig. 21c.) bildet hohle, aber in der Mitte zusammengefallene und daher bandförmige, schraubenartig gedrehte Röhren, während die Leinwandfaser (Fig. 21d.) cylindrisch oder plattgedrückt, auch hohl, aber sehr dickwandig, glatt und mit seltenen Querlinien versehen ist, an welchen die Faser meist etwas dicker erscheint. — Seidenfäden sind regelmässig cylindrisch, von homogenem Aussehen; Hanffäden sind dick, unregelmässig conturirt, streifig.

Von lebenden Organismen, die sich zuweilen als Verunreinigungen in den Präparaten vorfinden, die aber zum Theil auch zu den regelmässigen Bewohnern der schleimhäutigen Körperhöhlen gehören, nenne ich zuerst die verschiedenen Formen der Schizomyceten. Für gewöhnlich wird man nur 2 Formen finden, 1) kleinste Kügelchen (Mikrokokken, Fig. 22a.), meistens bewegungslos, oft zu kleinen rosenkranzförmigen Ketten, oder zu grösseren Haufen vereinigt, und 2) Stäbchen (Bakterien, Fig. 22b.) von bald grösserer, bald geringerer Länge, bald ruhend, bald auf's lebhafteste in schiessender, schlängelnder, kreiselförmiger etc. Weise sich bewegend, entweder isolirt oder zu zweien, seltener zu mehreren mit einander verbunden. — Stäbchen, welche Sporen bilden, heissen Bacillen; eine Form derselben, welche besonders lang ist, bilden die Leptothrixfäden (Fig. 22c.) der Mundhöhle, — nicht bewegliche lange dünne Stäbchen, welche häufig büschelförmig nebeneinander gelagert sind. Die Mehrzahl der Schizomyceten färbt sich intensiv mit basischen Anilinfarben.

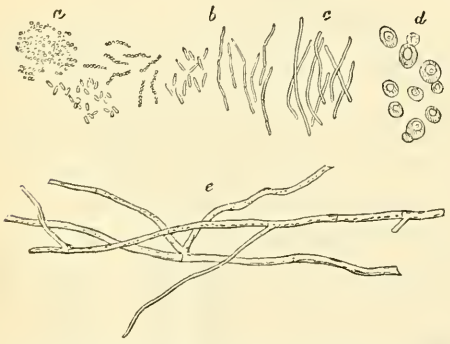

Fig. 22. a. Mikrokokken, b. Bakterien, c. Leptothrix, d. Hefe, e. Schimmelpilze. a.—d. starke, e. schwache Vergr.

Sehr häufig sind auch die sogenannten Hefepilze (Fig. 22d.), welche aus kurzen ovalen Gliedern bestehen, die sich der Länge nach aneinanderreihen und häufig seitliche Sprossen tragen, so dass baumförmige Verästelungen entstehen. Meistens findet sich an den Polen der Glieder je ein glänzender Fetttropfen.

Höhere Pilze (Fig. 22c.) siedeln sich gern in der Müller-schen Flüssigkeit an und gelangen auf diese Weise auch zuweilen in die Präparate. Es sind die gewöhnlichen Schimmelpilze, von welchen man meistens die Mycelien findet, welche aus verzweigten, mit mehr oder weniger zahlreichen Querwänden versehenen Fäden bestehen. Oft sind aber auch zahlreiche runde, glänzende Sporen (Conidien) vorhanden.

Endlich mögen auch noch zwei Infusorien Erwähnung finden, welche sich häufig in schlecht zugekorkter Kochsalzlösung einfinden, ein kleines, zu den Flagellaten gehörendes Wesen mit einem kurzovalen Leib und langer, seitlich sitzender Geisel, mit welcher es sich oft sprungweise bewegt, und ein grösseres, zu den Wimperthieren gehöriges, welches ebenfalls oval gestaltet, mit Mundöffnung an dem einen Ende und mit mehreren runden Vacuolen im Innern versehen ist.

Präparate.

Ich möchte jedem Anfänger empfehlen, wenigstens einige der vorher aufgeführten Dinge in einem besonderen Präparate genau zu betrachten, damit er gleich von vornherein darüber orientirt ist.

1. Luftblasen und Fetttropfen erhält man in einem und demselben Gesichtsfeld, wenn man kurz nach dem Essen von schaumigem Speichel ein Präparat anfertigt.

2. Wollen-, Baumwollen-, Leinwand-, Seiden- und Hanf-Fasern zupft man sich von passenden Stoffen ab und bringt sie mit Wasser unter das Mikroskop.

3. Schizomyceten in verschiedenen Formen schabt man sich mit irgend einem Instrumente von der hinteren Seite der Zähne ab und vertheilt die abgeschabten Massen in Wasser. Um gleich auch die wichtige Eigenschaft der meisten Schizomyceten, sich wie die Zellkerne mit Anilinfarben zu färben, kennen zu lernen, mache man von dem Zahnbelag oder von irgend einer faulenden Masse ein Deckglastrockenpräparat, ziehe dasselbe dreimal durch eine Flamme und lasse es mit der Präparatenseite nach unten auf einer 1 proc. wässerigen Lösung von Gentiana, Methylenblau, Vesuvin etc. schwimmen. Erhitzt man nun das Uhrschälchen bis soeben die ersten nebelartigen Dämpfe aufsteigen, so ist schon nach wenigen (5—10) Minuten die Färbung vollendet, will man nicht erwärmen, so nehme man nach einer halben Stunde oder später das Gläschen heraus, spüle es in Wasser ab und lege es in absoluten Alkohol, in welchem alsbald Farbwolken aufsteigen werden, besonders wenn man mit einer Nadel oder Pincette das Gläschen auf und ab wippt. Wenn keine Farbwolken mehr aufsteigen, nimmt man das Präparat heraus und lässt es an der

Luft trocken werden, worauf man es dann direct mit einem Tropfen Balsam oder Harz auf einen Objectträger bringen kann. Man kann aber auch das noch feuchte Gläschen mit einem Tropfen Oel (Bergamott-, Cedernöl etc. oder Xylol) versehen und so untersuchen und dann noch mit Balsam eindecken. Selbstverständlich muss man dann die Nichtpräparatenseite des Deckgläschens vorher mit einem Läppchen sorgfältig abtrocknen. Waren in dem Präparate gleichzeitig Zellen vorhanden, so sind deren Kerne ebenso wie die Organismen, deren Färbbarkeit allerdings nicht ganz gleich ist, gefärbt. Will man die Organismen allein gefärbt haben, was zur Erkennung einer geringeren Anzahl derselben oder solcher, welche innerhalb anderer Gewebsbestandtheile liegen, wünschenswerth sein kann, so bedient man sich der, wenigstens für sehr viele Arten passenden Gram'schen Methode. Die Präparate kommen aus der Farblösung (Anilinölwasser-Gentiana) direct oder nach kurzem Abspülen in Alkohol in eine Lösung von 1 Jod, 2 Jodkalium und 300 Wasser und werden darin etwas hin und her geschwenkt. Nach einigen Minuten bringt man sie in absoluten Alkohol, welcher die Farbe fast ganz wegnimmt, spült nochmals, sobald die Präparate ganz oder nahezu farblos geworden sind, in einer neuen Portion Alkohol ab, hellt in Nelkenöl, Cedernöl oder Xylol, welche oft noch den letzten Rest Farbe wegnehmen, auf und untersucht in Balsam. Jetzt erscheinen die Organismen dunkelblau gefärbt, die Gewebstheile einschliesslich der Zellkerne farblos oder doch nur blass gefärbt. Absolut reine Schizomycetenfärbung wird erzielt, wenn man die Präparate aus der Jodlösung für einen Moment in absoluten Alkohol, dem 20 pCt. Salzsäure zugesetzt sind, eintaucht und dann erst reinen absoluten Alkohol einwirken lässt.

4. Pilzmycelien kann man sich leicht auf jedem Gefäss mit Müller'scher Flüssigkeit züchten, wenn man dasselbe einige Zeit offen stehen lässt. Man zerzupft etwas von der in der Flüssigkeit schwimmenden Masse. Sehr zierliche Präparate erhält man auf folgende Weise. Ein kleines Stückchen Obst, z. B. ein feines Apfelscheibchen von etwa 5 Qmm. Fläche oder ein kleines Bröckchen Obstgelée wird auf einen Objectträger gelegt, mit einem Pinsel, mit welchem man vorher über eine schimmelige Fläche (Kellerwand etc.) herübergefahren ist, betupft und dann mit einem Deckgläschen bedeckt, welches an den 4 Ecken durch Wachströpfchen befestigt wird. Wenn man dieses Präparat in einem zugedeckten Glasgefässe, dessen Boden mit feuchtem Sand, Fliesspapier etc. bedeckt ist (feuchte Kammer), an einem warmen Orte aufbewahrt, so wächst aus dem Obststückchen in 2—3 Tagen ein Wald von Pilzfäden hervor, welche meistens dem sog. Pinselschimmel (Penicillium glaucum) angehören, wie man leicht an den pinselförmigen Fructificationsorganen erkennt.

Siebentes Kapitel.

Die Zellen.

Bevor man an die Untersuchung der einfachen Gewebe und der aus ihnen zusammengesetzten Organe herangeht, muss man sich zunächst eine genaue Vorstellung von denjenigen Gebilden verschaffen, welche als die letzten vitalen Elemente sämmtlicher Gewebe anzusehen sind, den sog. Zellen.

Aus Zellen bauen sich alle Gewebe auf; es gibt kein Gewebe, welches nicht zu irgend einer Zeit seines Lebens Zellen enthielte; ja in einer sehr frühen Zeit der Entwickelung bestehen alle Gewebe überhaupt nur aus Zellen. Die Bedeutung der Zellen für die organischen Wesen erkannte man in dem zweiten Viertel unseres Jahrhunderts und zwar zuerst für die Pflanzen. Schleiden wies nach, dass alle Theile der Pflanzen ohne Ausnahme in letzter Instanz aus Gebilden bestehen, an welchen man 4 Bestandtheile wahrnehmen kann (Fig. 23. A.): 1) eine feste Membran (Zell-

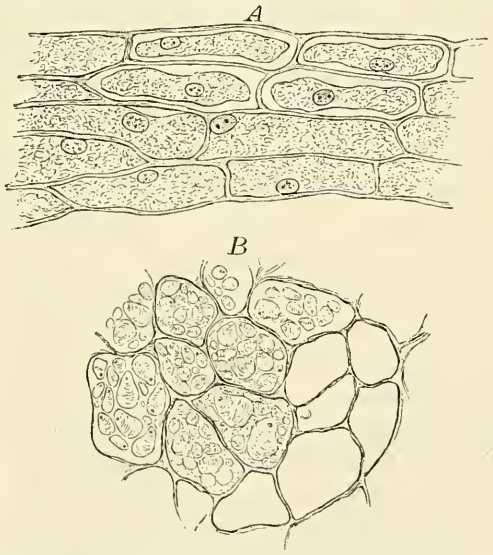

Fig. 23. Pflanzenzellen. A. Zwiebelzellen, durch Behandlung mit Jod sind ausser den Kernen und Kernkörperchen auch die Primordialschläuche deutlich gemacht, welche sich in den oberen Zellen etwas von der Cellulosehülle zurückgezogen haben. B. Kartoffelzellen, zum Theil mit Amylonkörnern gefüllt. Schwache Vergrösserung.

hülle, Zellmembran), 2) einen meistens flüssigen oder doch weichen Inhalt (Zellenleib), 3) in demselben suspendirt ein

kleines Bläschen (Zellenkern), welches seinerseits wieder 4) ein oder mehrere homogene, glänzende Körnchen (Kernkörperchen) enthält.

Die Zellenmembran hat häufig eine Gestalt wie die Wände eines kleinen Zimmers, einer Zelle, und daher stammt der Name für diese Gebilde, den man auch da beibehalten hat, wo die Vergleichung nicht mehr passt. Die Membran ist bei den Pflanzenzellen von sehr verschiedener Dicke und besteht aus einer stickstofffreien Substanz, der Cellulose, welche durch eine sehr charakteristische Reaction ausgezeichnet ist. Wenn man Cellulose mit Jod in Berührung bringt, so färbt sie sich nicht, nimmt aber bei nachträglichem Hinzufügen von concentrirter Schwefelsäure eine schöne blaue Farbe an, während die Säure allein keine Färbung hervorruft.

Der Zellenleib ist bei den Pflanzen aus mannigfachen Bestandtheilen zusammengesetzt; der wichtigte und zugleich derjenige, welcher bei jungen Zellen vorwiegt, ist eine meist feinkörnige, eiweissartige, also stickstoffhaltige Masse, das Protoplasma (von Mohl), welches in der Regel in ganz typischer Vertheilung in den Zellen vorkommt. Die Hauptmasse desselben ist nämlich in Form eines Häutchens dicht unter der Cellulosehülle angehäuft, so dass also gleichsam eine zweite Zellmembran vorhanden ist, die man auch früher mit einem besonderen Namen als Primordialschlauch bezeichnete, welche aber in der That nichts anderes ist, als das Protoplasma der Zelle selbst. Von dem Primordialschlauche gehen meistens feine Züge von Protoplasma nach dem Innern der Zelle, wo um den Kern herum häufig noch eine grössere Protoplasmamenge sich angehäuft findet. Das Protoplasma nimmt bei der Behandlung mit Jod eine gelbe bis braune Farbe an, die durch Schwefelsäure eine mehr rothbraune Nüance erhält. Unter der Einwirkung von Essigsäure verliert es seine körnige Beschaffenheit mehr oder weniger und quillt auf. Der Zellenleib der Pflanzen beherbergt ausser dem Protoplasma in dem Zellsaft noch viele andere Stoffe, welche theils für das Leben der Pflanze selbst von Wichtigkeit sind und dann in sehr weiter Verbreitung sich finden, z. B. Chlorophyll, Amylon, theils als besondere Erzeugnisse der betreffenden Pflanze zu betrachten sind, z. B. Farbstoffe, Krystalle etc. Wenn die Pflanze lebt, sieht man häufig unter dem Mikroskope eine ganz regelmässige Circulation des Inhaltes, die besonders gut

an Wasserpflanzen zu beobachten ist. Für den Mediziner ist von dem nicht protoplasmatischen Inhalte der Pflanzenzellen das Amylon (Fig. 23.B.) am interessantesten wegen der Aehnlichkeit seiner Reactionen mit einem pathologischen Producte, welches dieser Aehnlichkeit wegen von Virchow als Amyloid bezeichnet worden ist. Der blosse Zusatz von Jodlösung nämlich erzeugt an den Amylonkörnern, welche z. B. in der Kartoffel bei verschiedener Grösse eine im Ganzen eiförmige Gestalt und eine feine excentrische, am dünnen Ende dichtere, am dickeren weniger dichte Streifung besitzen, eine anfänglich hellere, allmählig immer dunkler und schliesslich fast schwarz werdende blaue Färbung. Nach Einwirkung von Schwefelsäure quellen die Körner stark auf und nehmen ausnahmslos eine schöne himmelblaue Farbe an.

Der Zellenkern zeigt bei der gewöhnlichen Untersuchung (weiteres siehe sogleich bei Kerntheilung) der Regel nach eine deutlich als dunkele, oft doppelt conturirte Linie erkennbare Membran und einen flüssigen, bald ganz klaren, bald körnigen Inhalt. Auch er besteht aus einer eiweissartigen Substanz, welche sich aber in vieler Beziehung gegen Reagentien anders verhält als das Zellprotoplasma, besonders in Essigsäure nicht aufquillt, sondern schrumpft und auch durch Jod, sowie viele andere Färbemittel eine intensivere Färbung erhält als jenes. Das Nucleïn, welches nicht im Zellenleib vorkommt, ist der wichtigste chemische Bestandtheil der Kerne. Häufig, besonders bei jungen Zellen, sind mehrere Kerne vorhanden.

Die Kernkörperchen färben sich noch intensiver als die Kerne und sind in körnigen Kernen oft schwer von den anderen Körnchen zu unterscheiden.

Nachdem einmal die Bedeutung der Zellen für die Pflanzen erkannt war, gelang es bald nachzuweisen (Schwann), dass ganz ähnliche Gebilde von derselben Bedeutung auch bei Thieren und Menschen (Fig. 24) vorkommen. Man übertrug anfänglich ohne weiteres das für die Pflanzenzellen aufgestellte Schema auch auf die thierischen und dachte sich also unter einer Zelle ein Gebilde, welches

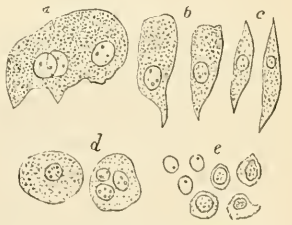

Fig. 24. Menschliche Zellen. a.—d. Verschiedene Formen der Epithelzellen der Harnblase, e. Lymphdrüsenzellen, rechts mit geschrumpften Kernen nach Essigsäure-Einwirkung, links oben drei freie Kerne. Vergr. $^{300}/_{1}$.

innerhalb einer chemisch wesentlich differenten Hülle einen vorzugsweise aus Protoplasma mit Kern und Kernkörperchen gebildeten Leib besitzt. Man musste jedoch bald erkennen, dass durchaus nicht alle Gebilde, welchen offenbar die Function und Bedeutung von Zellen zukommt, die genannten 4 Bestandtheile besitzen, dass vor allem die chemisch differente Hülle nur bei sehr wenigen thierischen Zellen vorkommt, dass bei anderen die vorhandene Hülle ähnliche chemische Zusammensetzung zeigt wie der Zellenleib und deshalb eher mit dem Primordialschlauche der Pflanzenzellen als mit ihrer Cellulosehülle in Parallele gestellt werden kann. In vielen thierischen und menschlichen Zellen fehlt selbst diese noch, und es sind gerade die jüngeren, welche ihrer entbehren, so dass sogar M. Schultze den Ausspruch that, das Auftreten einer Membran an thierischen Zellen sei meistens ein Zeichen von Senescenz.

Wie die Membran, so fehlt auch häufig das Kernkörperchen und man ist also jetzt dahin gekommen, für eine echte thierische Zelle nur noch zwei Bestandtheile zu verlangen, einen protoplasmatischen Zellenleib und einen Kern. Der aus mehr oder weniger körnigem und mehr oder weniger umgewandeltem Protoplasma zusammengesetzte Leib kann dabei die allerverschiedenste Gestalt besitzen: er kann rundlich sein (Rundzellen), abgeplattet (Plattenzellen), cylinderförmig (Cylinderzellen), er kann mit dickeren oder dünneren Fortsätzen (Ausläufern) versehen sein, die bald nur einfach nach zwei entgegengesetzten Seiten abgehen (Spindelzellen), bald mehrfach nach verschiedenen Richtungen verlaufen (Sternzellen) etc. Das Protoplasma vieler Zellen, an welchem man neuerdings eine homogene Grundmasse (Paraplasma) mit eingelagerter Fadensubstanz (Protoplasma) unterscheidet, besitzt Bewegungsfähigkeit, welche die Ursache nicht bloss für Gestaltsveränderungen, sondern auch für Ortsveränderungen solcher Zellen (Wanderzellen) abgibt. Die Kerne haben bald eine kugelige, bald eine eiförmige, seltener unregelmässige Gestalt und gleichen bald wasserhellen Bläschen, bald haben auch sie ein körniges Aussehen. Was ihre Bedeutung für die Zellen betrifft, so sind einzelne Histologen (z. B. Brücke) so weit gegangen, dass sie auch den Kern als einen nicht nothwendigen Bestandtheil der Zellen ansehen, sondern jedem Protoplasmaklümpchen den Namen und die Bedeutung einer Zelle zuerkennen wollten, allein die meisten Gelehrten wollen doch diese kernlosen Proto-

plasmaklümpchen nicht als echte, ausgebildete Zellen gelten lassen, besonders auch deswegen, weil wenigstens bei einer Function der Zelle der Kern von der höchsten Bedeutung, ja von massgebender Wichtigkeit ist, nämlich bei der Neubildung von Zellen. Schon bei der Entstehung eines neuen Individuums durch geschlechtliche Zeugung spielen Kerne die Hauptrolle, da sowohl Keimbläschen wie Samenfaden Kerngebilde sind, und da beide die Träger der Vererbung sind, so ist diese demnach einzig und allein an die Zellkerne gebunden. Aber auch bei der Neubildung von Zellen während der weiteren Entwickelung und des Wachsthums des Individuums, sowie bei der physiologischen Regeneration der Gewebe geht der Anstoss zur Neubildung von den Kernen aus.

Man nahm früher an — und gerade der um die Zellenlehre so sehr verdiente Schwann stellte ein solches Schema auf —, dass neue Zellen in der Weise entstünden, dass in einer körnigen Bildungsflüssigkeit, dem Blastem, einzelne durch besondere Grösse ausgezeichnete Körnchen sich zu Kernkörperchen constituirten, dass dann um diese herum andere Körnchen sich ansammelten, welche durch Bildung einer Membran einen Kern fertigstellten, der dann wiederum zum Mittelpunkte neuer Körnchenanhäufungen werde, aus welchen endlich durch Bildung einer zweiten Membran die fertige Zelle hervorgehe. Es ist eines der Verdienste von Virchow, nachgewiesen zu haben, dass diese Vorstellung falsch war, dass vielmehr die neuen Zellen aus den alten, und zwar meistens durch Theilung hervorgehen, ein Anschauung, der er in dem Satze omnis cellula a cellula Ausdruck gab, welcher auch heut zu Tage noch als Regel vollständigste Gültigkeit besitzt. Bei dieser Bildung neuer Zellen durch Theilung geht der Theilungsprocess von dem Kerne aus, so dass dieser zuerst in der Mitte eine Einschnürung, dann eine immer vollständiger werdende Trennung erfährt, bis schliesslich in einer Zelle zwei Kerne sich befinden. Nun erst beginnt auch das Protoplasma einen ähnlichen Furchungs- und Trennungsprocess durchzumachen, dessen Schlussresultat zwei vollständig getrennte, kernhaltige Zellen sind.

So wenigstens sah man bisher die Sache an. Die neueste Zeit hat uns neben dieser directen Zellen- resp. Kerntheilung, bei welcher letzteren leicht Verwechslung mit degenerativem Zerfall (Fragmentation) vorkommen kann, auch noch eine indirecte

kennen gelehrt, welche nicht nur an normalen, sondern auch an pathologisch neugebildeten Zellen sich findet. (Fig. 25.) Dieselbe, welche in grösserer Verbreitung als die directe vorkommt, beruht auf einer ebenfalls erst in jüngster Zeit genauer erkannten eigenthümlichen Einrichtung der Kerne, welche nicht aus einem Bläschen mit flüssigem Inhalte bestehen, sondern auch im Innern eine feste Substanz besitzen, welche in verschiedener Weise netzförmig angeordnete Fäden bildet (Kerngerüst, intranucleares Netzwerk, (Fig. 25 1). Die Kernkörperchen werden von einigen Forschern als Verdickungen dieses Netzwerkes angesehen, während sie von anderen mit Recht als selbständige, dem Netzwerk nur eingelagerte, aber gelegentlich auch frei vorkommende Körperchen betrachtet werden, welche in ihrer chemischen Zusammensetzung von der Gerüstsubstanz differiren, da sie sich anders als die Gerüstsubstanz färben lassen. Kernmembran und Kerngerüst färben sich intensiv mit den bekannten Kernfärbemitteln (chromatische, chromatophile Substanz), die Zwischensubstanz (Kernsaft) bleibt ungefärbt (achromatische Substanz). Bei der indirecten Kerntheilung, nun tritt eine derartige Metamorphose des Kernes ein, dass seine Substanz sich in zwei Massen sondert: eine dichtere, stärker lichtbrechende, noch intensiver als im ruhenden Kern färbbare und in Fäden angeordnete (Chromatin), welche aus der früheren Kernmembran und dem Kerngerüst, vielleicht auch dem Kernkörperchen besteht aber an Masse erheblich gewinnt, und eine weniger dichte, nicht färbbare Zwischenmasse. Die erstere Substanz macht eine Reihe typischer Formveränderungen durch, indem das Fadenwerk sich in regelmässiger Weise umlagert, wodurch die Kerntheilungsfiguren oder kurz Kernfiguren (Fig. 25) entstehen. Aus der anfänglich vorhandenen erst von dünneren dann von dickeren Fäden gebildeten Knäuelform, Spirem, (Fig. 25, 2, 3) wird, indem die Fäden sich nach der Peripherie zurückziehen und das Centrum frei lassen, eine Sternform, Aster, Monaster, Mutterstern (Fig. 25, 4), welche, wenn sie fertig gebildet ist, aus lauter V förmig gestalteten Fadenschleifen besteht, deren Umbeugestelle nach dem Centrum des Kernes gerichtet ist. Indem nun die Fäden des Sternes sich der Länge nach spalten, wird derselbe aus einem dickstrahligen zu einem feinstrahligen. Die Anzahl der Schleifen ist bei verschiedenen Thierklassen, sowie bei verschiedenen Geweben desselben Individuums verschieden, aber bei jeder einzelnen Zellart

gleich. Aus dem Monaster entsteht durch weitere Umlagerung der Fäden ein im Centrum des Kerns liegendes flächenhaft ausgebreitetes Fadengewirr, die Aequatorialplatte (Fig. 25, 5), während gleich-

Fig. 25. Verschiedene Phasen der Karyomitose; No. 1—10 aus einem $^1/_2$ Qu.-Ctm. grossen Stück des Mesenteriums eines neugeborenen Kaninchens; 11 und 12 aus dem Embryosack der Fritillaria, letztere schwächer vergrössert als erstere. 1. Ruhender Kern. 2. Spirem mit noch vorhandener Kernmembran. 3. Spirem. Kernmembran verschwunden. 4. Aster. 5. Stern in Aequatorialstellung. 6. Metakinese. 7. Diaster, beginnende Theilung der Zelle. 8. Diaster mit zusammengezogenen Fäden, weiter vorgeschrittene Theilung der Zelle. 9. Dispirem, die Tochterzellen nur noch durch einen schmalen Faden im Zusammenhang. 10. Dispirem mit bereits gebildeter Kernmembran. Zellen getheilt, aber aneinanderliegend. 11. Aequatorialstellung des Sterns mit Kernspindel. 12. Dispirem mit Kernspindel, Anzeichen der Theilung der letzteren in der Mitte; bei 11 und 12 nur ein Theil des Zellenleibes angedeutet.

zeitig die achromatische Substanz sich zu zarten Fäden ordnet, welche von der Aequatorialplatte nach den beiden Polen der Kerne hinziehen und somit im Ganzen eine spindelförmige Figur (die achromatische Kernspindel) darstellen (Fig. 25, 11 und 12).

Von den Polen der Kernspindel aus sieht man an günstigen Präparaten auch im Zellenleib strahlenförmig angeordnete feine Fäden (Cytaster). Nun sondert sich die Aequatorialplatte durch einen als Metakinese bezeichneten Bewegungsvorgang in zwei Fadenmassen (Fig. 25, 6), welche sich immer mehr den beiden Polen der Kernspindel nähern und so zunächst die Halbtonnen- oder Halbspindelform (Fig. 25, 7) bilden. Aus jedem Halbtheil entsteht nun weiterhin wieder eine Sternform (Doppelstern, Diaster), deren einzelne Strahlen je einer Hälfte der Schleifen des Mustersterns entsprechen, so dass demnach jeder der beiden Tochtersterne genau wie der Mutterstern zusammengesetzt ist. Aus jedem Stern wird nun wieder eine Knäuelform (Doppelknäuel, Dispirem, Fig. 25, 9), an der bald auch wieder die Kernmembran erscheint (Fig. 25, 10), d. h. jede Hälfte des Kerngerüstes macht für sich die umgekehrten Phasen wie der Mutterkern durch, so dass endlich zwei vollständig getrennte, wieder ganz das Bild des ruhenden Mutterkerns darbietende Tochterkerne vorhanden sind. Der ganze Vorgang wurde zuerst als Karyokinese*), und wird jetzt meist als Karyomitose**) bezeichnet. Das Zellprotoplasma theilt sich (Fig. 25, 7–10), nachdem die jungen Kernmassen bereits auseinander gerückt sind, aber ehe sie die Form ruhender Kerne wieder erhalten haben, in zwei gleiche Hälften, von welchen jede einen der beiden neuen Kerne besitzt. Nur selten (s. später bei Blutgefässen) entsteht eine neue Zelle dadurch, dass die Mutterzelle einen seitlichen Fortsatz, eine Sprosse oder Knospe treibt, welche späterhin von der Mutterzelle sich abschnürt und selbstständig wird: Zellenneubildung durch Knospung oder Sprossenbildung. Ob es auch noch eine dritte Art von Zellneubildung gibt, die endogene, bei der sich im Innern des Leibes der Mutterzelle durch Abschnürung eines Theiles desselben eine neue Zelle bildet, bleibt erst noch zu erweisen.

Aus solchen Zellen sind, wie schon Eingangs dieses Kapitals erwähnt wurde, sämmtliche Gewebe des Körpers in letzter Instanz zusammengesetzt, allein sie werden nicht ausschliesslich von Zellen gebildet, sondern auch von einer verschieden zusammengesetzten und geformten Substanz, welche zwischen den Zellen sich befindet und daher die Intercellularsubstanz genannt wird. Die

*) κίνησις. Bewegung.
**) μίτος. Faden.

Intercellularsubstanz ist ein Erzeugniss der Zellen, mag man sie sich durch directe Umbildung des Zellenleibes oder aus einer Art von Secret der Zelle entstanden denken. Ihre Menge ist aber in den verschiedenen Geweben sehr verschieden, bei einigen um so grösser, je älter sie sind, bei anderen so gross, dass man sie eine Zeit lang sogar für zellenfrei halten konnte. Neuerdings ist versucht worden, die Bedeutung der Zellen als letzter vitaler Einheiten zu läugnen und die Intercellularsubstanz als gleichwerthig darzustellen, doch sind dadurch die Zellen noch nicht entthront.

Präparate.

1. Einfache Pflanzenzellen (Fig. 23 A.). Von der concaven Oberfläche der auseinandergebogenen fleischigen Zwiebelschalen lässt sich mit der Pincette ganz leicht ein dünnes, nur aus einer einzigen Zellenlage bestehendes Häutchen abziehen. Die Zellen haben eine lange schmale, eckige Gestalt, grosse runde Kerne mit meistens 2—3 Kernkörperchen.

a) Ein Stückchen des Häutchens kommt 3—5 Minuten lang in Jodlösung, dann wird es in Wasser abgespült und in einem Tropfen Wasser untersucht, wobei schon eine schwächere Vergrösserung hinreicht. Der gelbgefärbte Primordialschlauch hat sich oft eine kleine Strecke weit von der Cellulosehülle zurückgezogen (Fig. 23 A., oben rechts), deren Ungefärbtbleiben man gerade an solchen Stellen sehr gut sehen kann. Man beachte die verschiedene Intensität der Färbung von Protoplasma, Kern und Kernkörperchen. — Hat man das Präparat genügend durchgemustert, so lässt man von der Seite her mit Hülfe von Fliesspapier einige Tropfen Schwefelsäure hinzulaufen, welche alsbald eine blaue Färbung der Cellulose hervorrufen wird, deren allmähliges Fortschreiten nach dem Innern des Präparates man leicht unter dem Mikroskope (bei schwacher Vergrösserung!) verfolgen kann. Nachdem die Säure eine kurze Zeit lang eingewirkt hat, verschwindet die blaue Farbe wieder und macht einer schmutzigröthlichen Platz.

b) Ein anderes Stückchen des Häutchens untersucht man ohne vorhergehende Färbung in Wasser, wobei man sich bemühen möge, die nun viel weniger deutlichen Kerne und Kernkörperchen mit stärkeren sowohl wie schwächeren Vergrösserungen zu erkennen.

2. Pflanzenzellen mit Amylonkörnern (Fig. 23 B.). Feine Schnittchen einer Kartoffel werden in Wasser ausgebreitet. Die Trübung, welche das letztere erleidet, rührt von Amylonkörnern her, welche man erst durch einen Strom Wasser, den man mit Hülfe von Fliesspapier unter dem Deckgläschen hergehen lässt, nach Möglichkeit entfernt. Man sieht nun am Rande des Schnittes die rundlich gestalteten Zellen, welche mehr oder weniger mit Amylonkörnern gefüllt sind, von denen die grösseren leicht die excentrische Streifung erkennen lassen. Nun lässt man von der Seite her einige Tropfen Jodlösung zufliessen, welche alsbald die Körner blau färbt, wobei die Streifung derselben allmählig immer undeutlicher wird. — Will man auch bei diesem

Präparat nach dem Jod noch Schwefelsäure einwirken lassen, so ist es besser einen Schnitt ganz in Jodlösung zu legen und dann in Wasser abzuspülen, weil Schwefelsäure mit der Jodlösung Niederschläge (von Jod) gibt.

3. Thierische Zellen (Fig. 24). a) Wenn man mit einem Scalpell über die Schleimhaut der Harnblase schabend herüberfährt und die abgestrichenen grauen Massen in Harn oder Wasser so vertheilt, dass man gar keine grösseren Partikelchen mehr sieht, sondern dass die Flüssigkeit eine gleichmässige Trübung zeigt, dann wird man Gelegenheit haben zu gleicher Zeit die allerverschiedenartigsten Zellen zu sehen: grosse platte Gebilde, an einer Seite oft mit kleinen Zacken versehen, mit einem oder mehreren Kernen (Fig. 24 a.); dann keulenförmige mit oft sehr langen dünnen Schwänzen (Fig. 24 b.); spindelförmige, mit zwei Fortsätzen (Fig. 24 c.); rundliche (Fig. 24 d.) u. s. w. Sämmtliche Kerne enthalten Kernkörperchen, die Zellen neben den feinen Körnchen des Protoplasma auch oft noch grössere, sehr stark glänzende (Fettkörnchen) oder auch matte, graue Körner (wahrscheinlich organische Gebilde). — Dieses Präparat hat ganz besonderes Interesse, weil es ein physiologisches Paradigma für die pathologischen Krebszellen darbietet, denen man besonders früher das Geschwänztsein und die Polymorphie als charakteristische Eigenschaften zuschrieb. — Um sich gleich von vornherein eine Anschauung von der Wirkung der Essigsäure auf die Zellen zu verschaffen, setze man dem Präparat einen Tropfen 1procentiger Essigsäure zu. Es wird dann die eigentliche Protoplasmakörnung verschwinden, die Kerne dagegen werden mit dunkleren Rändern und etwas geschrumpft deutlicher hervortreten.

b) Wenngleich schon die Harnblasenepithelien an Grösse bei weitem hinter den vorherbeschriebenen Pflanzenzellen zurückbleiben, so gehören sie doch schon zu den grösseren thierischen Zellen und man mache deshalb noch ein zweites Präparat durch Zerzupfen eines kleinen Stückchens einer Lymphdrüse in Kochsalz, welches Zellen darbieten wird, die bei weitem noch nicht die Grösse der Kerne der Zwiebelzellen erreichen (Fig. 24 e.). Abgesehen von der Kleinheit der ganzen Zellen sind sie auch deswegen noch von Interesse, weil sie ein Beispiel von Zellen liefern, deren Kern die Hauptmasse des Gebildes ausmacht, während der Zellenleib nur durch einen ganz schmalen, hellen Saum gebildet wird. Beim Zerzupfen, besonders nicht mehr ganz frischer Drüsen, löst sich dieser Saum gern von den Kernen ab, die dann als sog. freie Kerne in der Flüssigkeit umherschwimmen. Man erkennt sie als Kerne an ihrer bläschenförmigen Beschaffenheit und dem deutlichen Kernkörperchen, welches sie alle besitzen (Fig. 24 e., links oben). Um vollkommen unversehrte Zellen zu erhalten, zerzupft man ganz frische Lymphdrüsen in dünner Osmiumsäurelösung. — Es ist selbstverständlich, dass man bei diesem Präparat wie bei allen Zellenisolationspräparaten nicht die beim Zerzupfen übrig bleibenden Bröckchen, sondern die in der Flüssigkeit suspendirten Gebilde betrachten muss.

4. Intranucleares Netz und Kernfiguren. a) Um leicht und sicher das intranucleare Netzwerk zu sehen, macht man nach Klein's Vorschrift einen Querschnitt durch den Schwanz eines lebenden oder eben getödteten Triton, saugt den vorquellenden Blutstropfen mit Fliesspapier ab

und entnimmt dann mit einer Staarnadel ein kleines Partikelchen des weissen, fettartigen Gewebes, welches besonders nächst dem dorsalen Rande gelegen ist. Nachdem dieses in Humor aqueus vom Frosch zerzupft worden ist, wird man wahre Riesenkerne, welche aus ebenso riesigen Zellen der grossen Hautdrüsensäcke stammen, neben vielen Fettkörnchen bemerken; beide sind theils durch das Zerzupfen, theils durch active Thätigkeit der Zellen (Ausstossen) frei geworden. An allen frei gewordenen Kernen kann man das Kerngerüst, dessen Balken der Grösse der Kerne entsprechend dick sind, sehr gut sehen, vor allem aber an jenen meist zahlreichen Kernen, welche seitlich eine grössere oder kleinere buckelförmige Vorragung besitzen, die ich für Ausstülpungen des Kerninhalts durch die zerrissene Kernmembran ansehe. Es pflegen die Kernfäden nach der Stelle der Ausstülpung hin gerichtet zu sein.

b) Kerntheilungsfiguren studirt man am besten zuerst bei Pflanzen. Ein sehr empfehlenswerthes Object bilden die sich entwickelnden Samen der Kaiserkrone (Fritillaria). Im Anfang Juni sammelt man die Fruchtkapseln, schneidet sie in kleine Scheiben und härtet in Alkohol von 90 pCt. Nach einiger Zeit nimmt man die einzelnen Samen heraus, schneidet sie der Flachseite parallel mitten durch und sucht nun vorsichtig mit einer Staarnadel das die Embryonalhöhle auskleidende feine Zellenhäutchen abzuziehen. Wenn man das geschickt macht, kann man eine einzige Zellenschicht mit sehr grossen Kernen erhalten, in welchen die schönsten mitotischen Figuren aus allen Stadien der Theilung zu finden sind (Fig. 25). In den äusseren Theilen des Embryonalsacks sind die Zellen kleiner, aber trotzdem kann man auch hier die schönsten Bilder gewinnen. An diesen Pflanzenzellen sieht man ganz besonders gut die achromatische Kernspindel (Fig. 25, 11, 12), von der auch nach der völligen Ausbildung der Tochterkerne noch Reste im Zellenleib zu sehen sind. Färbung mit Anilinölwasser-Saffranin. Auswaschen in leicht angesäuertem (0.5proc.) Wasser, Entwässern in absolutem Alkohol, Xylol, Balsam.

c) Kerntheilungsfiguren sowie Kerngerüste überhaupt findet man auch leicht und schön an den Epithelzellen von Salamander- oder Tritonenlarven. Man werfe eine solche, nachdem man sie decapitirt hat, in concentrirte Pikrinsäure- oder 0.1—0.5proc. Chromsäurelösung, oder noch besser in die S. 37 angegebene Flemming'sche Flüssigkeit (chromsaure Salze jeder Art sind zu vermeiden) und lasse sie etwa 24 Stunden liegen. Darauf wässert man dieselbe ebenso lange in Aq. dest. aus und bringt nun die dünnen Schwanzflossen (besonders die centrale) in Glycerin unter das Mikroskop. Häufig gelingt es das Epithel mit ein wenig Schleimgewebe auf grössere Strecken hin abzuziehen, so dass man ganz dünne Präparate herstellen kann. Man durchmustere nun sorgfältig die Epithelzellen, deren Kerne sämmtlich ein sehr deutliches Gerüst zeigen, und wird kaum ein Präparat durchsuchen, ohne die eine oder die andere Phase der Kerntheilung zu finden. Färbung mit dünner Haematoxylinlösung oder mit Anilinölwasser-Saffranin. — Ich mache ausserdem noch auf das schöne Schleimgewebe (siehe bei den Bindesubstanzen) aufmerksam, welches man in diesen Präparaten zu sehen bekommt.

d) Auch von Warmblütern kann man auf die leichteste und einfachste Weise Kernfiguren zu Gesicht bekommen, wenn man das Mesenterium neugeborener Kaninchen frisch in Flemming'sche Flüssigkeit einlegt, nach

24 Stunden in Wasser auswäscht (einige Stunden genügen schon) und dann mit Saffranin färbt wie oben. Man kann auch mit Anilinölwasser-Gentiana färben und nach der Gram'schen Methode (S. 78) entfärben. An beiden Präparaten sieht man sowohl an dem epithelialen (endothelialen) Ueberzuge, wie auch hie und da an den Gefässwandzellen die schönsten Karyomitosen (Fig. 25. 1—10). Meistens liegen dieselben gruppenweise nahe bei einander.

Will man an irgend einem Gewebe nach Karyomitosen suchen, so kann man ausser den angegebenen Methoden auch folgende benutzen: Man fixirt und härtet das Präparat in absolutem Alkohol, bringt die Schnitte 5 Minuten in gesättigte wässerige Lösung von Saffranin, dann in eine alkoholisch-wässerige Chromsäurelösung (1 Theil 0.1proc. Chromsäurelösung auf 9 Theile absol. Alkohol), in welcher sie $^1/_2$—1 Minute lang hin und her bewegt werden. Absol. Alkohol, Bergamott, Damar.

B. Die einfachen Gewebe.

Der Betrachtung der einzelnen Gewebsarten schicke ich ein paar Worte über die Eintheilung derselben voraus. Man hat eine solche auf entwicklungsgeschichtlicher Basis versucht und zunächst zwei Hauptgruppen von Geweben, die archiblastischen und die parablastischen auseinandergehalten; jene haben ihren gemeinsamen Ursprung im Archiblasten, diese im Parablasten. Mag man nun mit His annehmen, dass der Archiblast allein aus dem sich furchenden Keim der Eies hervorgehe, während der Parablast aus in das Ei eingewanderten Leukocyten seinen Ursprung nehme, oder der sehr ansprechenden Annahme Waldeyer's huldigen, dass beide, Archiblast wie Parablast, aus dem Eiprotoplasma hervorgehen, bei den meroblastischen Eiern jener aus dem eigentlichen Keim, dieser aus den in den Dotter reichenden Keimfortsätzen, bei den holoblastischen jener aus der primären Furchung, dieser aus mit Dotter überladenen und darum langsamer und später proliferirenden Furchungskugeln (secundäre Furchung), oder mag man endlich mit Kollmann im Randwulst der Keimscheibe als Akroblast eine besondere Zellage annehmen, von welcher Wanderzellen, Porenten, in die übrige Keimanlage eindringend, ausschliesslich die von den Anderen als parablastisch bezeichneten Gewebsarten bilden, jedenfalls

geht aus den Angaben der Untersucher hervor, dass der Parablast zeitlich und räumlich in seiner Entwickelung von dem Archiblasten verschieden ist. Der Archiblast bildet zunächst selbständig die bekannten drei Keimblätter, Epi-, Meso-, Hypoblast, aus welchen sich dann weiterhin alle Epithelien, Muskeln und Nerven differenziren, während der unabhängig von den archiblastischen Keimblättern entstehende Parablast secundär in diese, insbesondere in den Mesoblast hineinwächst und ausschliesslich das Blut und die Bindesubstanzen liefert.

Sonach würde die Eintheilung der Gewebe folgende sein: A. Archiblastische Gewebe: 1) Epithelgewebe, 2) Muskelgewebe, 3) Nervengewebe; B. Parablastische Gewebe: 1) Blut und Lymphe, 2) Bindesubstanzen; die Bindesubstanzen zerfallen wieder in a) Bindegewebe mit seinen Unterabtheilungen: faseriges Bindegewebe, Endothelgewebe, pigmentirtes Bindegewebe, Fettgewebe, Schleimgewebe, reticuläres Bindegewebe, b) Knorpelgewebe, c) Knochen- und Zahngewebe. Indessen besteht diese Eintheilung nicht unbestritten, indem von verschiedenen Seiten die Richtigkeit ihrer entwickelungsgeschichtlichen Grundlagen geläugnet wird. Ein Hauptgegner derselben ist Kölliker. Nach ihm gehen alle Elemente und Gewebe direct aus der befruchteten Eizelle und dem ersten Embryonalkerne hervor, es gibt also keinen Haupt- und Nebenkeim (Archi- und Parablast). Die zuerst differenzirten Gewebe besitzen den Charakter der Epithelien und stellen den Ektoblasten und Entoblasten dar. Aus diesen zwei Zellenlagen entstehen alle anderen Gewebe, indem dieselben entweder unmittelbar solche erzeugen oder zugleich ein mittleres Blatt bilden, das dann einen Haupttheil der Gewebsbildung übernimmt. Jedes Keimblatt hat bei gewissen Geschöpfen die Fähigkeit, mindestens drei und vielleicht alle Gewebe aus sich zu erzeugen und sind deswegen die Keimblätter keine histologischen Primitivorgane. Bei Vögeln und Säugern existirt kein Primitivorgan für die Erzeugung der Bindesubstanz, des Blutes und der Gefässe (Parablast), eine Eintheilung der Gewebe in archiblastische und parablastische ist deshalb in keiner Weise zu rechtfertigen. Kölliker bleibt deshalb bei seiner früheren Eintheilung in Zellengewebe, Bindesubstanzen, Muskeln und Nerven. Auch ich werde, allerdings zunächst aus praktischen Gründen, von den leichter und einfacher zu untersuchenden Gewebsarten zu den schwierigeren fortschreitend, in

ähnlicher Reihenfolge das Epithelgewebe, die Bindesubstanzen, Blut und Lymphe, Muskelgewebe und Nervengewebe zur Besprechung bringen.

Achtes Kapitel.

Das Epithelgewebe.

Das Epithelgewebe, welches wir sowohl als Ueberzug der äusseren Haut, der Schleimhäute, Drüsenausführungsgänge und vieler Höhlen des Körpers finden, wie als wesentlichen Bestandtheil aller Drüsen (Drüsenepithelien) und an den Sinneswerkzeugen als Endorgane der Nerven (Nervenepithelien), ist hauptsächlich dadurch charakterisirt, dass die Zwischensubstanz den Zellen gegenüber durchaus in den Hintergrund tritt und nur durch eine geringe Menge einer Kittsubstanz, welche die Zellen aneinander befestigt, repräsentirt wird. Man kann durch verschiedene Mittel, besonders schön durch Argentum nitric. diese Kittsubstanz färben und sie dadurch deutlich zur Anschauung bringen. Da wir die Drüsenepithelien bei Besprechung der Sinnesorgane kennen lernen werden, so beschäftigen wir uns hier nur mit denjenigen Zellen, welche vorzugsweise den Namen Epithelzellen tragen oder genauer Deckepithelien genannt werden, da sie die äusseren und inneren Oberflächen des Körpers bedecken. Sie zerfallen in Rücksicht auf ihre Gestalt in zwei Hauptgruppen, die Plattenepithelien und die Cylinderepithelien. Beide Formen von Zellen können entweder in einer einfachen Lage vorhanden sein (einschichtige E.) oder in mehreren Schichten übereinander liegen (mehrschichtige oder geschichtete E.) Als Uebergangsepithel hat man eine an den Harnwegen vorkommende Sorte von Epithelien bezeichnet, bei welcher die Zellen theils eine mehr platte, theils eine mehr längliche, cylinderförmige Gestalt besitzen. Das Uebergangsepithel gehört zu den mehrschichtigen Epithelien.

Die Plattenepithelien (Fig. 26) haben seltener eine regelmässige, z. B. sechseckige Gestalt (f), meistens sind sie unregelmässig, so dass sie von der Fläche betrachtet wie die Steine eines Strassenpflasters aussehen (daher auch der Name Pflasterepithelien).

Sie besitzen wie die meisten echten Epithelien ein körniges Protoplasma und einen grossen, meist bläschenförmig erscheinenden und mit einem oder mehreren deutlichen Kernkörperchen versehenen Kern, welcher sich mit den Kernfärbemitteln nur wenig und ungleichmässig (am meisten am Rand) zu färben pflegt. Als geschichtetes Epithelium überziehen die Plattenepithelzellen die äussere

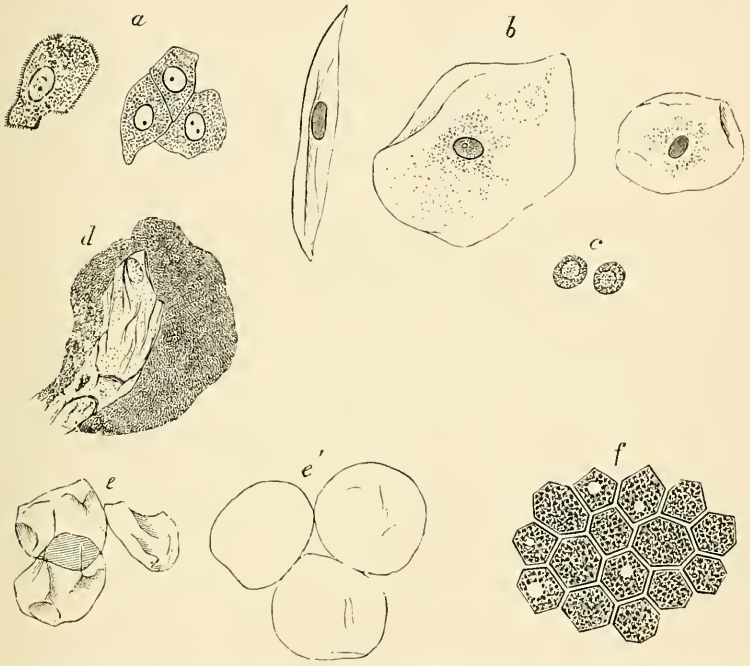

Fig. 26. Plattenepithelien. a. Zellen aus den tieferen Schichten der weiblichen Scheide; links mit Stacheln. b. verhornende Zellen aus der Mundhöhle, die erste in Seitenansicht, bei den anderen um die Kerne Mikrokokken. c. Speichelzellen. d. Zungen-Papillenepithel mit Mikrokokken. e. Hornschüppchen von der äusseren Haut, bei e^1 nach Einwirkung von Kalilauge. f. Pigmentepithel der Retina, in einigen Zellen die Kerne zu sehen. Vergr. a.—c. u. e.—f. $^{300}/_{1}$; d. schwächer.

Haut und die meisten mit derselben in Verbindung stehenden Schleimhäute (bes. Mund- und Oesophagusschleimhaut, Scheide, Urethra etc.). Sie sind an diesen Stellen besonders ausgezeichnet durch eine eigenthümliche Umwandlung, welche die Zellen der obersten Lage erlitten haben und welche nicht nur ihre chemische Zusammensetzung, sondern auch ihre Gestalt betrifft, die sog. Verhornung. Während die Zellen der unteren Schichten (Fig. 26a) kleiner, mehr kugelig und stark gekörnt sind, werden sie in höheren Schichten (Fig. 26b) breiter, aber viel platter; die Körnung des

Leibes verschwindet immer mehr, die Kerne verlieren ihren bläschenförmigen Charakter, bekommen ein homogenes Aussehen und werden zugleich kleiner, der Zellenleib wird immer mehr blättchenartig, der Kern verschwindet endlich ganz und es bleibt nichts übrig als ein ganz dünnes, homogenes, leicht sich zusammenfaltendes, kernloses Schüppchen (Fig. 26e.), dem man es nicht ansehen würde, dass es aus einer Zelle hervorgegangen ist, wenn man nicht seine Entstehung verfolgen könnte. Einige Aehnlichkeit mit einer Zelle kann man allerdings dem Hornschüppchen wieder dadurch verleihen, dass man es mit verdünnten Alkalien behandelt — es quillt darin auf und stellt mit seinen Nachbarn zusammen wieder ein ganz hübsches Pflaster her (Fig. 26e'). Man darf jedoch die Lösung nicht zu sehr verdünnen, sonst kann die Quellung so übermässig stark werden, dass das Schüppchen gänzlich zu Grunde geht. Zugleich mit der geschilderten, allerdings nicht allmählig, sondern ziemlich plötzlich vor sich gehenden morphologischen Umänderung hat sich der Leib auch chemisch, in Hornsubstanz (Keratin) umgewandelt, was man leicht an dem geänderten Verhalten zu zahlreichen Farbstoffen erkennt. (Genaueres s. bei Haut.) — Noch ist zu erwähnen, dass die körnigen Zellen aus den tieferen Schichten meistens an ihren Rändern und Flächen zahlreiche Stacheln oder zahnartige Fortsätze tragen (Stachelzellen, Fig. 26a. links), welche sich oft eine Strecke weit in das Innere des Zellenleibes verfolgen lassen; die Stacheln benachbarter Zellen treffen mit ihren Spitzen aufeinander (daher Intercellularbrücken genannt), so dass Räume zwischen den Zellen übrig bleiben, in welchen Ernährungsflüssigkeit sich befindet. — Die unterste Zellschicht der geschichteten Plattenepithelien pflegt aus cylinderförmigen Zellen zu bestehen.

Eine besondere Eigenthümlichkeit besitzen die einschichtigen Plattenepithelien der Retina (Fig. 26f.) in einem bald helleren, bald dunkleren, braunen, unregelmässig körnigen Pigment (daher Pigmentepithelien), welches häufig die Stelle, wo der Kern liegt, frei lässt, was sich leicht begreift, wenn man bedenkt, dass bei der platten Gestalt der Zelle zwischen dem Kern und der Zellenoberfläche nicht viel Raum für Pigment übrig ist. Zu gleicher Zeit zeichnen sich diese Pigmentepithelien durch eine sehr regelmässige, im ganzen sechseckige Gestalt aus, mit ganz scharfen Kanten und Ecken, wie man sie sonst bei keinem Epithel wieder-

findet. Dieses Präparat bietet nebenbei noch Gelegenheit zu einer wichtigen Beobachtung, auf die ich nicht unterlassen will hinzuweisen. Bei der Zubereitung geschieht es sehr leicht, dass einzelne Zellen zerrissen werden und dass die Pigmentkörperchen in der umgebenden Flüssigkeit sich zerstreuen. Ist diese Flüssigkeit Wasser oder ein ähnliches dünnflüssiges Medium, so erkennt man bei stärkerer Vergrösserung leicht ein ruheloses Hin- und Hertanzen der kleinen Pigmentkörperchen, bei welchem sie nicht bloss zitternd sich hin- und herbewegen, sondern auch sich um ihre Axen drehen, so dass dasselbe Körperchen bald rundlich (Queransicht), bald länglich (Längsansicht) erscheint. Sie bleiben dabei auch nicht auf derselben Stelle liegen, sondern können ihren Platz wechseln, so dass man leicht versucht sein könnte, diese Bewegung für eine vitale zu halten, wovon selbstverständlich hier keine Rede sein kann. Es handelt sich vielmehr um ein einfaches physikalisches Phänomen (sog. Brown'sche Molekularbewegung), hervorgerufen wahrscheinlich durch ganz kleine Ströme, welche in der Flüssigkeit durch die Verdunstung an den Seiten des Deckglases erzeugt werden. Je mehr diese durch die äussere Temperatur begünstigt wird, desto lebhafter ist auch die Bewegung. Es kommt dabei natürlich gar nicht darauf an, welcher Art die in der Flüssigkeit schwimmenden Moleküle sind, ob Pigmentkörner oder kleine Krystalle, Fettkörnchen oder auch kleinste niedere Organismen, wie Bakterien, Mikrokokken etc., denen oft von unerfahrenen Beobachtern wegen der Brown'schen Molekularbewegung ausnahmslos eine Eigenbewegung zugeschrieben wird, welche nur einzelnen Formen zukommt. Die gleiche Bewegung können auch die Protoplasmakörnchen im Innern der Zellen machen, wie man am besten an kleinen rundlichen Zellen im Speichel, den sog. Speichelkörperchen (Fig. 26c.) sehen kann.

Wie das Pigmentepithel, so rechnete man bis vor kurzem auch jene Zellen, welche in einfacher Schicht die Oberfläche der serösen Höhlen, der Blut- und Lymphgefässe, der Schleimbeutel etc. auskleiden, unbedenklich den einschichtigen Plattenepithelien zu, während ihnen in neuerer Zeit nach dem Vorgange von His von vielen Histologen eine andere Stellung nebst einem andern Namen zuertheilt worden ist. Die genannten Zellen bilden ein ganz dünnes, zartes Häutchen (Fig. 27), welches man, so lange es sich in situ befindet, gar nicht sehen kann, welches sich aber nach dem Tode

leicht loslöst und dann in der Flüssigkeit z. B. des Herzbeutels in Form ganz durchscheinender, schleierartiger Flöckchen herumschwimmt. Die einzelnen Zellen haben eine ganz platte Gestalt mit meist rhombischer oder selbst spindelförmiger Fläche, deren

Fig. 27. Endothelzellen. A. Eine Flocke aus der Pericardialflüssigkeit vom Menschen, rechts unten drei lymphoide Zellen; B. Mesenterium eines Kaninchens, mit Arg. nitr. und Hämatoxylin behandelt. Man sieht unter dem Endothel ausser verschiedenen Bindegewebsfasern auch zwei Gefässe. Vergr. $^{115}/_{1}$.

Begrenzung nicht gerade, sondern mehr oder weniger zackig ist. Sie besitzen einen grossen bläschenförmigen Kern mit Kernkörperchen, aber in der Regel nur ganz wenig körniges Protoplasma, welches vorzugsweise um den Kern herumsitzt, so dass also ihr Leib zum grössten Theile nur durch eine dünne homogene Platte dargestellt wird. Obwohl sie in Folge dieser Eigenthümlichkeit ihres Leibes einige Aehnlichkeit mit verhornten Plattenepithelien besitzen, so sind sie doch schon morphologisch von den Plattenepithelien, wie sie vorher geschildert wurden, verschieden. Trotzdem würde dies nicht zur Abtrennung von jenen genügt haben, wenn nicht auch eine wesentliche Differenz in Bezug auf den Ursprung zwischen beiden vorhanden wäre. Die echten Epithelien entwickeln sich aus dem Archiblast, die besprochenen Zellen aber aus dem Parablast (Akroblast) und es findet wahrscheinlich weder normal noch pathologisch ein Uebergang zwischen beiden statt. His hat diesen Verschiedenheiten auch im Namen Ausdruck gegeben, indem er die parablastischen Zellen, weil sie vorzugsweise die inneren, nicht mit der äusseren Luft in Verbindung stehenden Oberflächen des Körpers auskleiden, Endothelien genannt hat, ein Name, dessen Bildung man nicht zu strenge beurtheilen muss, da er nach einer schon übertragenen Bedeutung des Wortes Epithelium gebildet ist, welches eigentlich nur den Ueberzug der Brustwarze (θηλή) bedeutet.

Während auch heute noch für die Blut- und Lymphgefässe, die Binnenräume der Hüllen des Centralnervensystems, die Gelenkhöhlen, Schleimbeutel und Sehnenscheiden diese Trennung von den Epithelien aufrecht erhalten wird, hat man dagegen die zelligen Ueberzüge der serösen Häute (Pericardium, Pleura, Peritoneum, Tunica vaginalis propria) als Auskleidungen des Coeloms neuerdings wieder den echten Epithelien (von archiblastischem Ursprung) zugerechnet.

Die Zellen des Endotheliums sind wie diejenigen des Epitheliums durch eine eiweissartige Kittsubstanz mit einander verbunden, welche sich leicht durch Argentum nitricum zur Ansicht bringen lässt, indem dieses sich mit derselben zu einem Silberalbuminat verbindet, welches im Lichte sich wieder zersetzt und einen braunen oder schwarzen Niederschlag entstehen lässt. Durch diese Reaction ist es überhaupt erst möglich geworden, das Endothelium genauer zu erkennen und zu studiren, und wenn man gegen die Silberbilder auch eingewendet hat, dass sie sich auch auf einer ganz reinen Glastafel erzeugen lassen, so kann doch hier von Kunstproducten nicht die Rede sein, da es ohne Schwierigkeiten gelingt, im Innern eines jeden durch die schwarzen Silberlinien umgrenzten Feldes einen Kern nachzuweisen und da es auch noch andere Methoden gibt, durch welche sich, genau entsprechend den Silberfeldern, die Endothelzellen darstellen lassen. (Ueber die Beziehungen des Endotheliums zum Bindegewebe siehe bei diesem.)

Die zweite Abtheilung der Epithelien, die der Cylinderepithelien (Fig. 28), zeigt, wenn man die nebeneinander liegenden Zellen von der Fläche sieht (Fig. 28 c.), ein ähnliches Bild wie die Pflasterepithelien, nur sind die einzelnen „Pflastersteine" viel kleiner und besonders ist der neben dem Kern erscheinende Theil des Zellenleibes viel schmäler als dort. Das eigentlich Charakteristische der Zellen ist ihre Seitenansicht, bei welcher dieselben einem Cylinder oder auch einem spitzen oder abgestumpften Kegel gleichen, deren Basis immer nach der Oberfläche der von den Zellen ausgekleideten Höhle, deren Spitze nach dem Gewebe, auf welchem sie aufsitzen, gerichtet ist. Bei der gewöhnlichen, einfachen Untersuchung solcher Zellen sieht man sie meistens in eine mehr oder weniger lange und mehr oder weniger abgerundete Spitze endigen, indessen bei genauerer Untersuchung und besonders bei sorgfältigerer Isolirung kann man häufig besondere Einrich-

tungen an den Zellenden (fussartige Verbreiterungen, winkelige Knickungen etc.) bemerken, welche alle den Zweck haben, die Zellen untereinander oder mit ihrer Unterlage fester zu verbinden. Als Beispiel gebe ich die Abbildung zweier Zellen des menschlichen Dünndarms (Fig. 28 g), an denen die winkelige Umknickung des spitzen Endes und die dachziegelförmige Ueberdeckung des einen durch das andere zu sehen sind. Aehnliche Eigenthümlichkeiten findet man auch an den basalen Cylinderzellen der geschichteten Plattenepithelien. — Die Kernkörperchen enthaltenden Kerne der Cylinderzellen sind meistens länglich oval, eiförmig und bedingen häufig eine spindelförmige Verdickung des sonst sehr schmalen

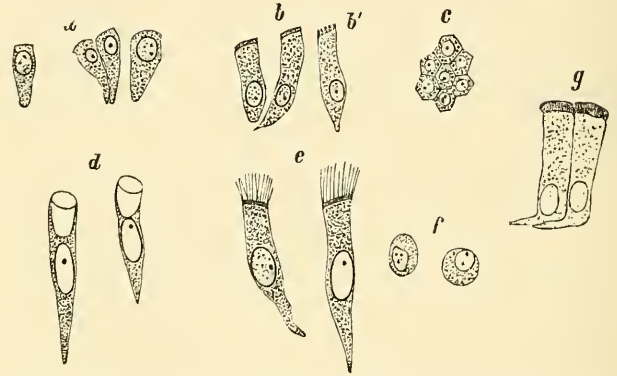

Fig. 28. Cylinderepithelien. a. vom Dickdarm; b. vom Dünndarm mit Saum, welcher bei b' in Folge der Wassereinwirkung zerfallen ist; c. Flächenansicht von b in der Kernebene; d. Becherzellen aus dem Magen vom Frosch, mit $^1/_3$ Alkohol und Anilinviolett; e. Flimmerzellen der Trachea; f. Schleimzellen ebendaher. Vergr. $^{250}/_1$; g. Zellen des Dünndarms vom Menschen mit dachziegelförmiger Uebereinanderlagerung der umgebogenen Enden; durch phosphorsaures Natron isolirt. $^{400}/_1$.

Zellenleibes. Wie bei den Plattenepithelien sind auch hier die einzelnen Zellen durch Kittsubstanz verbunden, welche zwischen den dünneren Enden der Zellen oft in etwas grösserer Menge vorhanden ist. Hier finden sich indess auch bei den ungeschichteten Cylinderepithelien, regelmässiger bei den geschichteten, noch andere Zellen von kolbiger, in der Tiefe der Epithelschicht mehr rundlicher Gestalt, welche als Ersatzzellen anzusehen sind, die in die Stelle abgestossener oder sonstwie zu Grunde gegangener Cylinderzellen einrückend selbst wieder eine Cylindergestalt annehmen. Sie sind nicht etwa aus der Schleimhaut stammende Wanderzellen, sondern echte epithelioide Gebilde, welche sich karyomitotisch vermehren.

Die einfachen Cylinderepithelien kommen in grösster Menge

im Verdauungskanale vor, von der Cardia bis zum Anus, ferner in der Gallenblase, in vielen Ausführungsgängen von Drüsen etc. Eine eigenthümliche Besonderheit besitzen die Zellen (Fig. 28 b) des Dünndarmes (theilweise auch des Dickdarmes) und der Gallenblase in einer membranartigen Verdickung an ihrem stumpfen (oberen) Ende. Dieser basale Saum oder Deckel (Cuticula) ist deutlich doppelt contourirt und nicht homogen, sondern in senkrechter Richtung fein gestreift, was man als den Ausdruck eines Durchsetztseins von feinen Porenkanälchen betrachtet hat, was aber lediglich davon herrührt, dass der anscheinend membranartige Saum in Wirklichkeit aus kleinen Stäbchen, einer Art kurzer dicker Haare zusammengesetzt ist. Der Saum ist sehr empfindlich, quillt z. B. schon in destillirtem Wasser so auf, dass er ganz blass wird und sich sichelförmig um das Zellenende herumlegt; durch Wasser und verdünnte Säuren zerfällt er leicht in kurze, breite, haarartige Stückchen (Fig. 28 b') oder hebt sich auch wie ein wirklicher Deckel ganz von der Zelle los; absoluter Alkohol lässt die Zusammensetzung des Saumes aus Härchen am deutlichsten hervortreten. Man hat, als man noch an Porenkanälchen dachte, diese in Beziehung zu der Resorption des Nahrungsfettes gebracht, da man Fettkörnchen in den Zellen bei der Verdauung leicht nachweisen kann und man so in den supponirten Poren die Wege sah, auf welchen das Fett in die Zellen eindringt, indess ist diese Annahme durch den Nachweis ähnlicher Säume an Stellen, wo gewiss keine Fettresorption stattfindet, unhaltbar geworden. Es dürfte sich wohl um eine unvollkommene Flimmerbildung handeln, eine Annahme, welche dadurch gestützt wird, dass bei manchen Thieren im Darm wirkliche Flimmerzellen vorkommen. — Während die eben beschriebene Eigenthümlichkeit der grössten Mehrzahl der Zellen an den genannten Schleimhäuten zukommt, zeigen dagegen nur einzelne hier sowohl wie auch an anderen Orten (z. B. am Respirationsapparat) eine anderweitige Veränderung, welche mit solcher Regelmässigkeit gefunden wird, dass sie als eine normale Erscheinung betrachtet werden muss. Wahrscheinlich handelt es sich um besondere Secretionszellen, welche die schleimige Absonderung an den Schleimhäuten erzeugen. An diesen Zellen (Fig. 28 d) nämlich fehlt der Saum, die obere Hälfte ist verbreitert und in einen dünnwandigen, dem Kelch eines grossen Weinglases (sog. Römer) oder einem Becher (daher Becherzellen) ähnlichen Behälter

umgewandelt, welcher eine durchscheinende, homogene, schleimige Masse enthält, die leicht aus der etwas verengten Oeffnung, welche durch Platzen der Zellhülle entstanden ist, hervorquillt. Nach der Entleerung des schleimigen Secretes regenerirt sich die Zelle aus dem mitsammt dem Kern in dem spitzen Ende vorhandenen Protoplasma, beginnt dann wieder zu secerniren und so fort.

Als eine Unterabtheilung der Cylinderzellen erscheinen beim Menschen die sog. Flimmer- oder Wimperzellen (Fig. 28 e), welche bei Thieren auch als Plattenepithelien resp. Endothelien (Froschherzbeutel z. B.) vorkommen*). Sie sind ausgezeichnet durch einen Besatz von feinen Härchen (Wimper- oder Flimmerhaare), welche, ungefähr 15—20 an Zahl, an der oberen abgestutzten Fläche der Zellen sitzen und welche in der Länge etwa mit dem Kerne übereinstimmen und meistens nach einer Seite hin etwas gebogen sind. Sie sitzen nicht direct auf dem Zellenprotoplasma auf, sondern auf einem Saume, welcher ähnlich aussieht, aber dünner ist wie derjenige der Dünndarmzellen, doch sind sie wohl nichts anderes als Ausläufer des Fadenwerks im Innern des Zellenleibes. Während des Lebens machen die Flimmerhärchen schlagende Bewegungen, welche nicht nur bei den Härchen derselben Zelle, sondern auch bei denjenigen derselben Schleimhaut in demselben Sinne erfolgen, so dass also z. B. der Schlag der Wimperzellen der Trachea nach der Mundhöhle zu gerichtet und dadurch im Stande ist, kleine Partikelchen (Staubtheilchen, Kohlenstäubchen etc.), welche mit der Athmungsluft in die Respirationswege hineingelangten, allmählig wieder nach oben und dadurch nach aussen zu befördern. Nach dem Tode hört die Wimperung allmählig auf, doch kann man sie noch nach 48, ja 72 Stunden erhalten finden. Sehr interessant ist die von Virchow herrührende Beobachtung, dass die Wimperung, wenn sie kurz vorher zur Ruhe gekommen war, durch Zusatz ganz verdünnter Alkalien wieder für einige Zeit hervorgerufen werden kann. —

Der Uebergangs-Epithelien, welche weder reine Platten-, noch reine Cylinder-Epithelien sind, ist schon früher (S. 88, Präp. 3a., Fig. 24) gedacht worden. Es sei nur noch bemerkt, dass die dort angegebenen verschiedenen Zellformen in der ange-

*) Nur in den Hirnhöhlen und in der Paukenhöhle kommen auch beim Menschen zum Theil wimpernde Plattenepithelien vor.

führten Reihenfolge von der Oberfläche der Blase aus auf einander folgen.

Präparate.

1. Nicht verhornte Plattenepithelien (Fig. 26 a.) erhält man neben verhornten bei starkem Abschaben der Schleimhaut des Oesophagus oder der Scheide. Die abgeschabten Bröckchen werden in Wasser sorgfältig zertheilt, bis eine gleichmässige Trübung eingetreten ist. Neben ganz isolirten Zellen werden immer auch noch einige zusammenhängende vorhanden sein, an welchen man den Mangel der Zwischensubstanz constatiren kann. Stachelzellen. Kerne meist deutlich, wenn nicht, Zusatz von dünner Essigsäure. Erhaltung der Zellen besser und Isolation derselben leichter, wenn man vorher $^1/_3$ Alkohol etc. einwirken lässt. Sehr schöne Bilder erhält man nach folgender Vorschrift von Schiefferdecker: In eine filtrirte kaltgesättigte wässerige Lösung von Pancreatinum siccum bringt man ein Stückchen frische Haut und stellt das zugedeckte Schälchen in einen Wärmeschrank oder nur in die Nähe des Ofens, so dass die Flüssigkeit Körpertemperatur oder eine etwas niedrigere Temperatur annimmt. Nach 3—4 Stunden kann man die Epithelzellen mit einer Nadel leicht abschaben. Nach Ausspülen in Wasser lassen sich die Hautstückchen zu späterem Gebrauche in einer Mischung von Glycerin, Alkohol und Wasser zu gleichen Theilen aufheben.

2. In Verhornung begriffene Plattenepithelien (Fig. 26 b) kann man sich mit Leichtigkeit von sich selbst verschaffen, wenn man mit einem Skalpell über die Oberfläche der Zunge herüberstreicht und die abgeschabten Massen in Wasser auseinandermacht. Zellen meistens gross, aber ganz platt. Zellenleib fast homogen, häufig faltig. Kerne klein, nicht mehr bläschenförmig. Fast ausnahmslos finden sich auf einzelnen Zellen kleinere oder grössere Reihen oder Haufen von Mikrokokken (vgl. S. 76), auf manchen in solchen Mengen, dass man von der eigentlichen Zelle gar nichts mehr sieht. Färbung derselben an Deckglastrockenpräparaten mit basischen Anilinfarben. Durch etwas kräftiges Schaben gelingt es ganz leicht, vollständige Ueberzüge der fadenförmigen Zotten im Zusammenhange zu isoliren, welche dann häufig ein eigenthümliches Aussehen darbieten (Fig. 26 d). Das Centrum des schmalen, papillenförmigen Gebildes wird von einer hellen, unregelmässig längsstreifigen Masse eingenommen, — den dicht aneinanderliegenden verhornten Epithelien, um welche eine breite dunkele Masse herumliegt, wie der Handschuh um den Finger. Diese Masse ergibt sich bei starker Vergrösserung als ein Aggregat feinkörniger Mikrokokken, welche selbst oft wieder feinen, büschelförmig angeordneten langen Stäbchen, Leptothrixfäden, als Unterlage dienen. Neben den verhornten Plattenepithelien findet man stets eine gewisse Anzahl kleiner, runder, kernhaltiger Zellen, Speichelzellen (Fig. 26 c), welche sich besonders dazu eignen, die Brown'sche Molekularbewegung an den kleinen Körnchen im Innern der Zellen zu beobachten. Die Speichelkörnchen sind ausgewanderte und im Speichel etwas aufgequollene lymphoide Zellen.

3. Hornschüppchen (Fig. 26 e) erhält man von der äusseren Haut, wenn man das durch Abschaben mit einem Messer von den Fingerballen er-

haltene weisse Pulver in Wasser suspendirt, wobei die zwischen den Massen eingeschlossene Luft schwer zu entfernen ist. Zufliessenlassen von 5proc. Kalilauge, um das Aufquellen der Schüppchen zu sehen (Fig. 26 e').

4. Pigmentepithelien der Retina (Fig. 26 f). Nach Entfernung der Retina fährt man mit einem Skalpell vorsichtig über die Oberfläche der Chorioidea hin und bringt die mit blossem Auge leicht an ihrer bräunlichen Farbe erkennbaren Fetzen der Epithelmembran in die gewählte Zusatzflüssigkeit. a) Um die Gestalt und Nebeneinanderlagerung der Zellen gut zu sehen ist ein vorher gehärtetes Auge am geeignetsten; Zusatz von Glycerin; b) die Molekularbewegung isolirter Pigmentkörnchen an frischen, mit Wasser zubereiteten Präparaten. Die Stellen der Kerne als rundliche helle Fleckchen erkennbar.

5. Endothelien (Epithelien) der serösen Häute isolirt (Fig. 27 A). Von der Herzbeutelflüssigkeit eines etwa vor 24 Stunden gestorbenen Menschen oder Thieres, in welcher man die schleierartigen Zellenflöckchen besonders gut auf schwarzem Untergrunde umherschwimmen sieht, wird ein Tropfen mit einigen Flöckchen unter das Mikroskop gebracht. Einstellung eines Flöckchens mit schwacher Vergrösserung, dann Untersuchung mit starker. Dieselben sind meistens gefaltet und gewähren dann an den Faltungsstellen auch die Seitenansicht der Zellen. Häufig enthalten die letzteren zahlreiche, an ihrem lebhaften Glanze als solche erkennbare Fettkörnchen. Neben den platten Zellen kommen auch, in dem einen Falle mehr, im anderen weniger, lymphoide Rundzellen (Fig. 27 A, unten) in der Pericardialflüssigkeit vor, zuweilen mit kleinen Fibringerinnseln zusammen resp. in solche eingeschlossen. — Sehr deutlich werden die Bilder der Zellenhäutchen, wenn man mit Hülfe von Fliesspapier violette Anilinfarbe so lange zu dem Präparate hinzulaufen lässt, bis eine intensive blaue Färbung entstanden ist. Es können auch Deckglastrockenpräparate gemacht werden.

6. Dieselben Zellen in situ (Fig. 27 B). Ein möglichst fettloses Stückchen Mesenterium eines soeben getödteten kleinen Thieres (eines Kaninchens, Meerschweinchens etc.) bringt man für 1—2 Minuten in eine $^1/_3$proc. Lösung von Arg. nitr., indem man durch leichtes Hin- und Herschwenken dafür sorgt, dass alle Theile des Stückes mit der Flüssigkeit in Berührung kommen. Ein Weisswerden des Präparates zeigt die genügende Einwirkung des Silbersalzes an. Nun wird das Präparat in Brunnenwasser, dem man noch etwas Kochsalzlösung zugeben kann, ausgewaschen und darauf in frischem Wasser dem Lichte ausgesetzt, bis es deutlich braun geworden ist. Einen Abschnitt des Stückes bringt man direct in Glycerin unter das Mikroskop und wird die Grenzen der Zellen durch schwarze feinzackige Linien angedeutet finden, ein anderer kommt in eine Hämatoxylinlösung und nach dem Auswaschen in Wasser ebenfalls in Glycerin, worauf man in jedem durch die schwarzen Linien umgrenzten Felde einen blauen Kern bemerken wird. — Zu beachten ist, dass beide Oberflächen des Mesenteriums mit einer Zellenmembran überzogen sind und dass man bei der Dünnheit und Durchsichtigkeit der bindegewebigen Grundlage durch geringe Drehung der Schraube leicht die zwei, sich nicht deckenden Systeme von schwarzen Linien zur Anschauung

bringen kann. — Ueber Kerntheilungsfiguren an den Epithelien des Mesenteriums s. S. 89. Präp. 4c.

7. Einfache Cylinderzellen (Fig. 28a). Man streicht mit einem Skalpell über die Schleimhautoberfläche des Dickdarmes an einer Stelle, wo kein Koth sich auf derselben befindet und zertheilt die abgestrichenen Zellenmassen in Kochsalzlösung. Die Zellen sind theils cylinderförmig, theils mehr kegelförmig mit abgestutzter Spitze, viele an der Basis sehr breit, so dass sie wie der Schlussstein eines Gewölbes aussehen; die Kerne liegen in dem oberen breiten Theile und können leicht durch Anilin gefärbt werden, welches man von der Seite zufliessen lassen kann. — Vielfach sieht man auch an den Epithelien des Dickdarms eine Andeutung einer Deckelbildung.

8. Cylinderzellen mit Saum vom Dünndarm (Fig. 28 b). Zubereitung wie 7. Zellen länger und schmäler wie die vorigen, die Kerne liegen in der unteren Hälfte, nach dem spitzen Ende zu.

a) In Kochsalzlösung. Der Saum scharf contourirt; da wo die Zellen noch zusammenhängen, sehen ihre Säume wie eine über die Zellen gelagerte Membran aus. Flächenansichten der Zellen an den grösseren Bröckchen.

b) In destillirtem Wasser. Die Säume quellen auf oder heben sich, besonders bei leichtem Druck auf das Deckgläschen von den Zellen ab, endlich zerfallen sie in kurze dicke Härchen (Fig. 28 b'). Die Zusammensetzung aus Stäbchen sieht man am deutlichsten, wenn man frischen Darm direct in absoluten Alkohol bringt und nach einiger Zeit die Zellen von der Oberfläche abschabt und auseinanderzupft.

c) Um sich von dem Durchgange der Fetttröpfchen der Nahrung durch die Epithelzellen zu überzeugen, giesse man einem Kaninchen mit Hülfe einer Schlundsonde Milch in den Magen und tödte das Thier nach 3—5 Stunden. Man wird dabei aufs schönste die Chylusgefässe des Darmes und Mesenteriums als weisse Streifen erkennen. Zupfpräparat wie bei 7. Geeignet auch Maceration in dünner Osmiumsäure.

9. Umgebogene Enden an den Cylinderzellen des Darmes (Fig. 28g) erhält man leicht zu Gesicht, wenn man frische Darmstückchen 10—24 Stunden lang in 10proc. Lösung von phosphorsaurem Natron einlegt und dann vorsichtig zerzupft.

10. Becherzellen (Fig. 28 d). Man lege den frischen Magen eines Frosches*) 24 Stunden lang in $^1/_3$ Alkohol und zerzupfe dann in Anilinviolett. Die Becherzellen sind so reichlich, dass man sie in jedem Gesichtsfelde finden wird. Hie und da ist vielleicht die aus demBecher ausgetretene schleimige Masse noch vor demselben zu sehen. Gute und dazu dauerhafte Präparate erhält man auch, wenn man die Zellen in dünner Schicht auf einem Deckgläschen antrocknen lässt und dann mit Hämatoxylin, Carmin etc. färbt. Man kann in Glycerin oder Balsam conserviren.

11. Flimmerzellen im Ruhezustand (Fig. 28e). Abschaben der Luftröhren- oder Bronchialschleimhaut. Vertheilen der Zellen in Kochsalz. Die

*) Die Frösche werden in der Art getödtet, dass man mit einem kräftigen Scheerenschnitt den Kopf vom Rumpfe trennt und dann mit einer langen Nadel das Rückenmark und Gehirn zerstört.

Luftröhrenzellen zeichnen sich durch ihre lange und schmale Gestalt aus; sie laufen in eine meistens lange und dünne Spitze aus und zeigen oft an der Stelle, wo der Kern liegt, eine spindelförmige Verdickung. Da das Epithel der Respirationsorgane ein geschichtetes ist und nur die Zellen der obersten Schicht Wimpern tragen, so findet man viele wimperlose Zellen. Freilich fallen die Wimpern auch von den sie tragenden Zellen leicht ab, weshalb man möglichst frische und nicht pathologisch sehr veränderte Luftröhren zur Anfertigung der Präparate wählen muss. Sehr zu empfehlen ist auch ein Einlegen kleiner Stückchen der frischen Schleimhaut in $^1/_3$ Alkohol, Osmiumsäure, 10proc. phosphorsaures Natron etc. — Neben den Flimmerzellen finden sich in dem Schleime, welcher die Trachealschleimhaut bedeckt, auch noch kleine runde Zellen mit Kern, wie sie in Fig. 28 f abgebildet sind (sog. Schleimkörperchen, die nichts anderes als Wanderzellen resp. farblose Blutkörperchen oder Leukocyten sind).

12. Flimmerzellen in Bewegung. Wenn man auch unter Umständen in Präparaten vom Menschen oder von höheren Thieren die Flimmerhaare noch in Bewegung treffen kann, so ist es doch immer am sichersten, um dieses zierliche Phänomen zu beobachten, sich ein ganz frisches Präparat von einem noch lebenden oder eben getödteten Frosche zu machen. Man schabt die oberste Schicht der Mundhöhlenschleimhaut, welche überall mit cubischen Flimmerzellen besetzt ist, mittelst eines Skalpells ab und zerzupft die sehr zähe, schleimige abgestrichene Masse recht sorgfältig. Man wird dann theils isolirte Zellen, theils kleinere Zellenhaufen, theils grössere Abschnitte der Zellenmembran isolirt finden. An letzteren ist die Wimperung leicht zu erkennen, wenn man die Zellen von der Seite sieht, schwieriger, wenn man auf die wimpernde Fläche aufsieht. Im letzteren Falle hat die Bewegung einige Aehnlichkeit mit dem lebhaften Wogen eines vom Winde bewegten Kornfeldes. Am instructivsten sind die isolirten Zellen oder kleinen Zellenhaufen, da dieselben, wenn sie nicht durch Schleim oder zu fest aufliegende Deckgläschen fixirt sind, durch die Gewalt der Wimperung hin- und herbewegt, um ihre Achse gedreht, ja in der Flüssigkeit weiter bewegt werden. Sehr hübsch ist auch zu sehen, wie in die Nähe der Wimpern gelangende leichte Partikelchen, als Pigmentkörnchen, Blutkörperchen etc. durch die Bewegung derselben fortgeschleudert werden. Ist die Wimperung zur Ruhe gekommen, so setzt man ein Tröpfchen Natron- oder Kalilauge an den Rand des Deckgläschens und lässt dasselbe ganz langsam durch blosse Diffusion in das Präparat eindringen. Es wird dann immer eine kleine Schicht vorhanden sein, wo durch Vermischung der Zusatzflüssigkeit mit der Lauge die letztere die richtige Concentration erhält, um die Wimperung wieder anzuregen. Während lebhafter Thätigkeit sind die einzelnen Wimperhaare nicht zu erkennen, wohl aber, wenn die Bewegung nachlässt; dann kann man auch die Art derselben, den Wimperschlag, erkennen, der immer nach derjenigen Seite hin erfolgt, nach welcher die Härchen gekrümmt sind.

Neuntes Kapitel.

Die Bindesubstanzen.

Eine grosse Gruppe der einfachen Gewebe wird von den sog. Bindesubstanzen gebildet, bei welchen im Gegensatze zu dem Verhalten des Epithelgewebes die Intercellularsubstanz in den Vordergrund des histologischen Bildes tritt, während die verschieden gestalteten Zellen um so mehr in den Hintergrund treten, je älter das betreffende Gewebe ist (vergl. Figg. 29—31). Die Zahl der Zellen ist bei einigen der hierhergehörigen Gewebe so gering, dass man eine Zeit lang ihr Vorhandensein sogar ganz geläugnet hat. Je nach der Beschaffenheit der Intercellularsubstanz unterscheidet man mehrere Unterabtheilungen, welche der Reihe nach besprochen und untersucht werden sollen. Vorher sei nur noch bemerkt, dass alle Bindesubstanzen aus dem Parablasten ihren Ursprung nehmen und dass sie ihre nahe Verwandtschaft dadurch documentiren, dass nicht nur Mischformen zwischen den einzelnen Gewebsgruppen vorkommen, sondern dass auch eine grosse Anzahl derselben im Laufe der normalen Entwickelung des Körpers vollständig in eine andere Form sich umbildet.

a. Faseriges Bindegewebe, Endothelgewebe, pigmentirtes Bindegewebe.

Der typische Repräsentant der Bindesubstanzgewebe ist die faserige Bindesubstanz, gewöhnlich schlechthin Bindegewebe genannt. Dasselbe kommt überall im Körper vor, sowohl auf der Oberfläche der Organe wie im Innern derselben; ihm ist einerseits ganz besonders die Rolle zugefallen, die verschiedenen Organe zu verbinden, andererseits bildet es den Träger der Blut- und Lymphgefässe wie der Nerven, besonders im Innern der Organe, wo es auch als interstitielles Gewebe bezeichnet wird, da es die Interstitien zwischen den eigentlich functionirenden Theilen ausfüllt. Abgesehen von gewissen homogenen, glashellen Membranen, den Grenzhäuten, Glashäuten, Basalmembranen, welche an vielen Orten, besonders an manchen Schleimhäuten, sowie an manchen Drüsen die Grenze des Bindegewebes gegen die Epithelzellen

bilden, besteht bei dem Bindegewebe die Intercellular- oder Grundsubstanz aus einer alle Zwischenräume ausfüllenden, schleimig-eiweissartigen, homogenen Masse, sowie vorzugsweise aus feinen Fasern, welche sich in zwei Arten scheiden, die leimgebenden eigentlichen Bindegewebsfasern und die elastischen Fasern. Schon im Namen der ersteren ist eine charakteristische Eigenschaft derselben ausgedrückt, nämlich die, dass sie beim Kochen Leim (Glutin) geben, wodurch sie sich von allen anderen faserigen Gebilden unterscheiden, insbesondere auch von den elastischen Fasern, welche durch einfaches Kochen nicht verändert werden. Abgesehen von diesem, nicht durch das Mikroskop zu constatirenden Unterschiede, gibt es aber noch so viele andere, dass man beide Formen sehr leicht von einander trennen kann. Schon das blosse Aussehen beider ist wesentlich verschieden (siehe Fig. 32a).

Die leimgebenden Fasern brechen das Licht schwächer, haben daher nur eine zarte, dunkle Contour und überhaupt ein mehr graues, manchmal (besonders bei schwacher Vergrösserung) hellgraubräunliches Aussehen, während die elastischen Fasern sehr stark lichtbrechend sind und deshalb eine breite, glänzende, dunkele Contour und überhaupt ein dunkeles, schwarzes Aussehen besitzen. Die leimgebenden Fasern erscheinen entweder als ganz feine Fädchen oder sind (häufiger) durch eine Kittsubstanz zu verschieden dicken Bündeln vereinigt, in welchen die einzelnen Fädchen parallel nebeneinanderliegen, ohne mit einander zu anastomosiren oder sich zu theilen. Wo es den Anschein hat, als ob eine Theilung eines Fadens vorhanden sei, lässt sich immer durch genauere Untersuchung nachweisen, dass nur eine Trennung zweier vorher eng verbundener Fasern vorliegt. Der Verlauf der Fasern in den Bündeln ist häufig ein ganz regelmässig wellenförmiger, wie der Verlauf der Haare in einer Locke (lockiges Bindegewebe). Nicht bei allen Bindegewebsbündeln lässt sich freilich die Zusammensetzung aus feinsten Fibrillen sofort erkennen, bei vielen muss man erst durch künstliche Mittel die Kittsubstanz auflösen, bevor man die Fäserchen isoliren kann.

Die elastischen Fasern (Fig. 32 b) dagegen legen sich niemals zu regelmässigen Bündeln aneinander, wohl aber zeigen sie überall Theilungen und netzförmige Verbindungen, wodurch ein bald engeres, bald weiteres Maschenwerk gebildet wird mit Uebergängen zur Bildung von Membranen (elastische Membranen), die

oft noch kleine Lücken (gefensterte Membranen) als Andeutung einer Netz- und Maschenbildung erkennen lassen. Die Dicke der elastischen Fasern ist sehr grossem Wechsel unterworfen, aber auch die dicksten (z. B. aus dem Nackenband des Ochsen) lassen sich niemals, wie es bei gleich dicken gewöhnlichen Bindegewebsfasern immer möglich ist, in kleinere Fäserchen spalten. Es hängt mit der bedeutenden Elasticität der Fasern zusammen, dass ihre Enden sich gern halbkreisförmig (hirtenstabförmig) oder spiralig umkrümmen und dass die Fasern besonders in Zupfpräparaten oft zu unregelmässigen Knäueln zusammengerollt liegen.

Am leichtesten ist die mikroskopische Unterscheidung der beiden Faserarten durch ihr Verhalten gegen Reagentien (vergl. Fig. 30). Die leimgebenden Fasern quellen in Essigsäure (und zwar um so stärker, je concentrirter sie ist) beträchtlich auf, werden ganz durchsichtig, so dass man schliesslich eine fast homogene, nur höchstens noch ganz undeutlich längsstreifige Masse vor sich hat. Häufig tritt an den in Essigsäure aufgequollenen Bindegewebsbündeln eine undeutliche Querstreifung auf, welche ihnen eine entfernte Aehnlichkeit mit quergestreiften Muskelfasern verleiht. Noch energischer geschieht das Aufquellen durch die Einwirkung verdünnter (etwa 2—1 proc.) Alkalilauge, während stärkere und concentrirte Lösungen die Fasern momentan wenigstens weniger oder gar nicht verändern. Demgegenüber verhalten sich die elastischen Fasern gegen beide Arten von Reagentien vollständig indifferent, mag man dieselben anwenden in welcher Concentration oder Verdünnung man wolle. Besonders die Alkalilauge ist deshalb ein vorzügliches Mittel, um die Menge der in irgend einem Präparate vorhandenen elastischen Fasern zu erkennen, da ausser Fett und den genannten Fasern alle übrigen weichen Gewebstheile durch die Lauge zerstört werden. Beide Fasern färben sich in Eosin, die elastischen Fasern behalten aber allein die Farbe, wenn man das Gewebe mit 40 proc. Kalilauge behandelt.

Die Art und Weise, wie die Bindegewebsfasern und Bindegewebsbündel mit einander verbunden sind, ist an verschiedenen Orten ihres Vorkommens verschieden und man kann danach, wenn man von dem immer nur in relativ geringer Menge vorhandenen interstitiellen Bindegewebe absieht, das geformte Bindegewebe, bei welchem die Fasern und Bündel in ganz regelmässiger Weise zu einer homogenen Gewebsmasse vereinigt sind (Sehnen, Fascien, Aponeu-

rosen, Dura mater etc.) von dem formlosen, maschigen oder lockeren (auch areolären, atmosphärischen) Bindegewebe unterscheiden, bei welchem kleinere oder grössere Bündel sich nach allen Richtungen durchkreuzend ein eng- oder weitmaschiges Netzwerk bilden. Die Maschenräume zwischen den Bündeln verglich man früher mit kleinen Zimmern, Zellen und nannte deshalb das ganze Gewebe Zellgewebe, ein Name, den man jetzt nicht mehr gebraucht, weil man unter Zellen andere Gebilde versteht und gerade das Bindegewebe mit seiner reichlichen Intercellularsubstanz weniger Anspruch auf die Bezeichnung Zellgewebe hat, wie etwa das vorher besprochene Epithelgewebe. In dem lockeren Bindegewebe ist die Zusammensetzung der Bündel aus Fibrillen ohne weiteres zu sehen, wohingegen diese bei dem geformten und vor allen Dingen bei den Sehnen so innig mit einander verklebt sind, dass man sie nicht durch blosses Zerzupfen darstellen kann. Man muss daher vorher den verbindenden Kitt entfernen, wozu es eine Anzahl chemischer Reagentien gibt, von welchen ich das hypermangansaure Kali, die Pikrin- und Osmiumsäure, sowie Kalk- und Barytwasser nennen will. Von letzteren wirkt das Kalkwasser langsamer (mehrtägige Einwirkung), das Barytwasser schon in 4—6 Stunden.

Was die zelligen Elemente des Bindegewebes angeht, so sind zunächst zwei Hauptformen derselben zu unterscheiden, die von v. Recklinghausen entdeckten Wanderzellen, runde, mit farblosen Blutkörperchen vollkommen übereinstimmende, ihren Ort fortwährend wechselnde Zellen und die ihren Ort nicht verändernden eigentlichen Bindegewebszellen, welche im Gegensatze zu jenen die fixen Zellen genannt werden. Ueber ihre Gestalt und ihr räumliches Verhältniss zu der Intercellularsubstanz ist in der letzten Zeit vielfach discutirt worden, doch ist trotzdem eine Uebereinstimmung der Anschauungen noch lange nicht erzielt. Es ist schon lange her, dass Virchow erkannte, dass in dem Bindegewebe spindelförmige oder sternförmige zellige Elemente, die sog. Bindegewebskörperchen vorhanden seien, welche, indem sie mit ihren Fortsätzen allerseits unter einander zusammenhängen, ein das ganze Gewebe durchziehendes protoplasmatisches Netzwerk darstellen. Nichts ist leichter, als das Vorhandensein von Zellen sowohl an frischem, wie, freilich viel besser, an gefärbtem Bindegewebe jeden Augenblick zu constatiren und es kam deshalb auch diese Lehre von den Bindegewebskörperchen, wenn auch nach

heftigen Kämpfen, allmählig zu allgemeiner Anerkennung. Bald aber wurde ein neues Moment in die Frage eingeführt, als man in der Behandlung verschiedener Bindegewebsmembranen mit Argent. nitric. ein Mittel zur Darstellung von kleinsten Hohlräumen (Fig. 34) in denselben kennen gelernt hatte. Die Hohlräume besitzen eine ganz zackige, im grossen und ganzen sternförmige Gestalt, hängen mit ihren Ausläufern unter einander zusammen und stellen also ein das ganze Gewebe durchziehendes Lacunen- und Kanalsystem dar, welches, wie die neuesten Untersuchungen gezeigt haben, einerseits mit dem Lymphgefäss-, andererseits mit dem Blutgefässsystem zusammenhängt und so also eine Art von Vasa serosa bildet, in welchen der Ernährungssaft für das Gewebe strömt. Aus dieser Function der Hohlräume erklärt sich der von v. Recklinghausen gewählte Name der Saftkanälchen des Bindegewebes. Ursprünglich dachte man sich — und Viele thun dies noch jetzt — die Saftkanälchen in der interfibrillären Grundsubstanz gelegen, hielt sie also für unabhängig von den Fibrillen, während in letzter Zeit die Anschauungen der Forscher sich immer mehr der Ansicht zuneigen: dass sie nur Spalträume zwischen den Bindegewebsfasern seien, von deren Anordnung ihre Gestalt wesentlich beeinflusst werde. Dass die Saftkanälchen zu den Bindegewebskörperchen in engem Verhältniss stehen, konnte dadurch bewiesen werden, dass es gelang, im Innern der Hohlräume durch Färbemittel Zellen mit Kernen nachzuweisen. Es drängte sich nun von selbst die Frage auf, in welchem räumlichen Verhältnisse diese Zellen, deren Uebereinstimmung mit den fixen Bindegewebszellen nicht zweifelhaft sein konnte, zu den Hohlräumen, den Saftkanälchen stehen. Die einen behaupten, dass die Hohlräume von den Zellen vollständig ausgefüllt werden, so dass also der Ernährungssaft durch die Zellen hindurch gehen muss, wenn er sich in dem Gewebe weiter bewegen will; die anderen, deren Zahl immer grösser wird, nehmen im Gegentheile an, dass die Zellen nur an der Wandung der Hohlräume, also nach der neuesten Anschauung der Oberfläche der Bindegewebsbündel anliegen, ohne die Höhle ganz auszufüllen, so dass also für die Circulation des Ernährungssaftes wirkliche Hohlräume, wirkliche Kanäle übrig bleiben. Es ist dies ein Verhältniss im Kleinen wie es bei den serösen Höhlen im Grossen ist; dort eine grosse Höhle, deren Wand von einer Menge zu einer dünnen Membran vereinigter Zellen überzogen ist, hier

ein kleiner Hohlraum, dessen Oberfläche von einer einzigen Zelle überkleidet wird. Diese Analogie wurde noch erhöht, als man, ebenfalls wieder mit Hülfe des Argent. nitric., erkannte, dass das, was man bisher als Bindegewebszellen anzusehen pflegte (der körnige, spindelförmige oder sternförmige Leib mit Kern), nicht immer der ganzen Zelle entspricht, sondern nur ihrem centralen, körniges Protoplasma enthaltenden Theile, während der grösste, peripherische Theil ihres Leibes seiner dünnen, durchsichtigen, blättchenartigen Beschaffenheit wegen gänzlich dem Auge der Untersucher sich entzogen hatte (vergl. Fig. 37). Durch Argent. nitric. lässt sich dieser Theil bräunlich färben und dadurch ganz genau in seiner Grösse bestimmen. Die dünne Platte läuft in zackige Spitzen und Fortsätze aus, die in die Ausläufer der Lacunen hineinreichen, wobei es noch dahingestellt bleiben muss, ob in jedem Kanälchen ein Zellenausläufer steckt.

Aus dem in dem vorigen Kapitel Gesagten geht hervor, dass diese Zellen in ihrer Zusammensetzung mit den Endothelzellen die grösste Aehnlichkeit haben, weshalb man sie auch als „endothelioide Bindegewebszellen" bezeichnet hat. Es ist aber nicht nur eine äussere Aehnlichkeit, welche diese beiden Gebilde gemein haben, sondern sie theilen auch ihre Abstammung aus dem Parablasten, so dass man die Endothelzellen geradezu als Bindegewebszellen bezeichnen kann, welche eine gewisse Selbstständigkeit erlangt haben. Das Endothelgewebe, d. h. jene aus Endothelzellen zusammengesetzten Zellenhäutchen, welche die Lymph- und Blutbahnen und sonstige Binnenräume des Körpers, nach His' ursprünglicher Ansicht auch die serösen Höhlen auskleiden, ist demnach auch nichts anderes als eine besondere Abart des Bindegewebes. Es gibt auch Uebergänge von den isolirt im faserigen Bindegewebe vorkommenden endothelioiden Bindegewebszellen zu jenen grösseren hautartigen Vereinigungen von Endothelzellen; an vielen Stellen, so z. B. an der Pia mater der Basis cerebri, wo sich isolirte grössere Bindegewebsbalken finden, sind die endothelioiden Bindegewebszellen zu dünnen Membranen vereinigt, welche jene Bälkchen scheidenartig überziehen. Ihr Vorhandensein gibt zu einer eigenthümlichen Erscheinung Veranlassung, wenn man Essigsäure auf jene Bälkchen einwirken lässt. Durch die aufquellenden leimgebenden Fasern wird das sie umgebende nicht aufquellende Zellenhäutchen an verschiedenen Stellen quer durchrissen

und indem die zwischen zwei Rissstellen liegenden Theile durch die an den Rissstellen sich vorwölbenden Fibrillenmassen zusammengeschoben werden, nimmt das ganze Bündel ein varicöses Aussehen an, welches anscheinend durch eine Art von elastischer Faser hervorgerufen wird, welche dasselbe spiralig umwindet. In der That sind aber die zwischen den einzelnen Buckeln liegenden einschnürenden Ringe nichts anderes als die Ueberreste des zerrissenen Zellhäutchens. Ganz dieselbe Erscheinung liefern auch die von einem ununterbrochenen Zellhäutchen (dem Peritonealepithel resp. -endothel) eingescheideten bindegewebigen Bälkchen des grossen Netzes (Fig. 30 b).

Indessen ist doch nicht überall die Uebereinstimmung zwischen Endothelzellen und fixen Bindegewebszellen eine so vollständige, vielmehr haben fortgesetzte Untersuchungen an letzteren vielfach noch eine complicirtere Zusammensetzung kennen gelehrt. Nicht nur aus einer Platte besteht der Zellenleib, sondern an diese oft durch ihre Grösse ausgezeichnete Hauptplatte setzen sich in einem spitzen Winkel oft noch mehrere, häufig kleinere Nebenplatten wie Flügel (daher Flügelzellen) an, welche wie die erstere in feine unregelmässige Fortsätze auslaufen, mittelst deren benachbarte Zellen zusammenhängen.

Ausser dieser gewöhnlichsten Art fixer Bindegewebszellen findet sich an verschiedenen Orten noch eine zweite, die durch ihren Reichthum an körnigem Protoplasma (daher Plasma- oder Embryonalzellen, Waldeyer) ausgezeichnet ist. Die Zellen sind grösser als Wanderzellen, rundlich, oval oder spindelförmig und liegen besonders in der Umgebung von Gefässen (perivasculäres Zellengewebe). Ihre Bedeutung ist besonders in dem Zwischengewebe der Drüsen, wo sie manchmal sehr reichlich vorkommen, noch nicht klar; in dem übrigen Bindegewebe haben wenigstens viele dieser Zellen Beziehungen zum Fettgewebe (siehe später).

Neuerdings ist durch Ehrlich noch eine dritte Art von Zellen im Bindegewebe unterschieden worden, welche vorläufig in Ermangelung eines besseren den Namen Mastzellen führen. Sie kommen nicht bei allen Thierspecies und auch nicht bei derselben Species an allen Stellen des Körpers gleich zahlreich vor, finden sich aber beim Menschen z. B. in der Haut und der Darmwand etc. in ziemlicher Menge. Sie liegen meistens isolirt, aber mehr oder weniger nahe bei einander, haben bald eine mehr rundliche,

häufiger eine mehr längliche oder auch strahlige Gestalt und einen mässig grossen rundlichen Kern, welcher sich mit den bekannten Kernfärbemitteln gleichmässig und ziemlich intensiv färbt. Ihre Eigenthümlichkeit besteht in zahlreichen rundlichen Körnern, welche den ganzen Zellenleib dicht erfüllen und bei den strahligen Formen auch in den Ausläufern nicht fehlen, wo sie schliesslich einzeln in Reihen hintereinander liegen wie Mikrokokken in den sog. Torulaketten. Zuweilen sind diese äussersten Körnerreihen durch einen kleineren oder grösseren körnerfreien Zwischenraum von der Hauptkörnermasse getrennt, so dass der Anschein entsteht, als lägen sie frei im Gewebe. Die Körner sind durch eigenthümliche Farbenreactionen ausgezeichnet, welche sie mit basischen Anilinfarben geben. Durch die violetten Farben erhalten sie einen rothvioletten Ton, während die Kerne mehr blau werden, in Jodgrün wird die Körnerfarbe ähnlich, die Kernfarbe grün u. s. w. Ganz besonders interessant ist, dass die Körner auch eine ganz ähnliche Farbenreaction wie die Koch'schen Tuberkelbacillen geben: mit in Anilinölwasser gelösten basischen Anilinfarben färben sie sich intensiv und behalten wie die Bacillen auch im salzsauren Alkohol diese Farbe, während alle übrigen Zellen dieselbe wieder fahren lassen. Durch nachträgliche Behandlung mit Pikrolithioncarmin nehmen die Kerne eine schön rothe Farbe an, während die Farbe der Körner sich nicht ändert. Auch bei Nachfärbung mit Anilinfarben behalten letztere die erstere Farbe, wenn auch nicht ganz unverändert, bei, nur Vesuvin treibt stets jede andere Farbe aus, indem es die Körner dunkelbraun färbt. Es scheint, dass sich die Mastzellen bei verschiedenen Thierspecies nicht ganz gleich verhalten, vielleicht lassen sich sogar bei demselben Individuum noch Verschiedenheiten unter den Körnerzellen des Bindegewebes auffinden.

Wie das Auge durch eine ganz besondere Unterart von Epithelien, die Pigmentepithelien, ausgezeichnet ist, so besitzt es auch in dem pigmentirten Bindegewebe der Chorioidea und Iris eine besondere Art von Bindegewebszellen, die pigmenthaltigen Zellen (Fig. 33). Sie sind in ausgezeichneter Weise vielstrahlig und hängen vielfach deutlich mit ihren Ausläufern zusammen. Im Uebrigen gilt für sie alles bei den Pigmentepithelien Gesagte, besonders auch, dass der Kern in der Regel als heller, rundlicher Fleck in dem Zellenleibe erscheint. Bei vielen niederen Thieren

sind die Pigmentzellen im Bindegewebe sehr verbreitet, besonders beim Frosch, wo man sie kaum irgendwo vergeblich suchen wird.

Sehr wichtig ist schliesslich noch die Frage nach dem genetischen Verhältnisse zwischen den Zellen und der Intercellularsubstanz. Es ist schon mehrfach erwähnt worden, dass die relative Zahl der Zellen in dem Bindegewebe um so grösser ist, je weniger weit das Individuum in seiner Entwickelung vorgeschritten ist. In ganz früher Zeit fehlt überhaupt noch jede Intercellularsubstanz, Zelle liegt an Zelle und erst allmählig werden sie durch Zwischensubstanz auseinander gedrängt. Die verbreitetste jetzige Anschauung über die Entstehung der Intercellularsubstanz ist die, dass sie von den Zellen erzeugt wird, nur darüber gehen die Meinungen noch auseinander, ob man sich die Intercellularsubstanz als ein Product der Zellenthätigkeit, als eine Art von Secret zu denken habe, oder ob sie umgewandeltes Zellenprotoplasma selbst sei. Der Umstand, dass mit zunehmender Ausbildung des Gewebes die Zahl der Zellen abnimmt, dass man in sich entwickelndem Bindegewebe immer neben vollständigen Zellen auch eine gewisse Zahl sog. freier Kerne findet, scheint darauf hinzudeuten, dass Zellen bei der Bildung von Bindegewebsfasern zu Grunde gehen, was für den letzteren Modus der Bildung der fibrillären Intercellularsubstanz sprechen würde, während andererseits das Persistiren einer Anzahl von Zellen beweist, dass die Betheiligung der Zellen an der Faserbildung keine gleichmässige ist. — Eine von der hier mitgetheilten abweichende Ansicht wird von Krause vertreten, der im Bindegewebe ausser der Lymphe gar keine Intercellularsubstanz anerkennt, sondern alle Fasern als Ausläufer der Bindegewebszellen (Inoblasten) betrachtet. — Bei den elastischen Fasern wird schon lange darüber gestritten, ob sie aus Zellen hervorgegangen seien oder nicht, doch ist wohl daran nicht zu zweifeln. Manche neuen Mittheilungen aus der vergleichenden Histologie scheinen allerdings dafür zu sprechen, dass elastische Fasern und auch sonstige Grundsubstanz ohne directe Betheiligung von Zellen sich bilden können.

Präparate.

1. Bindegewebsfibrillen der ausgewachsenen Sehne (Fig. 29 b.) Kleine Stückchen von irgend einer Sehne eines erwachsenen Individuums werden 3—6 Stunden in ein bedecktes Gefäss mit Barytwasser gelegt, dann mit destillirtem Wasser sehr sorgfältig ausgewaschen und noch 24 Stun-

den in demselben liegen gelassen. Jetzt lassen sie sich mit Leichtigkeit in die allerfeinsten Fäserchen zerzupfen, welche selbst noch bei starker Vergrösserung nur als feine Striche erscheinen. Da wo nicht vollständig zerzupft ist, sieht man die Fibrillen noch parallel nebeneinanderliegen, während die ganz isolirten in Folge des Zerzupfens meistens eine ganz unregelmässige Lagerung haben. Von Zellen ist kaum eine Spur zu sehen. Es empfiehlt sich, die Präparate auf dem trockenen Objectträger ohne Zusatz zu zerzupfen und erst nachher mit einer Zusatzflüssigkeit einzudecken. Sehr geeignet zur Darstellung der Sehnenfibrillen ist auch die concentrirte Pikrinsäure, welche innerhalb 24 Stunden feine Sehnenstückchen soweit macerirt, dass sie mit Leichtigkeit in feinste Fädchen zerzupft werden können. — An den Sehnenfäserchen kann man sehr gut die oben erwähnten charakteristischen Reactionen mit Säuren und Alkalien vornehmen und zwar beide an einem und demselben Präparate. Man sucht sich an dem einen Rande des Präparates eine Stelle auf, wo die Fasern recht deutlich zu sehen sind, und lässt dann mit Hülfe von Fliesspapier von dieser selben Stelle her einige Tropfen 1 proc. Essigsäure zufliessen, während man in das Mikroskop hineinschaut. Man wird dann bald sehen, wie die Faserung undeutlich wird, indem die Fasern aufquellen, und wie endlich nach genügend langer Einwirkung nur noch eine fast homogene durchscheinende Masse übrig ist. Hat man schwächere Vergrösserung gewählt, was zu empfehlen ist, so kann man das allmählige Vordringen der Säure in das Innere des Präparates an dem ringförmigen Fortschreiten der Aufhellung genau verfolgen. Sobald die Randpartie des Präparates vollständig aufgehellt ist, lässt man statt der Essigsäure von derselben Stelle aus 1 proc. Kali- oder Natronlauge zufliessen. Der erste Effect der Lauge wird eine Neutralisation der Essigsäure sein, deren unmittelbare Folge an dem Präparate das Aufhören der Essigsäurewirkung, d. h. das Wiedererscheinen der Faserung verbunden mit einem Undurchsichtigwerden der betreffenden Theile sein muss. In zweiter Linie kommt dann, sobald der Punkt der Neutralisation durch neu hinzukommende Lauge überschritten wird, die Wirkung der verdünnten Alkalilauge zum Vorschein, d. h. das Präparat wird abermals aufquellen und durchsichtig werden, die Faserung wird abermals verschwinden. Unter dem Mikroskope zeigt sich dementsprechend mit dem Beginne der Laugeneinwirkung an dem Rande des Präparates eine schmale, dunkele, faserige Zone, die allmählich weiter nach innen vorrückt, auf die aber alsbald eine helle Zone folgt.

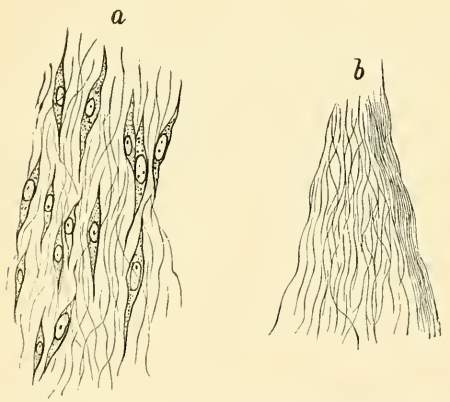

Fig. 29. Sehne. a. Vom Fötus, Zupfpräparat nach vorgängiger Härtung in M.-Fl. und Färbung mit Anilinviolett, $^{360}/_{1}$. b. Vom Erwachsenen, Zupfpräparat nach 24stündiger Maceration in conc. Pikrinsäure, $^{300}/_{1}$.

2. Zellen einer embryonalen Sehne (Fig. 29a). Zum Vergleiche mit dem ersten Präparate zerzupfe man ein Stückchen Achillessehne eines möglichst kleinen (Kaninchen etc.) Embryo, welche vorher mehrere Tage lang in 0,03proc. Chromsäure gelegen hatte. Man wird nun eine grosse Menge von spindelförmigen, mit langen Ausläufern versehenen Zellen isoliren, welche alle parallel und in der Längsrichtung der Sehne gelegen sind. Es lassen sich diese Zellen auch sehr hübsch mit Anilin, Hämatoxylin etc. färben. Einlegen in Glycerin resp. Kali aceticum.

3. Dicke Bindegewebsbündel der Pia mater. Von der basalen Pia mater eines grösseren Thieres oder des Menschen (am besten von dem zwischen dem Circulus Willisii ausgespannten Theile) entnimmt man mit der Scheere ein kleines Stückchen, welches in Wasser ein wenig zerzupft wird, so dass man womöglich nach dem Auflegen des Deckgläschens einige dickere Fibrillenbündel auf grössere Strecken hin gut übersehen kann. Nun lässt man etwas Essigsäure zulaufen, welche alsbald die oben beschriebenen varicösen Anschwellungen hervortreten lassen wird.

4. Netz eines Erwachsenen (Fig. 30). Das Netz trägt seinen Namen daher, dass Bindegewebsbälkchen von sehr verschiedenen Dimensionen sich nach Art etwa eines Fischernetzes in einer Ebene verzweigen resp. miteinander vereinigen. In den grösseren Bälkchen befinden sich Blutgefässe und verschiedene Mengen von Fettträubchen; die Oberfläche sämmtlicher Bälkchen ist von einem zusammenhängenden Zellenhäutchen überzogen, dessen Kerne man leicht an der Seite der Bälkchen in die Maschenräume des Netzwerkes prominiren sieht. Die Bälkchen selbst werden aus feinen Fibrillen gebildet, welche man auch ohne Anwendung von Reagentien schon deutlich sieht und zwischen welchen spärliche Zellen eingelagert sind. An den Stellen, wo kleine Bälkchen mit grösseren zusammenhängen, sieht man deutlich wie aus den grösseren einzelne Fibrillen in die kleineren abbiegen. Hier sowohl wie an den Vereinigungspunkten der kleinen Bälkchen weichen die Fibrillen meistens etwas auseinander, so dass also verbreiterte Knotenpunkte entstehen, in welchen die Fibrillen besonders deutlich zu sehen sind. Elastische Fasern kommen im Netze nur relativ spärlich und vorzugsweise in den grösseren Bälkchen vor. Zu Präparaten wähle man nur möglichst fettfreie Stellen, welche man leicht auffinden kann, wenn man das Netz oder ein Stück desselben in einem flachen Gefässe mit Wasser ausbreitet. Hat man ein passendes, nicht zu kleines Stückchen gefunden und dasselbe gehörig vorbereitet, so bringt man es zunächst mit einem Minimum von Zusatzflüssigkeit auf den Objectträger und breitet es mit den Nadeln so aus, dass nirgendwo mehr eine Falte zu sehen ist. Sobald das Präparat an den Rändern einzutrocknen beginnt, giesst man auf die Mitte desselben einen Tropfen Zusatzflüssigkeit und deckt das Deckgläschen auf. Es ist dabei von Vortheil, wenn nicht das ganze Präparat vom Deckgläschen bedeckt wird, sondern an den Seiten die Ränder desselben noch etwas hervorstehen, weil diese dann an das Objectglas antrocknen und es so verhindern, dass das Präparat sich zusammenziehe. Diese „Methode der halben Eintrocknung“ (Ranvier) kann in allen Fällen benutzt werden, wo es sich um die Untersuchung zarter, leicht sich zusammenfaltender Membranen handelt; für manche Fälle ist eine völlige Antrocknung solcher

Membranen an Deckgläschen noch bequemer, da man nun leicht verschiedene Farbstoffe einwirken lassen oder sonstige Manipulationen mit dem Präparate vornehmen kann, ohne dass es sich verschiebt.

a) Ein Stückchen Netz wird in Wasser zubereitet; es zeigt sich zunächst die Anordnung der Fibrillenbündel (Bälkchen) sowohl wie der einzelnen Fibrillen in diesen. Nun lässt man Essigsäure von der einen Seite des Deckgläschens zufliessen und beobachtet an der entsprechenden Seite des Präparates das Aufquellen etc. der Fibrillen, bei welchem es zu denselben varicösen Bildungen kommt wie an den Pia mater-Fasern (Fig. 30B). Später verschwindet diese Erscheinung und es tritt dann oft deutlich eine Art von Querstreifung besonders an den dickeren Fasern hervor.

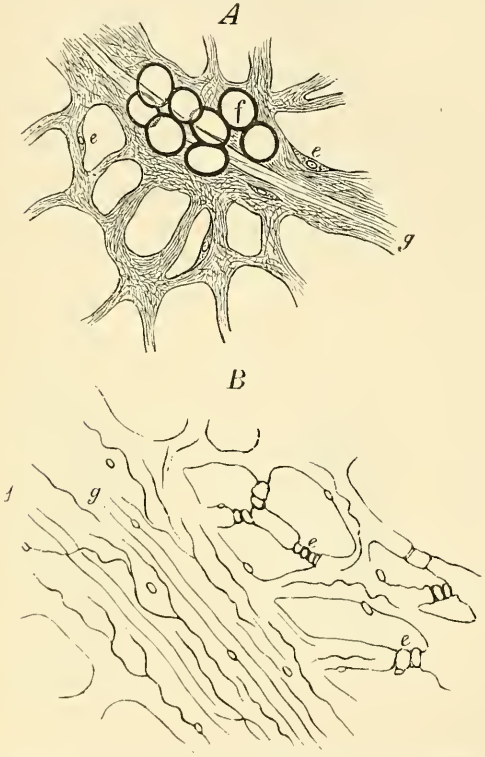

Fig. 30. Omentum eines Erwachsenen. A. Färbung mit Hämatoxylin. e. Endothelien, f. Fettträubchen, g. Gefäss, $^{100}/_{1}$. B. Mit Essigsäure behandelt; bei e. Einschnürungen, g. Gefässe in einem grösseren Balken, in welchem auch feine elastische Fasern hervortreten.

b) Ein anderes Stückchen wird mit einfachem Hämatoxylin, mit Methylanilin etc. gefärbt (10 Minuten), um die Kerne der Zellen besser hervortreten zu lassen. Am reichlichsten finden sich die den Bälkchen aufliegenden Zellenkerne, spärlicher die im Innern des Gewebes liegenden gewöhnlichen Bindegewebskerne. Will man erstere nicht sehen, so muss man das Präparat vorsichtig abpinseln, bevor man es in die Farbe bringt. Einlegen in Kali acet. oder Glycerin resp. Balsam.

5. Netz eines Neugeborenen (Fig. 31A). Eine eigentliche netzförmige Beschaffenheit ist hier noch gar nicht vorhanden, denn es fehlen noch die Lücken oder sie sind doch wenigstens erst angedeutet, so dass also mehr eine zusammenhängende Bindegewebsmembran vorliegt. Die Zahl der Zellen ist bedeutend grösser als bei Erwachsenen, auch wenn man die Endothelzellen, welche man durch den Pinsel entfernen kann, abrechnet. Neben grossen protoplasmareichen Zellen sieht man auch viele sog. freie Kerne. Die Fett-

zellen sollen später noch besonders untersucht werden. Man färbe mit Anilinviolett (5 Minuten) und lege in Kali acet. ein.

6. Netz eines Embryo (Fig. 31 B). Aehnliche Verhältnisse wie bei 5., nur noch relativ reichlichere Zellen; alle mit dickem protoplasmatischem

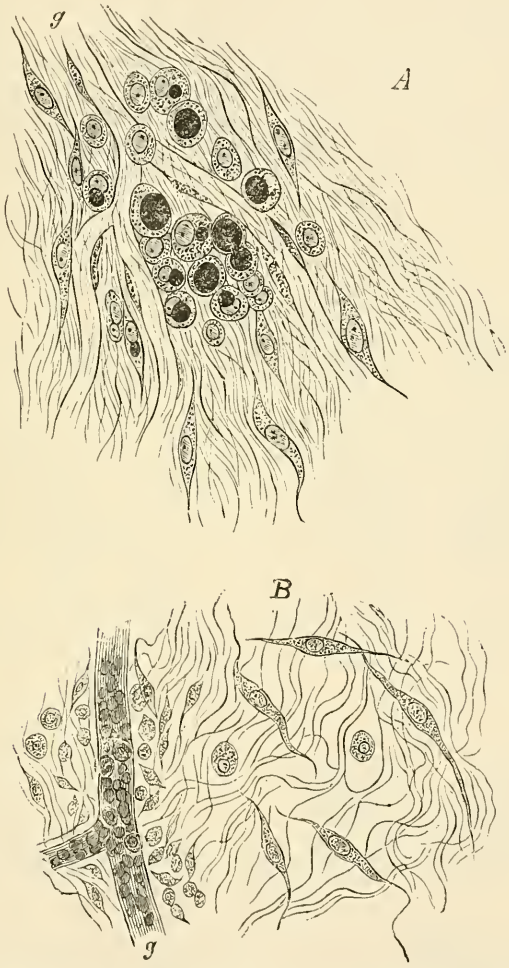

Fig. 31. Omentum in der Entwickelung. A. Vom Neugeborenen, combinirte Färbung von Osmiumsäure und Anilinviolett; g. ein sich theilendes Gefäss, um welches herum ein Fettträubchen in der Bildung begriffen ist. B. Vom Embryo; g. Gefäss, um welches herum auch schon Zellen liegen, welche aber noch kein Fett enthalten. $\frac{300}{1}$.

Leib; viele spindelförmig mit ganz langen Ausläufern. Färbung mit Anilinviolett, gleichgültig ob man ein frisches oder ein in Müller'scher Flüssigkeit und Alkohol conservirtes Präparat vor sich hat. In Kali acet.

7. Gewöhnliches maschiges Bindegewebe (Fig. 32 a). Ein

fettfreies Stückchen aus dem subserösen Gewebe oder von der Adventitia der Aorta etc. wird mittelst der Methode des halben Eintrocknens in Wasser mit den Nadeln zu einer möglichst dünnen Membran ausgebreitet. An den dünnsten Stellen, besonders an den Rändern hat man Gelegenheit leimgebende und elastische Fasern nebeneinander zu sehen. Schon auf Grund der oben erwähnten morphologischen Unterschiede wird man beide hinreichend von einander unterscheiden können; Zusatz von Essigsäure oder verdünnter Alkalilauge genügt, um sofort die Diagnose zu bestätigen resp. zu rectificiren, da alle Fasern, die daraufhin verschwinden, leimgebende, die übrigbleibenden elastische sein müssen. An letzteren findet man Theilungen, hirtenstabförmige Umkrümmungen etc. An den Essigsäurepräparaten sind auch die Kerne der Bindegewebszellen zu sehen.

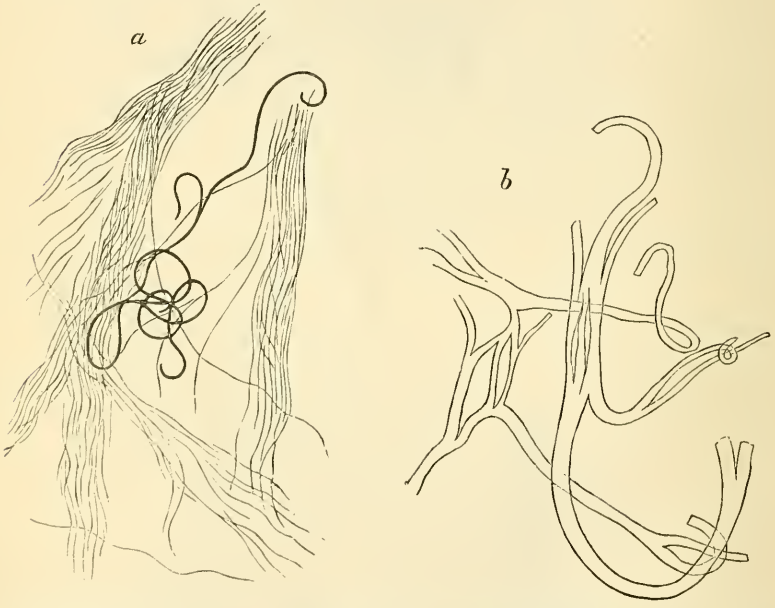

Fig. 32. Bindegewebsfasern. a. Leimgebende und eine elastische Faser aus der Adventitia aortae; b. dicke elastische Fasern aus der Cutis, durch Essigsäure deutlich gemacht. Beides Zupfpräparate.

8. Bindegewebe der Cutis (Fig. 32b). Die Lederhaut darf nicht bloss auseinandergezogen, sondern muss wirklich zerzupft werden, so dass man kleine, vollkommen von einander getrennte Stückchen erhält, und auch diese gewähren nur am Rande brauchbare Bilder. Während in dem vorigen Präparate die Fibrillen in bald kleineren bald grösseren Bündeln zusammenlagen und ein loses Flechtwerk bildeten, sind dieselben hier zu fast gleichdicken Bündeln vereinigt, welche innig mit einander verschlungen sind. Die Bündel lassen deutlich eine von der Zusammensetzung aus Fibrillen herrührende Längsstreifung erkennen, welche oft sehr regelmässigen, welligen

Verlauf besitzt. Die Menge der elastischen Fasern ist an verschiedenen Stellen verschieden; da, wo sie vorhanden sind, sind sie auch fast stets sehr dick und reichlich verzweigt. Auch hier treten die Zellenkerne nach Essigsäurezusatz deutlich hervor.

Eine gute Uebersicht über die Vertheilung der elastischen Fasern in der Cutis erhält man, wenn man einen senkrechten Doppelmesserschnitt von frischer Haut in eine 1proc. wässerige Lösung von Eosin für 5—10 Minuten einlegt, darauf etwa eben so lange in 35—40proc. Kalilauge bringt und dann in Glycerin untersucht. Die leimgebenden Bindegewebsfasern erscheinen dann ganz aufgequollen, leicht rosig gefärbt, während alle elastischen Fasern mit prachtvoll dunkelrother Farbe deutlich hervortreten. Auch mit Saffranin lässt sich eine intensive (schwarze) Färbung der elastischen Fasern gewinnen, wenn man in 0,2proc. Chromsäure härtet, die Schnitte gut in Wasser auswäscht, 48 Stunden in Saffranin (5 Grm. Saffranin in 100 absol. Alkohol, dazu nach einigen Tagen 200 Aq.) bringt, in absol. Alkohol entwässert, in Nelkenöl aufhellt und in Balsam einbettet (Martinotti).

9. Reines elastisches Gewebe. Enorm dicke elastische Fasern trifft man in dem Nackenband der Ochsen. Man kann dasselbe trocknen, bis es eine schneidbare Consistenz erlangt hat, die Schnitte weicht man dann wieder in Wasser auf.

a) An Längschnitten sieht man die fast gleich dicken Fasern, welche nirgendwo eine Andeutung von weiterer Zusammensetzung zeigen, nahezu parallel neben einander verlaufen; erst wenn man die Schnitte ein wenig auseinanderzieht, erkennt man die verschiedenen Anastomosen zwischen den Fasern; an den Rändern sind die Enden der Fasern hirtenstabförmig umgekrümmt.

b) Querschnitte zeigen noch deutlicher die einheitliche Zusammensetzung jeder Faser. Wenn man sie auspinselt, bleibt ein feines Maschenwerk zurück, von welchem jede Masche der Dicke einer elastischen Faser entspricht; die Balken bestehen aus einer Kittsubstanz, welche die einzelnen Fasern aneinander befestigt.

10. Pigmentirte Bindegewebszellen (Fig. 33). Um sie zu sehen hat man nur nöthig, ein kleines Stückchen von der Chorioidea eines frischen oder conservirten menschlichen oder thierischen Auges (nur nicht von einem Albino) in Wasser oder Glycerin auszubreiten, nachdem man es vorher, am besten mit Hülfe des Pinsels, von den anhaftenden pigmentirten Epithelzellen befreit hat. Braune Zellen mit hellen Kernstellen und Ausläufern, welche sich mit denjenigen benachbarter Zellen verbinden. Tanzen der isolirten Pigmentkörnchen in Wasser. Noch leichter kann man sich sehr

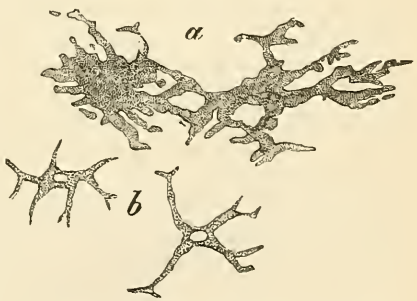

Fig. 33. Pigmentirte Bindegewebszellen; a. vom Frosch, b. vom menschlichen Auge. $^{300}/_{1}$.

schöne Pigmentzellen von einem Frosche, einer Frosch- oder Tritonlarve verschaffen, wo sie sich überall im Körper vorfinden.

11. Mastzellen finden sich in grosser Menge in dem Omentum der Ratten, welches sich deshalb ganz besonders zur schnellen und mühelosen Untersuchung dieser Zellen eignet. Man kann Stückchen des frischen Netzes in wässerigen Lösungen von Methylviolett, Gentiana, Dahlia, Methylgrün färben, erhält aber zierlichere Präparate auf folgende Weise: Man bereite sich in der S. 56 angegebenen Weise Anilinölwasser-Gentiana, bringe das Netzstückchen da hinein, erwärme vorsichtig über einer Spiritusflamme, bis Dämpfe aufzusteigen beginnen, und lasse dann noch einige Zeit (bis ein paar Stunden) ruhig stehen. Hat man keine Eile, so erwärmt man die Flüssigkeit nicht, lässt aber 24 Stunden stehen. Nun werden die Präparate herausgenommen, flüchtig in Aq. dest. abgespült und in salzsaurem Alkohol ausgewaschen, bis sie sich fast ganz entfärbt haben, worauf man sie in Wasser abspülen kann. Betrachtet man jetzt ein Präparat, so sind nur die Mastzellenkörner dunkelblau gefärbt, Alles andere ist farblos. Man bringe aber das Präparat in Lithioncarmin (wenige Minuten) oder Pikrolithioncarmin (10 Minuten) und wasche es direct in salzsaurem Alkohol aus, worauf man es in absolutem Alkohol entwässert, um es dann in Oel aufzuhellen und in Balsam einzuschliessen. In einem solchen Präparate sind alle Kerne, auch diejenigen der Mastzellen, schön roth. Die Mastzellenkörner dagegen dunkler oder heller blau, je nachdem man den absoluten Alkohol länger oder weniger lang hat einwirken lassen. Die Mastzellen liegen zerstreut in den dünnen Netzbälkchen, in grösserer Anzahl um die Gefässe der dickeren Bälkchen, in grosser Zahl in den entwickelten und in grösster in den sich entwickelnden Fettträubchen.

Ein anderes Organ, welches sich zur Untersuchung der Mastzellen an gehärteten Präparaten vortrefflich eignet, ist die Hundezunge, in deren Schleimhaut man sie ebenso wie in der Submucosa und in dem intermuskulären Gewebe in grosser Zahl vorfindet. Man erhält durch Färbungen die zierlichsten Bilder, indem Hornschicht des Epithels, Epithel- und sonstige Zellen, Mastzellen, Muskeln, Schleimdrüsen etc. verschiedenartige Färbungen annehmen. Die Methoden sind die vorher angeführten.

12. Saftkanälchen des Bindegewebes (Fig. 34). Das Centrum tendineum des Diaphragma eines Meerschweinchens, einer Maus oder eines anderen kleinen Thieres bringt man sofort nach dem Tode in eine 0,2proc. Lösung von Argent. nitr., in welcher man es etwas hin- und herbewegt. Nach etwa 5 Minuten nimmt man es wieder heraus, pinselt seine beiden Oberflächen ab, um die Endothelzellen zu entfernen, und legt es dann wieder 12—15 Minuten in die Silbersolution zurück. Nun spült man in gewöhnlichem Wasser, welchem man etwas Essigsäure (2 pCt.) zusetzen kann, ab und setzt das Präparat in demselben dem Tageslichte aus, bis es deutlich braun geworden ist; dann macht man es mit Glycerin zur mikroskopischen Untersuchung fertig. Man wird in der Regel innerhalb einer heller oder dunkler braun gefärbten Grundsubstanz strahlige helle Räume (die Saftkanälchen) erblicken. Sobald man sich von ihrem Vorhandensein überzeugt und ihre Gestalt sich genau eingeprägt hat, legt man das Präparat, nachdem es in destillirtem Wasser ausgewaschen wurde, 10 Minuten lang in saure Hämatoxylinlösung und bringt

es dann nach abermaligem Auswaschen in destillirtem Wasser in das Glycerin zurück oder man färbt mit Pikrolithioncarmin (10 Min.). wäscht in salzsaurem Alkohol aus und legt in Glycerin oder noch besser (nach vorgängiger Entwässerung etc.) in Damar oder Canadabalsam ein. Es sind nun innerhalb der hellen Saftlücken die blauen resp. rothen Zellenkerne zu sehen. An denselben Präparaten, wenn sie gut gelungen sind, sieht man auch einen Zusammenhang zwischen den Saftkanälchen und denLymphgefässen, deren Endothelien durch schwarze Linien umgrenzt sind.

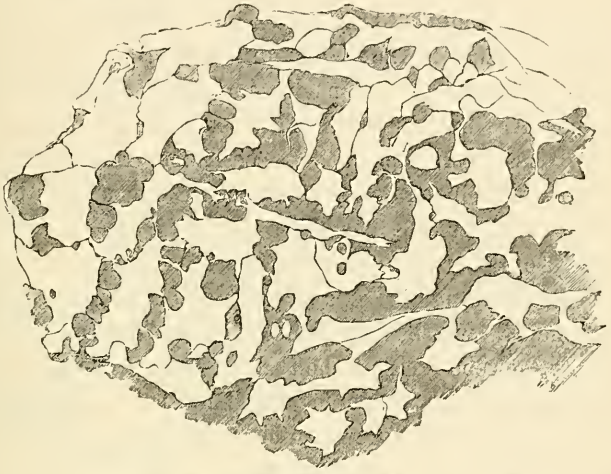

Fig. 34. Saftkanälchen des Centrum tendineum eines Meerschweinchens durch Argent. nitric. dargestellt. $^{300}/_{1}$.

13. Lebendes Bindegewebe mit Wanderzellen. Auf die Mitte einer Glasplatte, welche mindestens ebenso breit wie der Objecttisch, aber 3—4 Mal so lang ist, kittet man mit Canadabalsam ein etwa 3 Qcm. grosses eckiges oder rundes Stück eines Objectträgers und umgibt dasselbe mit einem gleich dicken, etwa 1 Ctm. breiten Ringe von gutem Kork. Nachdem man einen männlichen Frosch durch subcutane Injection von 1 bis $1^1/_2$ Pravazschen Spritzen Aether. sulf. betäubt hat (wer keine Spritze besitzt mag den Frosch in ein geschlossenes Spitzglas, in welchem sich einige Ccm. Aether befinden, setzen, bis die gewünschte Wirkung eingetreten ist), wird er so auf die beschriebene Glasplatte gelegt, dass man das Mesenterium, welches man aus einer in der linken Bauchgegend angebrachten Längswunde herausgeholt hat, über die Objectplatte ausbreiten und mit kurzen Stecknadeln an dem Korkrahmen befestigen kann. Man muss sich dabei in Acht nehmen, dass keine Luftblase zwischen Glas und Unterfläche des Mesenteriums sitzen bleibt. Dieses wird mit 0,5 proc. Kochsalzlösung befeuchtet und kann mit einem Deckgläschen bedeckt werden. Der Frosch wird mit feuchten Lappen oder nassem Fliesspapier bedeckt. Man sieht an solchen Präparaten zwischen den Gefässschlingen die Bindegewebsfasern nebst fixen Bindegewebszellen, sowie hie und da Wanderzellen, deren Zahl man künstlich dadurch vermehren kann, dass man 24 Stunden vor der Untersuchung ein paar Tropfen Jodlösung mittelst einer Pravaz-

schen Spritze in die Bauchhöhle injicirt. — Statt des Mesenteriums kann man auch die Zunge des Frosches benutzen, welche, wie hier besonders erwähnt sein mag, nach rückwärts umgeschlagen in der Mundhöhle des Thieres liegt.

b) Fettgewebe, Schleimgewebe, reticuläre Bindesubstanz.

Die drei genannten Abtheilungen der Bindesubstanzen stehen sowohl unter sich wie mit dem fibrillären Bindegewebe in noch innigeren Beziehungen als sie nach dem früher Gesagten zwischen den einzelnen Abschnitten der Bindesubstanzgruppe überhaupt bestehen, so dass man sie statt als besondere Hauptgruppen auch nur als Unterabtheilungen des gewöhnlichen Bindegewebes betrachten könnte. Am meisten gilt das für

1. das Fettgewebe, welches ja auch schon für die makroskopische Betrachtung bei manchen Menschen und Thieren an Stellen erscheint, wo bei anderen fettfreies Bindewebe vorhanden ist. Das Fettgewebe zeigt schon dem unbewaffneten Auge eine Zusammensetzung aus kleineren Abschnitten (Fettträubchen und -läppchen), welche durch gewöhnliches faseriges Bindegewebe mit einander verbunden sind. Mikroskopisch bestehen diese Träubchen aus grossen (auch schon makroskopisch erkennbaren) Zellen, von welchen man allerdings zunächst nichts weiter sieht, als einen grossen, die ganze Zelle ausfüllenden Fetttropfen (Fig. 35a), welcher in Wasser bei durchfallendem Lichte den schon früher (S. 74) besprochenen eigenthümlichen, dunkelglänzenden Rand, bei auffallendem Lichte einen Silberglanz erkennen lässt. In stark lichtbrechenden Flüssigkeiten, z. B. Glycerin, fehlt der dunkele Glanz, in Balsam werden die Zellen sogar so glanzlos, dass sie fast wie Lücken im Präparate erscheinen. Mit Osmiumsäure behandelt nimmt der Fetttropfen anfänglich eine hellbraune, später dunkelbraune bis schwarze Farbe an; in alkoholischer Lösung von Alkannaextract färbt er sich leuchtend hellroth (mit einem Stich in's Gelbliche). Häufig enthalten die Fetttropfen sowohl an frischen (Fig. 35 a, k) wie noch häufiger an in Alkohol gehärteten Präparaten stechapfelförmige Büschel von feinen nadelförmigen Fettsäurekrystallen (sog. Margarin-Krystallen, Gemisch von Palmitin- und Stearinsäure), welche sich auch von einander trennen und als ganz zarte Nädelchen in dem Fetttropfen zerstreut liegen können.

Die Krystallbildung erfolgt immer erst nach dem Tode, zuweilen allerdings auffällig schnell.

Dass die Fetttropfen, welche in einem Stückchen Fettgewebe so dicht neben einander liegen, dass sie sich gegenseitig oft etwas eckig gedrückt haben, von einer Hülle umgeben sein müssen, geht schon daraus hervor, dass sie nicht zusammenfliessen, wie es freie Fetttropfen unbedingt thun würden; es lässt sich aber auch durch Entfernung des Fettes auf chemischem Wege leicht der sichere Nachweis von dem Vorhandensein solcher Membranen führen. Es genügt dazu schon ein längeres Einlegen in Alkohol, schneller geht

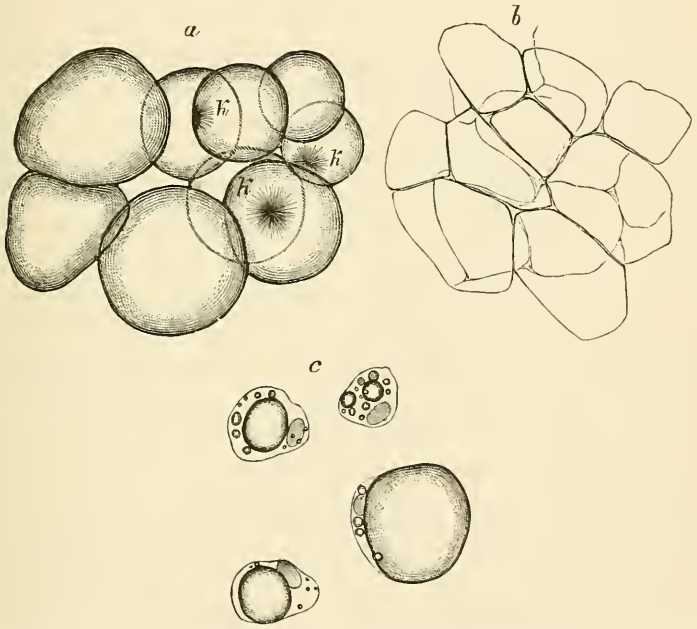

Fig. 35. Fettgewebe. a. Normale Fettzellen des Panniculus, Zupfpräparat; bei k. Fettkrystalle, b. Leere Fettzellenmembranen, durch Kochen mit Alkohol und Aether dargestellt, c. Atrophische Fettzellen des Knochenmarks in verschiedenen Stadien der Atrophie, in allen deutliche Kerne neben grösseren und kleineren Fetttropfen. a. und b. $^{90}/_{1}$, c. $^{300}/_{1}$.

es durch Kochen mit absol. Alkohol, dann mit Aether oder nachträgliches Einlegen in Benzin. Nach dem Entfernen des Fettes aus den Zellen bieten die übriggebliebenen Membranen ein ähnliches Aussehen dar wie die Kartoffelzellen nach Entfernung der Amylonkörner (s. Fig. 35 b). Es besteht jedoch zwischen beiden Präparaten der wesentliche Unterschied, dass hier die Membranen nichts anderes sind, als das auseinandergedehnte und erhärtete Zellproto-

plasma selbst, von dem deshalb bei ausgebildeten Fettzellen ausser der Membran nichts mehr zu sehen ist, während bei anderen unter der Membran, die dem äussersten Theile des Protoplasma entspricht, auch noch eine dünne Schicht von körnigem Protoplasma zu sehen ist. Auch der Kern der Zelle ist von dem Fetttropfen zur Seite gedrängt und liegt, meist plattgedrückt, der Membran an, lässt sich aber an fast jedem Präparate leicht nachweisen, wenn man dasselbe mit kernfärbenden Mitteln behandelt. Am deutlichsten treten die Kerne hervor, wenn man gefärbte Präparate in Balsam einschliesst, weil dann die Fettkörperchen ganz durchsichtig werden.

Sehr leicht sieht man das Protoplasma der Fettzellen bei sich entwickelndem Fettgewebe, wie man es bei jedem Fötus und selbst noch bei Neugeborenen finden kann. Im Beginn der Entwickelung (Fig. 31 B) findet man nichts als Bindegewebe, in welches meist in der Umgebung von Gefässen gruppenweise Haufen von rundlichen Zellen eingelagert sind, welche sich durch ihren protoplasmareichen Leib von den gewöhnlichen fixen Bindegewebszellen unterscheiden (Plasmazellen) — die späteren Fettzellen. Jeder Zellenhaufen ist der Vorläufer eines späteren Fettträubchens. Zunächst tritt nun in den Zellen ein kleines Fetttröpfchen auf oder mehrere kleine (Fig. 31 A), welche nicht etwa durch fettigen Zerfall der Zellen entstanden, sondern von aussen, wenn auch unter Mithülfe der Zellen, in dieselben hineingelangt sind (Fettinfiltration). Die Tröpfchen confluiren zu einem grösseren Tropfen, welcher immer mehr an Grösse zunimmt und dadurch das Protoplasma immer mehr an die Peripherie drängt, so dass dasselbe in einem gewissen Stadium des Processes die Gestalt eines Siegelringes besitzt, wobei die Stelle des Siegels der Lage des Kernes entspricht. Endlich wird der Tropfen noch grösser, das Protoplasma verschwindet für das Auge bis auf die Zellmembran ganz — und die Fettzelle ist fertig. In derselben Weise wie die Fettzellen entstehen, können sie bei der Atrophie auch wieder verschwinden (Fig. 35 c). Der Fetttropfen wird, meistens unter Annahme einer hellgelben Farbe, successive immer kleiner, zerfällt vielleicht auch in mehrere kleinere Tröpfchen, welche endlich gänzlich verschwinden. An Stelle des Fettes ist nun meistens etwas Flüssigkeit getreten (seröse Fettzellen), so dass man noch ganz deutlich die ziemlich ausgedehnte Membran erkennt, welche einen flüssigen, etwas körnigen Inhalt nebst einem (oder mehreren) Kernen

umschliesst. Es kann aber auch die Flüssigkeit wieder verschwinden, die Zelle schrumpft zusammen, ihr Leib ist deutlich protoplasmatisch und damit ist sie wieder in einen ähnlichen Zustand zurückgekehrt, wie sie ihn am Ausgangspunkte der geschilderten Entwickelung hatte. Die Vermehrung der Kerne in manchen atrophischen Fettzellen (sog. atrophische Kernwucherung) darf nicht als Beginn einer Zellenwucherung angesehen werden, denn eine Zelltheilung folgt niemals nach.

Das Fettgewebe ist so reich mit Blutgefässen ausgestattet, dass fast um jede Zelle herum eine Capillarschlinge liegt.

Präparate.

1. Frische Fettzellen (Fig. 35a). Ein Stückchen vom Panniculus adiposus oder von sonstigem Fett wird in Wasser zerzupft. Man sieht die Anordnung der Fettzellen, den eigenthümlichen dunkelen Glanz; wenn man die Hand vor den Spiegel hält auch den Silberglanz (schwache Vergrösserung!); an den Rändern der Stücke sind zerrissene Zellen, von welchen man vielleicht die zusammengefaltete Membran, jedenfalls aber das ausgetretene Fett sieht, welches in grossen Tropfen am Rande sich sammelt.

2. Leere Membranen der Fettzellen (Fig. 35b) erhält man, wenn man ein Stückchen Fettgewebe in einem Reagensgläschen erst etwa 5—10 Minuten in absolutem Alkohol, dann etwa ebenso lange in Aether kocht. Untersuchung in Wasser. Beim Kochen mit Aether muss man fortwährend die aufsteigenden Dämpfe wegblasen, damit sie sich nicht entzünden.

3. Omentum eines Erwachsenen (Fig. 30 A). Man sucht sich in der S. 115 angegebenen Weise ein Stückchen Netz, welches ganz dünne, höchstens stecknadelkopfgrosse Fettträubchen enthält und breitet dasselbe mit Hülfe des Spatels in Wasser aus. Man sieht in den grösseren Balken des bindegewebigen Maschenwerkes die Fettträubchen, theils ganz kleine, nur aus wenigen Zellen bestehende, theils grössere, mit vielfach übereinander liegenden Zellen. Die meisten der Träubchen, die grösseren jedenfalls, liegen um die ebenfalls in den grösseren Balken verlaufenden Blutgefässe herum. Hat man sich orientirt, so bringt man das Präparat in Osmiumsäurelösung (1 proc. genügt schon) bis es deutliche schwarze Färbung angenommen hat. Wenn man es jetzt wieder im Mikroskope betrachtet, so wird man die Fetttropfen in den Zellen braunschwarz gefärbt finden. An den grösseren Träubchen kann man oft das allmählige Eindringen der Osmiumsäure an der Farbe erkennen, welche in der Peripherie dunkelbraun oder schon schwarz ist, nach innen zu immer heller braun wird. (Die Dämpfe der Osmiumsäure greifen leicht Nasen- und Conjunctivalschleimhaut an!)

Sehr zierliche Bilder erhält man auch, besonders von den kleinsten Fettträubchen und von dem Rande der grösseren, wenn man ein Stückchen Netz auf dem Spatel ausbreitet, das Wasser möglichst durch Ablaufenlassen und Absaugen entfernt und den Spatel dann mitsammt dem Präparat in absoluten

Alkohol langsam und allmählig eintaucht. Nach wenigen Minuten ist das Netzstückchen entwässert und kann nun in eine alkoholische Lösung von Alkannaextract übertragen werden, in welcher durch Wasser oder wasserhaltige Präparate Niederschläge erzeugt werden. In der Alkannalösung bleiben die Präparate 10—15 Minuten oder auch etwas länger liegen, dann kommen sie in salzsauren Alkohol (70 pCt. Alkohol mit 1 pCt. Salzsäure), worin man sie etwas hin und her schwenkt, bis das Bindegewebe seine rothe Farbe fast verloren hat und die Fettzellen sich mit dunkelrother Farbe deutlich herausheben. Nun spült man in Wasser ab und färbt mit Haematoxylin oder mit Vesuvin und untersucht in Glycerin, nachdem man die Vesuvinpräparate noch in salzsaurem Alkohol abgespült hat. In solchen Präparaten sind die Fetttropfen schön hellroth, die sämmtlichen Kerne, einschliesslich derjenigen der Fettzellen blau resp. braun gefärbt. Das Bindegewebe ist stark aufgequollen.

4. Fettgewebe in der Entwickelung (Fig. 31). Man findet dasselbe sehr schön in den bereits bei dem faserigen Bindegewebe angegebenen Präparaten von dem Netz neugeborener Kinder (Thiere) oder älterer Embryonen, wo man die um die Gefässe herum liegenden Haufen von Zellen betrachtet, von welchen immer ein Theil schon kleine Fetttropfen enthält. Siegelringförmige Zellen. Doppelfärbung erst mit Osmiumsäure und nachher mit Anilinviolett gibt reizende Bilder. Präparate können in Kali acet. conservirt werden. Auch die vorher angegebenen Doppelfärbungen mit Alkanna können benutzt werden.

5. Atrophisches Fettgewebe (Fig. 35c). Sehr schöne Fettzellen mit leicht durch Anilinfarben darstellbarem Kern hat das gelbe Knochenmark der Röhrenknochen erwachsener Individuen. Besonders geeignet ist dasselbe aber, um die Atrophie der Fettzellen zu studiren, weil man durch Zerzupfen eines kleinen Stückchens in Wasser in Verbindung mit einem leichten Druck auf das Deckgläschen so dünne Präparate herstellen kann, dass jede einzelne Zelle vollkommen gut übersehen werden kann. Atrophisches Mark findet man bei fast allen kachectischen Individuen, besonders wenn dieselben zugleich alt sind. Die stärkste Atrophie zeigt das Gallertmark, welches bei den höchsten Graden des senilen oder pathologischen Marasmus gefunden wird. — In Ermangelung von Knochenmark liefert auch das bei vielen Phthisikern etc. in Atrophie begriffene subpericardiale Fett brauchbare Präparate, besonders wenn man zu den zerzupften Stückchen etwas Anilinviolett zufliessen lässt. Sehr schöne seröse Fettzellen enthalten die Fettlappen in der Bauchhöhle der Frösche gegen Ende des Winters und in der ersten Zeit des Frühjahrs.

6. Fettkrystalle (Fig. 35a, k) kann man sich, wenn man sie nicht in einem der vorher angeführten Präparate bereits gefunden hat, mit Sicherheit von einem Stückchen Schweinespeck verschaffen. Sonst genügt auch ein kurzes Einlegen von frischem Fettgewebe in Glycerin, um die Krystallisation hervorzurufen. Die Krystalle färben sich wie die Fetttropfen in Alkanna schön roth.

Die Blutgefässe des Fettes können später an dem Injectionspräparate der Haut untersucht werden, an dem auch die gefärbten Kerne leicht zu sehen sind.

2. Das Schleimgewebe (Fig. 36) steht zu dem Fettgewebe insofern in engeren Beziehungen, als es bei dem Embryo als subcutanes Schleimgewebe die Stelle des Panniculus adiposus des Erwachsenen einnimmt, in welchen es sich im normalen Laufe der Entwickelung allmählig umbildet. Es ist überhaupt vorzugsweise ein embryonales Gewebe, da es abgesehen von seinem Vorkommen an dem obengenannten Orte und einigen damit verwandten auch

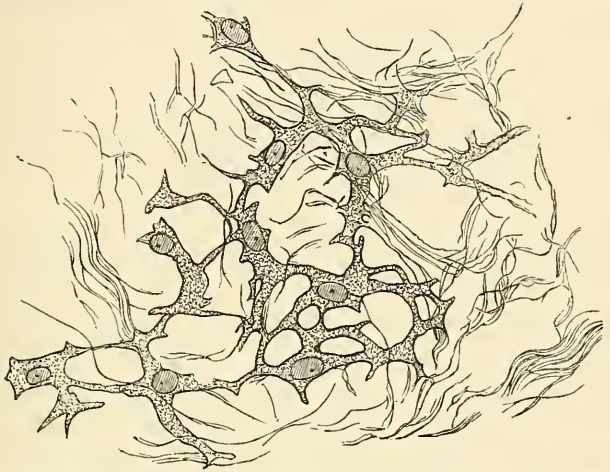

Fig. 36. Schleimgewebe von dem Nabelstrange eines 4 monatlichen menschlichen Embryo, Querschnitt, Färbung mit Anilin $^{360}/_{1}$.

als Wharton'sche Sulze die Hauptmasse des Nabelstranges ausmacht, während es beim Erwachsenen nur noch in sehr umgewandelter Form als Glaskörper des Auges persistirt. In grösserer Verbreitung als beim Menschen kommt das Schleimgewebe bei niederen Thieren vor. Der Name Schleimgewebe ist von Virchow gewählt worden, weil die ganz durchscheinende, gallertige Intercellularsubstanz hauptsächlich aus Mucin besteht, welches man an seiner Fällbarkeit (in Form von körnigen Fädchen) durch Essigsäure und seiner Unlöslichkeit im Ueberschuss der Säure erkennt. Die Zellen verhalten sich ganz ähnlich wie die Bindegewebszellen; sie sind von spindelförmiger und sternförmiger Gestalt und hängen nach allen Richtungen hin unter einander zusammen, so dass sie also ein zelliges Maschenwerk, Reticulum bilden, dessen Maschenräume von der schleimigen Zwischensubstanz ausgefüllt sind. Grade im Schleimgewebe finden sich auch die prägnantesten Formen der beim Bindegewebe als endothelioide beschriebenen, mit einem dünnen,

blättchenartigen Leib versehenen Zellen, von welchen Fig. 37 zwei Beispiele gibt. In voller Reinheit erhält sich allerdings das Gewebe nur kurze Zeit, schon in früher Fötalzeit treten in der Zwischensubstanz, zuerst immer in nächster Nähe der Zellen und ihrer Ausläufer und diesen parallel gerichtet, aber, wie Kollmann behauptet, nicht durch die Wandlung der Zellsubstanz, sondern aus einer formativen Thätigkeit der Intercellularsubstanz hervorgegangene, feinste bindegewebige Fibrillen auf, welche mit zunehmen-

Fig. 37. Endothelioide Zellen aus dem Schleimgewebe des Nabelstranges eines 4 monatlichen menschlichen Embryo, Schnitt- und Zupfpräparat, Färbung mit Hämatoxylin. $^{300}/_{1}$.

dem Alter des Embryo immer zahlreicher werden, so dass also das Schleimgewebe immer mehr dem gewöhnlichen Bindegewebe ähnlich wird. Damit ist auch eine Beziehung des Schleimgewebes zum faserigen Bindegewebe gegeben, denn erst erleidet es eine bindegewebige Umwandlung, dann geht es in Fettgewebe über. Im Nabelstrang, wo die letztere Phase der Metamorphose nicht eintritt, finden wir bei ausgetragenen Früchten eine fast ganz faserige Zwischensubstanz, welche nur zwischen den Fasern noch eine grössere Menge einer schleimigen Substanz enthält, als dies im gewöhnlichen Bindegewebe der Fall ist.

Präparate.

1. Schleimgewebe aus dem Froschlarvenschwanz. Sehr hübsche Präparate von Schleimgewebe erhält man, wenn man den Schwanz einer Froschlarve (Tritonlarve etc.) von dem lebenden oder soeben erst getödteten Thiere abschneidet und in 1 proc. Osmiumsäure legt. Nach einigen Tagen kann man dann (etwa mit Hülfe von Klemmleber etc.) feine Querschnitte anfertigen, an denen man prächtig die durch Osmiumsäure dunkelgrau gefärbten vielstrahligen Zellen in der hellen, von einzelnen, ziemlich gestreckt verlaufenden Bindegewebsfasern durchzogenen Grundsubstanz eingelagert sieht. Hie und da bemerkt man auch Wanderzellen, die keine Ausläufer haben, aber oft sehr unregelmässig gestaltet sind, da sie von der Osmiumsäure in derjenigen Gestalt erhärtet wurden, welche sie bei dem Einlegen in die Säure gerade besassen. Auch einzelne Pigmentzellen sind ofte nahe der Oberfläche zu sehen.

2. Subcutanes Schleimgewebe vom Menschen. Ein Stückchen dieses Gewebes, am besten aus der Achselhöhle oder von der vorderen Bauchwand eines frischen möglichst jungen menschlichen Embryo wird a) in Kochsalzlösung ein wenig zerzupft und dann durch das Deckgläschen vorsichtig platt gedrückt. Bei der Untersuchung benutze man eine recht kleine Blendungsöffnung. Hat man sich genügend orientirt, so lasse man Essigsäure von der Seite zufliessen, um die Mucinreaction zu beobachten.

b) Ein anderes Stückchen wird mit Anilinviolett gefärbt und in Kal. acet. untersucht.

3. Nabelstrang (Fig. 36). Der Nabelstrang eines menschlichen Fötus wird in Müller'scher Flüssigkeit und darauf in Alkohol gehärtet, dann 24 Stunden lang ausgewässert und (in kleinen handlichen Stückchen) mit Gummi glycerinlösung (s. S. 39) gehärtet, die Schnitte in Wasser von Gummi befreit und dann mit Alauncarmin, Pikrocarmin, Hämatoxylin oder auch Anilinviolett gefärbt. Man sieht die Durchschnitte durch die drei Nabelgefässe und zwischen denselben, sowie um sie herum die Wharton'sche Sulze, deren Zellen in der Nähe der Gefässe kleiner sind und dichter bei einander liegen, aber je weiter man sich von diesen entfernt, um so grösser sind und um so weiter auseinander liegen. Die letzteren sind deutlich mehrstrahlig und hängen mit ihren Ausläufern zusammen. Zwischen den Zellen in der schleimigen Intercellularsubstanz sieht man um so mehr Bindegewebsfasern, je älter der Fötus war. Wenn man einen solchen Schnitt etwas zerzupft, gelingt es leicht, endothelioide Formen der Zellen (Fig. 37) zu Gesicht zu bekommen. — An den Rändern solcher Schnitte, welche die Oberfläche des Nabelstranges mitgetroffen haben, sieht man ein mehrschichtiges Plattenepithelium.

3. Die reticuläre Bindesubstanz (Fig. 38) ist sowohl in Rücksicht auf Intercellularsubstanz als auf Zellen gemäss der seither herrschenden Anschauung sehr wesentlich von den bis jetzt

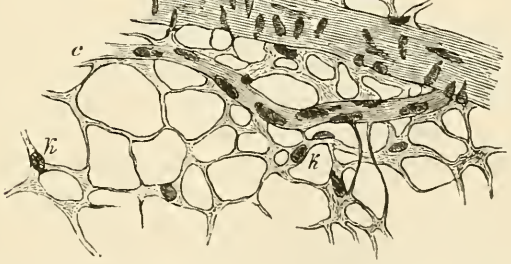

Fig. 38. Reticuläre Bindesubstanz aus einer Mesenterialdrüse des Kalbes; Härtung in M. Fl. und Alkohol, Färbung ausgepinselt. $\frac{300}{1}$. a. Kleinere Arterie mit den Kernen der Intima (längsgerichtet) und der Muscularis (quergerichtet); c. Capillare. k. Kerne in den Knotenpunkten des Reticulums. Letzteres steht in directer Verbindung mit der Gefässwand.

betrachteten und noch zu betrachtenden Unter-Abtheilungen der Bindesubstanzgruppe verschieden. Wie schon der Name andeutet, stellt dieses Gewebe ein Netzwerk, ein Reticulum dar, welches sich aber nicht nur, wie bei dem Omentum, vorzugsweise flächenhaft, sondern nach allen Richtungen des Raumes hin ausbreitet, so dass man es also in dieser Beziehung ganz gut mit einem Schwamme vergleichen könnte. Die Bälkchen dieses Netzwerkes sind durchaus nicht alle gleich dick, auch die von ihnen gebildeten Maschen nicht gleich gross, so dass also das Flechtwerk ein ganz unregelmässiges ist. An verschiedenen Stellen zeigen sich in dem Maschenwerk kleine erweiterte Knotenpunkte, in welchen ein Kern, und selbst um diesen herum auch noch etwas körniges Protoplasma gelegen ist. Man kann demnach das ganze Gewebe als aus Zellen zusammengesetzt betrachten, welche feine Ausläufer besitzen, die sich vielfach theilen und sowohl untereinander, als auch mit den gleichen Ausläufern und deren Aesten von benachbarten Zellen sich vereinigen und so ein zusammenhängendes Netzwerk bilden. Die Vereinigung ist eine so vollständige, dass eine genaue Abgrenzung der einzelnen Zelle nebst ihren Ausläufern nicht mehr möglich ist. Freilich gilt für den eigentlichen protoplasmatischen Zellenleib und dessen Kern dasselbe, was schon bei dem faserigen Bindegewebe gesagt wurde, nämlich dass das körnige Protoplasma um so mehr verschwindet und die Kerne um so spärlicher werden, je älter das sie tragende Individuum wird, und dass man bei Erwachsenen demnach oft grosse Strecken des Reticulums durchmustern muss, ehe man einen Kern antrifft.

Nach dem Gesagten sind also bei der reticulären Bindesubstanz die Fasern, welche das Netzwerk bilden, ihrem Ursprung und ihrer Bedeutung nach z. B. von den Fasern des Bindegewebes ganz verschieden, sie gehören nicht wie jene der Intercellularsubstanz an, sondern gehören zu den Zellen, sind nur ein integrirender Bestandtheil derselben als ihre Ausläufer. Dem entspricht auch ihr Verhalten gegen Reagentien: sie verschwinden nicht durch Quellung in Essigsäure, wie die leimgebenden Bindegewebsfasern, sind aber andererseits, wie alle zelligen Theile, nicht widerstandsfähig gegen verdünnte Alkalien, wie die elastischen Fasern.

Eine Intercellularsubstanz in dem gewöhnlichen Sinne gibt es bei diesem Gewebe überhaupt nicht, sie wird gleichsam ersetzt durch andere Gewebstheile, welche in den Maschen des Reticulums

gelegen sind und von demselben getragen und gestützt werden, so dass also die reticuläre Bindesubstanz in höchstem Maasse ein Stützgewebe darstellt. Trotz dieser grossen Verschiedenheiten ist doch auch nicht zu verkennen, dass die Anordnung der Zellen im Principe genau dieselbe ist, wie beim Schleimgewebe, und da auch gegen das gewöhnliche Bindegewebe hin eine scharfe Abgrenzung unseres Gewebes nicht besteht, dasselbe vielmehr an allen seinen Standorten unmittelbar in dasselbe übergeht und aus demselben sich entwickeln kann, so hat man es mit Recht als eine besondere Abtheilung der Bindesubstanzen aufgestellt.

Die von der reticulären Bindesubstanz gestützten Theile sind je nach dem Vorkommen unseres Gewebes verschieden. Man hat zwei Hauptstandorte desselben unterschieden: 1) die Lymphknoten (Lymphdrüsen und alle mit ihnen in Beziehung stehenden Theile Lymphknötchen sog. Follikel etc.) und 2) die Centralorgane des cerebrospinalen Nervensystems. Im ersteren Falle sind in die Maschenräume die Lymphdrüsenzellen eingelagert, deren charakteristische Eigenschaften sind: Kleinheit, kugelige Gestalt, relativ sehr grosse helle Kerne mit Kernkörperchen und nur ein ganz schmaler Zellenleib um den Kern herum. Der Leib dieser Zellen ist sehr zerbrechlich, so dass man in den Präparaten häufig nur die nackten, sog. freien Kerne vorfindet. Es ist die reticuläre Bindesubstanz mit Einschluss dieser Zellen auch als lymphadenoides, cytogenes oder conglobirtes Gewebe bezeichnet worden. Im Centralnervensystem, wo unser Gewebe nach Virchow den Namen Neuroglia, Nervenkitt, trägt, umschliesst es nervöse Elemente (Nervenfasern, Nervenzellen und Ausläufer derselben) und zeigt besonders in der grauen Substanz einen sehr viel feineren und complicirteren Bau als in den Lymphknoten, so dass es am besten ist, sich nur an die erste Form zu halten, wenn man die charakteristischen Eigenschaften des Gewebes kennen lernen will, um so mehr als in der letzten Zeit die Stimmen sich mehren, welche die Neuroglia gar nicht als Bindesubstanz gelten lassen, sondern ihr mit der Abstammung aus dem Archiblasten auch einen nervösen Charakter zuschreiben.

Grade für die reticuläre Substanz der Lymphdrüsen ist jüngst von Ranvier, dem sich auch andere Forscher angeschlossen haben, eine von der oben gegebenen durchaus abweichende Beschreibung geliefert worden, indem dieser Forscher das Reticulum als ein von

Zellen unabhängiges Netzwerk von wirklichen Bindegewebsfasern betrachtet, welche an ihrer Oberfläche ganz entsprechend den Verhältnissen des gewöhnlichen Bindegewebes stellenweise einen Belag von endothelioiden Bindegewebszellen besitzen. Diese völlige Uebereinstimmung des reticulären und fibrillären Bindegewebes wird auch von W. Krause angenommen, aber anders begründet, indem er die im Text gegebene Erklärung des reticulären Bindegewebes ebenfalls annimmt, aber, wie früher mitgetheilt wurde, auch im fibrillären Bindegewebe die Fasern lediglich als Zellenausläufer betrachtet, so dass hier wie dort die Intercellularsubstanz nur aus Lymphe bestände.

Präparat.

Reticuläre Bindesubstanz der Lymphdrüsen (Fig. 38). Um noch reichlich Kerne in den Knotenpunkten zu sehen, nimmt man die Drüsen eines jugendlichen Individuums, z. B. die Mesenterialdrüsen eines Kalbes, von welchen man alles Fett sorgfältig entfernt. Härtung in Müller'scher Flüssigkeit (14 Tage mit mehrmaligem Wechseln) und in Alkohol von allmählig steigender Concentration (70—96 pCt.). Möglichst feine Schnitte mit dem Rasirmesser oder Mikrotom. Da die Zellen in den Maschen des Reticulums so dicht liegen, dass sie die Bälkchen desselben gänzlich verdecken, so muss man sie entfernen, was auf zweierlei Weise geschehen kann. Entweder, und das ist die schonendere Methode, bringt man die Schnitte in ein nicht vollständig mit Wasser gefülltes Reagenzgläschen und schüttelt sie 5—10 Minuten lang tüchtig aus, oder man nimmt einen Schnitt in ein mit Wasser gefülltes Schälchen, hält ihn am Boden desselben mit einer Nadel fest und tupft nun einen vorn quer abgestutzten feinen (Maler-) Pinsel in kurzen, rasch einander folgenden Stössen senkrecht auf das Präparat auf. Auch diese Procedur muss, wenn sie ein irgendwie ausgiebiges Resultat haben soll, mindestens 5 Minuten lang fortgesetzt werden. Nach beiden Methoden erhält man unter fortwährend zunehmender Trübung des Wassers ein immer durchsichtiger oder schleierartiger werdendes Präparat, welches man dann schliesslich in Wasser oder Glycerin sorgfältig ausbreitet. Es werden bei weitem nicht alle Lymphdrüsenzellen entfernt sein, aber doch an den Rändern des Präparates eine hinreichende Zahl, um das Reticulum mit seinen Kernen hervortreten zu lassen. Man wird mitten in dem feinfaserigen Maschenwerke einzelne breitere, sich hie und da spitzwinkelig theilende Balken sehen, welche ein deutliches helleres, vielleicht noch einzelne, meist etwas eckige, glänzende Körperchen einschliessendes Lumen und dicke Wandung besitzen — Blutgefässe, an deren äusserer Oberfläche auch einzelne Fasern des Netzwerkes sich ansetzen. (Uebergang des reticulären Bindegewebes in das adventitielle.)

Färbungen mit Anilin, Carmin etc. können mit Vortheil vorgenommen werden.

c) Das Knorpelgewebe.

Das Knorpelgewebe besteht aus Zellen und Intercellularsubstanz, von welchen die letztere beim Knochen einen besonderen Leim (Knorpelleim, Chondrin) gibt, wodurch sie sich von den Intercellularsubstanzen aller anderen Gewebe in sehr charakteristischer Weise unterscheidet. Während die Knorpelzellen überall wo sie vorkommen im grossen und ganzen in ihrem Bau und ihren Eigenschaften übereinstimmen, zeigt die Grundsubstanz an den verschiedenen Orten so mannigfache Verschiedenheiten, dass man danach drei Unterabtheilungen des Knorpelgewebes unterscheiden kann. Die Mehrzahl aller Knorpel, vor allem die sog. transitorischen, welche sich also am Embryo an Stellen finden, wo beim Erwachsenen Knochengewebe vorhanden ist, ferner die knorpeligen Ueberzüge der Gelenke, die meisten Kehlkopfknorpel, die trachealen

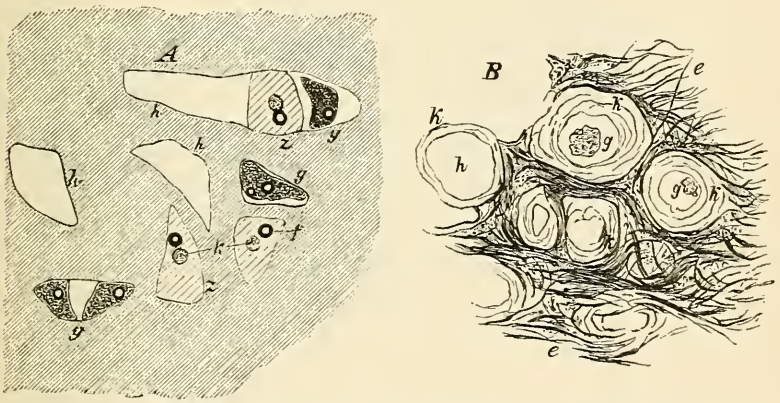

Fig. 39. A. Hyaliner Knorpel von der Rippe eines Kindes. z. Unveränderte Zellen mit Kernen k. und Fetttropfen f.; g geschrumpfte Zellen, ebenfalls mit Fetttropfen; h. leere Knorpelhöhlen. $^{300}/_{1}$. B. Elastischer Knorpel von der Epiglottis eines erwachsenen Menschen. e. Elastische Fasern, g. geschrumpfte Zellen, k. Kapseln, hier sehr dick und mehrschichtig. h. Knorpelhöhle. $^{300}/_{1}$.

und bronchialen Knorpel, die knorpeligen Theile der Rippen (wenigstens bei jugendlichen Individuen) etc. gehören zu dem hyalinen Knorpel (Fig. 39 A.), bei welchem die Grundsubstanz zwar fest, aber doch schneidbar ist und in dickeren Schichten eine milchweisse Farbe besitzt, in dünneren Lagen aber vollkommen durchscheinend ist.

Die beiden anderen Knorpelarten enthalten in der eigentlichen hellen Knorpelgrundsubstanz noch eine verschieden grosse Menge

von Fasern, welche den im Bindegewebe vorkommenden zwei Faserformen entsprechen, also entweder elastische oder leimgebende Bindegewebsfasern sind. Den elastischen oder Netz-Knorpel (Fig. 39 B.), auch elastischer oder Netz-Faserknorpel genannt, in dessen Grundsubstanz sich feine, zu einem engen Filze verschlungene elastische Fasern vorfinden, welche demselben ein opakes, gelbliches Aussehen und zähe Consistenz verleihen, findet man in der Epiglottis, in der Ohrmuschel, ferner an einigen kleinen Kehlkopfknorpeln (Santorini'schen und Wrisberg'schen Kn., z. Th. auch Arytaenoid-Kn.); der Bindegewebs- oder schlechthin Faserknorpel (Fig. 40.), bei welchem die Grundsubstanz in regel-

Fig. 40. Bindegewebsknorpel von einer Zwischenwirbelscheibe eines neugeborenen Kindes. g. geschrumpfte Zellen, k. Zellkapseln, d. querdurchschnittener Faserzug. $\frac{300}{1}$.

mässigen Zügen angeordnete, gewöhnliche leimgebende Bindegewebsfasern enthält, welche ihr eine weiche Consistenz und ein faseriges Aussehen verleihen, bildet die Augenlidknorpel, die labra cartilaginea und Menisken der Gelenke, zum Theil (mit hyalinem Knorpel vereinigt) die Zwischenwirbelscheiben u. s. w. Er ist der unbeständigste der drei Knorpel, indem die Menge der Bindegewebsfasern grossem Wechsel unterliegt und der Knorpel unter continuirlicher Zunahme der Fasern endlich in reines Bindegewebe übergeht. Auch wird an vielen Orten bei dem einen Individuum

Bindegewebsknorpel gefunden, wo bei einem anderen nur Bindegewebe vorhanden ist (Wirbelscheiben, Sehnen etc.).

Die Zellen des Knorpels, welche in dem embryonalen Körper meistens rundlich sind, haben später die verschiedenartigste Gestalt. Im hyalinen Knorpel sind die meisten eckig mit drei, vier und mehr Spitzen, aber doch mit Vorwiegen der einen Achse (also länglich), ebenso im Bindegewebsknorpel, während der elastische vorzugsweise runde Zellen führt. Der Zellenleib ist bei den meisten sehr zart und blass, der nicht grosse, runde Kern dagegen etwas körnig und in Folge dessen dunkler als die übrige Zelle (Fig. 39 A, z.) Entsprechend ihrem zarten Aussehen ist die Knorpelzelle gegen Reagentien sehr empfindlich, es genügt schon die Einwirkung von Wasser, um dieselbe in ein unregelmässiges, oft sternförmiges, stärker lichtbrechendes und darum dunkel erscheinendes Gebilde zu verwandeln (Fig. 39 B. g.; Fig. 40 u. 42 g.), dem man seine Zellennatur kaum mehr ansehen kann. Diese Wirkung des Wassers ist bei der Anfertigung der Präparate wohl zu berücksichtigen. Die Knorpelzellen enthalten häufig sowohl in der Jugend wie im Alter kleine Fetttropfen (Fig. 39 A. f.), meist einen oder zwei, welche dann vorzugsweise an den beiden Polen der Zelle gelagert sind. Bemerkenswerth ist ausserdem, dass die meisten derselben durch Jod eine allerdings nur auf einzelne Theile beschränkte braunrothe Färbung erhalten, die von dem Glycogengehalt der Zellen herrührt.

Wie beim Bindegewebe, so ist auch beim Knorpel die Frage zu besprechen, in welchem Verhältnisse die Zellen zu der Intercellularsubstanz stehen. Hier wie dort finden sich in der Intercellularsubstanz Hohlräume (Knorpelhöhlen), welche die Zellen beherbergen. Diese Höhlen kommen sehr leicht zu Gesicht, wenn die in denselben liegenden und sie ganz ausfüllenden Zellen schrumpfen, noch besser aber an den Rändern dünner Schnitte, wo durch das Messer immer ein Theil der Höhlen eröffnet und entweder die ganze Zelle oder doch ein mehr oder weniger grosser Theil derselben herausgerissen wird. Sehr gute Bilder liefert ein solcher Schnitt, nachdem man ihn mit Jod behandelt hat. Die Zellen resp. ihre Ueberreste haben eine gelbe, nach längerer Einwirkung selbst braune Färbung angenommen, die Intercellularsubstanz ist nur wenig gelb gefärbt, aber genügend, um die leeren Knorpelhöhlen als helle Lücken in der Grundsubstanz erscheinen zu lassen, während die zellhaltigen durch die gelbbraune Färbung

bezeichnet sind. Ob ausser den grösseren, die Zellen beherbergenden Hohlräumen auch noch solche vorhanden sind, welche wie beim Bindegewebe diese unter einander in Verbindung setzen und so ein Saftkanalsystem herstellen, ist noch eine offene Frage. Bei den Cephalopoden kommt am Kopfe ein solcher Knorpel vor, auch in dem Patellarknorpel höherer Thiere finden sich anastomosirende Knorpelzellen, aber in den übrigen hyalinen Knorpeln sind Verbindungskanälchen mit den gewöhnlichen Mitteln nicht nachzuweisen. Indess mehren sich doch fortwährend die Angaben von Methoden, durch welche solche Kanälchen dargestellt werden können, so dass ihr Vorhandensein doch wohl mit grosser Wahrscheinlichkeit angenommen werden kann. Um eine Vorstellung von dem zu geben, was man als solche ansieht, habe ich in Fig. 41 das Aussehen des mit Aether behandelten Knorpels wiederzugeben versucht.

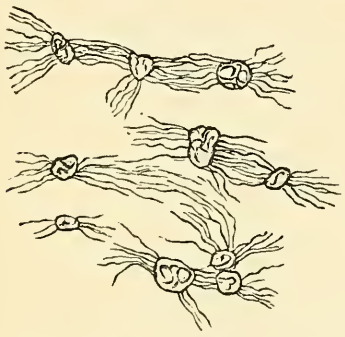

Fig. 41. Sog. Saftkanälchen des Knorpels, von den Knorpelhöhlen ausgehend, durch Behandlung mit Aether dargestellt. $\frac{250}{1}$.

Beim Bindegewebe ist ferner dargelegt worden, dass die Intercellularsubstanz als ein Product der Zellen anzusehen ist, sei es nun, dass die Zelle dieselbe gleich einem Secret an ihrer Oberfläche ausscheidet oder dass die äussersten Theile des Zellenleibes selbst sich unmittelbar in Zwischensubstanz umbilden, und es fragt sich nun, wie es sich in dieser Beziehung mit der Knorpelgrundsubstanz verhält. Es ist in dieser Richtung eine Beobachtung von Wichtigkeit, welche man an jedem alten Knorpel machen kann, die nämlich, dass die Knorpelhöhle nicht direct von der gewöhnlichen Intercellularsubstanz begrenzt wird, sondern von einer schmalen Gewebsschicht, welche sich durch eine dunkele Contour von der übrigen Zwischensubstanz abhebt und so also als eine Art von Kapsel (Knorpelkapsel) erscheint, die sich freilich in chemischer Beziehung nicht von jener unterscheidet, sondern wie sie beim Kochen Chondrin liefert. Diese Kapseln in alten Knorpeln können sehr dick und selbst mehrschichtig sein, so dass dann im mikroskopischen Bilde mehrere concentrische Linien die Höhle umgeben.

Wenn auch die Kapseln bei jugendlichen Knorpeln nicht mit derselben Deutlichkeit zu sehen sind wie bei den alten, so fehlen sie doch auch hier nicht, ja es lässt sich nachweisen, dass überhaupt die gesammte Intercellularsubstanz aus solchen Kapseln besteht, welche nur so zusammengeflossen sind, dass ihre Grenzen für gewöhnlich nicht mehr zu erkennen sind. Es gibt verschiedene Mittel, um die Zerlegung der anscheinend homogenen Intercellularsubstanz in die einzelnen Zellterritorien zu bewirken. Solche Mittel sind Einlegen in Wasser von 35—50° C., Behandeln mit einer Mischung von chlorsaurem Kali und Salpetersäure u. A.; mir hat die unten angegebene einfache Färbemethode mit Anilinviolett hinreichende Dienste geleistet.

Es ist nicht nur für die allgemeine Histologie der Bindesubstanzen, sondern auch in Rücksicht auf zahlreiche pathologische Beobachtungen an den Bindesubstanzen von dem grössten Interesse, dass es in neuester Zeit gelungen ist, auch an der anscheinend so homogenen Intercellularsubstanz des hyalinen Knorpels eine feinere Zusammensetzung aus Fasern (Knorpelfibrillen) nachzuweisen, welche durch eine Kittsubstanz sehr fest mit einander verbunden sind. Kalk- und Barytwasser, 10 proc. Kochsalzlösung, conc. Pikrinsäure, Trypsin und andere Reagentien lösen die Kittsubstanz hier wie bei anderen Bindesubstanzen auf und lassen somit die Fibrillen deutlich hervortreten. Die äusserst feinen Fibrillen liegen regelmässig nebeneinander, doch nicht in allen Schichten des Knorpels parallel, so dass durch die verschiedene Lagerung solcher Schichten gewisse Verschiedenheiten im Baue verschiedener Knorpel bedingt werden.

Da, wo die Knorpel nicht wie die Gelenkknorpel frei an einer Oberfläche liegen oder nicht an Knochen anstossen, sind sie von einer aus derben, in verschiedenen Richtungen verlaufenden Bindegewebsfasern bestehenden Hülle, dem Perichondrium umgeben, in dessen Nähe die Knorpelzellen meistens kleiner und der Oberfläche parallel abgeplattet sind.

Der Rippenknorpel älterer Leute (Fig. 42) besitzt mehrfache Eigenthümlichkeiten, welche denselben geeignet machen, über manche wichtige Verhältnisse Aufschluss zu geben. Was zunächst die Zellen angeht, so zeigen dieselben fast ausnahmslos eine deutliche dicke Kapsel, welche oft mehrschichtig ist, ausserdem aber geben sie ein besonders gutes Beispiel von der Fähigkeit der Zellen, sich durch Theilung zu vermehren. Nicht nur 2, sondern

4—6—10 und selbst noch mehr Zellen sieht man in einer Höhle liegen, noch umschlossen von der Kapsel der Mutterzelle, aus welcher sie durch fortgesetzte Theilung als Tochter- (resp. Enkel- und Urenkel-) Zellen hervorgegangen sind. Diese junge Brut entbehrt nicht des Vermögens aller Knorpelzellen, Kapseln um sich herum zu bilden, und so sehen wir denn oft, dass die von der gemeinsamen Kapsel der Mutterzelle (primäre Kapsel) umschlossenen Zellen auch noch jede für sich ihre besondere Kapsel (secundäre Kapsel) besitzen.

Die Intercellularsubstanz zeigt nicht minder interessante Verhältnisse. Schon makroskopisch unterscheidet sich dieselbe durch ihre bräunliche Färbung von der normalen milchweisen, an feinen Schnitten fast farblosen Grundsubstanz des hyalinen Knorpels

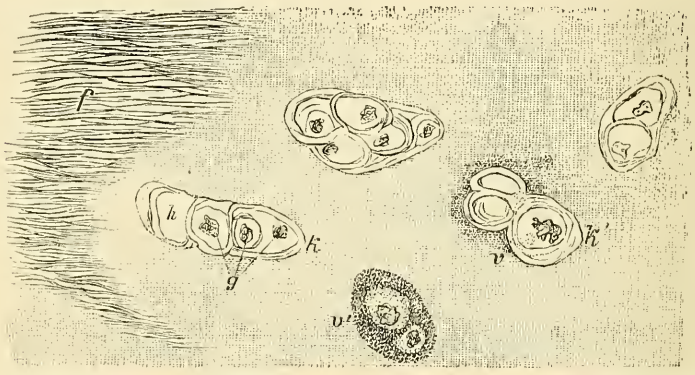

Fig. 42. Rippenknorpel eines alten Mannes. Bei f. faseriger Zerfall der Grundsubstanz bei v. beginnende, bei v' weiter vorgeschrittene Verkalkung, g. geschrumpfte Zellen, k. Zellkapseln, bei k' sehr dick, h. leere Knorpelhöhle. $^{200}/_{1}$.

junger Rippen; mikroskopisch erscheint die Grundsubstanz durch zahlreiche feine Körnchen getrübt. An einzelnen Stellen, welche sich dem blossen Auge durch ihr asbestartiges Aussehen erkennbar machen, erscheint die Zwischensubstanz parallel gestreift in Folge einer Zerspaltung, eines Zerfalls derselben zu breiteren oder schmäleren Fäserchen (Fig 42 f.). Diese Fasern sind weder gewöhnliche Bindegewebsfasern wie im Bindegewebsfaserknorpel, denn sie quellen in Essigsäure nicht auf, noch elastische, wie im Netzknorpel, denn sie lösen sich beim Kochen in Leim auf, sondern es sind eben Knorpelgrundsubstanz- oder Chondrinfasern. Gerade an denjenigen Stellen, wo dieser Zerfall statthat, findet man auch die schönsten und grössten gewucherten Zellenhaufen. Der faserige

Zerfall der Grundsubstanz ist der Vorläufer einer Erweichung derselben, welche bis zu vollständiger Höhlenbildung fortschreiten kann.

Eine letzte Veränderung endlich betrifft sowohl die Intercellularsubstanz als die Zellen selbst, nämlich die Verkalkung, welche in der Regel in kleinen, durch ihre Härte und opakweise Farbe schon makroskopisch erkennbaren Herden auftritt. Mikroskopisch erscheint der (kohlensaure) Kalk in Form kleinster, bei durchfallendem Lichte dunkler, bei auffallendem weisser Körnchen, welche sich zuerst immer in den Kapseln der Zellen und auch hier wieder oft zunächst an den beiden Polen derselben einfinden, später aber die ganze Kapsel und ihre Nachbarschaft in Besitz nehmen können, so dass man statt der Zelle und ihrer Kapsel nur noch einen Haufen Kalk erblickt. Auf Zusatz von verdünnter Salzsäure verschwindet der Kalk, bei reichlichem Vorhandensein unter Entwickelung von Kohlensäurebläschen, und die Zelle ist dann mit ihrer Kapsel wieder deutlich zu sehen. An die Verkalkung schliesst sich nicht selten eine Verknöcherung an, die aber immer nur in der Nähe von Gefässen eintritt.

Noch sei schliesslich erwähnt, dass Fetttröpfchen in den Zellen ein ganz gewöhnlicher Befund sind und dass häufig neben denselben auch kleine rothe Pigmentklümpchen (Blutpigment) vorkommen.

Präparate.

1. Hyaliner Knorpel (Fig. 39 A). a) Querschnitt von dem frischen Rippenknorpel eines Kindes oder auch eines Kaninchens etc. Einlegen in Jodlösung für 3—5 Minuten; abspülen; untersuchen in Glycerin. Am Rande sieht man dicht unter dem aus derbfaserigem Bindegewebe bestehenden Perichondrium die Knorpelzellen in mehreren Schichten schmal und klein und parallel der Oberfläche gelagert; mehr nach innen zu tritt dann die unregelmässige Gestalt und Lagerung der gelbbraun oder rothbraun gefärbten Zellen hervor. Man thut gut, den Schnitt nicht allerseits bis an das Perichondrium reichen, sondern denselben an einer Seite schon vorher enden zu lassen, damit man sicher ist, eröffnete und leere Knorpelhöhlen zu finden. In vielen Höhlen mehrere Zellen. — Schöne Bilder liefert auch die Färbung in wässeriger Lösung von Methylgrün, indem die Zellen innerhalb einer röthlichen Grundsubstanz mit dunkelblaugrüner Farbe hervortreten. Die Schnitte werden nur in Wasser abgespült und in Kali acet. untersucht. — Nach Färbung in Saffranin (einige Minuten in eine 0.05proc. Lösung) und kurzem Abspülen in mit Essigsäure angesäuertem Wasser erscheint die Grundsubstanz gelb, Zellen und besonders ihre Kerne roth, leere Höhlen als helle Lücken. Ebenso ist Hämatoxylin ein gutes Färbemittel für hyalinen Knorpel.

b) Ein ähnlicher Schnitt wird in Kochsalzlösung untersucht, worin man die blassen Zellen mit ihren körnigen dunkleren Kernen und ihren Fetttröpfchen besser sehen kann; letztere besonders deutlich, nachdem man den Schnitt einige Zeit in Osmiumsäure gelegt hat, worin sie sich schwarz färben.

c) Zum Nachweise der fibrillären Zusammensetzung der Grundsubstanz kann man Schnitte von frischem Knorpel (etwa Gelenkknorpel von Kalbsfüssen) in 10proc. Kochsalzlösung etc. einlegen und längere Zeit darin maceriren lassen. Desgleichen erhält man gute Präparate, wenn man in conc. Salpetersäure oder Chromsäure eingelegte Knorpelstücke nach völliger Auflösung der Grundsubstanz in Wasser tüchtig auswäscht. Um aber auch die Verdauungsmethode zu üben, wende man sie hier an. Da es Luxus wäre, reines Trypsin zu mikroskopischen Zwecken zu verwenden, so gibt Kühne folgende Bereitungs-Vorschrift: Rinderpankreas wird mit kaltem Alkohol und mit Aether im Extractionsapparate so vollkommen erschöpft, dass es nach dem Abdunsten des Aethers eine weisse, leicht zerreissliche, trockene Masse liefert. 1 Gewichtstheil derselben wird mit 3—10 Gewichtstheilen Salicylsäure von 1 p. M. 3—4 Stunden bei 40° C. erhalten, durch ein leinenes Läppchen abgepresst, wobei das Bindegewebe des Pankreas in Gestalt eines bräunlichen, sehr elastischen Klumpens zurückbleibt, und nach dem Abkühlen durch Papier filtrirt. Scheidet sich später Tyrosin aus, so kann dies ebenso entfernt werden. Bei 5 Theilen Säure ist die Lösung gut zur Erhaltung des Bindegewebes. Die Mischung muss eine vorher erwärmte Fibrinflocke in weniger als in einer Minute zum Zerfall bringen und dieselbe in 5 Minuten zu einem dünnen Brei auflösen. Will man neutrale oder alkalische Lösung anwenden, so muss man sie immer erst aus der sauren darstellen. Die Wirkung scheint am stärksten bei 0.3 pCt. Gehalt an trockener Soda. Bei der alkalischen Verdauung hat man besonders auf die Desinfection zu achten und empfiehlt Kühne dazu, die Lösung mit soviel einer alkoholischen Thymollösung von 20 pCt. zu versetzen, dass die Mischung 0.5 pCt. Thymol enthält. Ausscheidungen dieses Körpers schaden nicht und sind überdies leicht mit Aether zu entfernen.

Man lege Schnitte von frischem hyalinem Knorpel in die 5 Theile Salicylsäure enthaltende Lösung und lasse sie, vor Verdunstung geschützt, bei Körpertemperatur mehrere Tage stehen. Dann schüttele man die Schnitte mit Wasser in einem Reagensgläschen tüchtig aus und untersuche sie in Kochsalzlösung; auch nachträgliche Behandlung mit Barytwasser wird empfohlen. Wenn man mit recht starken Vergrösserungen die Ränder der Schnitte absucht, wird man bald hier bald da grössere oder kleinere Büschel äusserst feiner Fäserchen hervorstehen sehen.

d) Für die Darstellung der Saftkanälchen gibt Budge folgende Vorschriften: Man lege dünne Schnitte von dem Gelenkknorpel frischer Kalbsfüsse in ein Uhrschälchen mit Aether. Sobald dieser so weit verdunstet ist, dass die Schnitte soeben noch feucht sind, breitet man sie vorsichtig auf einem trockenen Objectträger aus und deckt sie mit Collodium ein. Man wird dann in der in Fig. 41 angedeuteten Weise feine Kanälchen büschelförmig aus den Zellhöhlen abgehen sehen, welche untereinander zusammenhängen und also ein Kanalsystem in der Grundsubstanz darstellen. Oder man lässt zu den frischen Schnitten auf dem Objectträger eine Mischung von 2 Theilen concen-

trirter Chromsäurelosung mit 1 Theil Aq. dest. zufliessen. Vom Rande aus wird der Knorpel, besonders seine Grundsubstanz, durch die Chromsäure aufgelöst und zerstört, aber bevor dies geschieht, zeigen sich in der Grundsubstanz ganz ähnliche Bilder, wie in dem vorigen Präparate. Um sie zu fixiren, wirft man das Präparat, bevor die Zerstörung der Knorpelschnitte bis zur Mitte derselben vorgeschritten ist, in eine grosse Schaale mit Wasser und hebt schnell das Deckgläschen ab. So wird die Einwirkung der Chromsäure unterbrochen. Nun pinselt man die Schnitte in einer anderen Schaale mit Wasser ab und untersucht sie dann in Kali aceticum. Aehnliche Bilder, wie sie durch diese beiden Methoden erzeugt werden können, habe ich auch an Knorpelschnitten, die mit Trypsin behandelt worden waren, hie und da erhalten.

2. Netzknorpel (Fig. 39B). Ein Stückchen Epiglottis von einem grösseren Thiere oder einem Menschen, welches man ein paar Tage vorher in absoluten Alkohol gelegt hatte, klemmt man zwischen Leber ein, um recht feine Schnitte davon machen zu können. Untersuchung in gewöhnlichem Wasser, später Zusatz von verdünnter Alkalilauge zum Nachweise, dass die vorhandenen Fäserchen elastische sind. Bei schwacher Vergrösserung erscheinen in einer sehr dunklen (undurchsichtigen), in ihrer Gesammtheit ein grobes Netzwerk darstellenden Grundsubstanz helle, rundliche Flecken, welche in verschieden grossen Entfernungen von einander liegen. Es sind dies die Knorpelhöhlen innerhalb deren oft schon bei dieser Vergrösserung die durch den Alkohol geschrumpften Zellen als dunkle, zackige Körnchen zu erkennen sind. Die Fasern der Zwischensubstanz treten nur undeutlich hervor. Bei stärkerer Vergrösserung, die man freilich nur an den dünnsten (Rand-) Stellen mit Vortheil anwenden kann, werden die Fasern deutlicher, doch sind sie auch dann nie auf grössere Strecken zu verfolgen, da sie sich sehr stark verfilzen und dadurch bald die Schnittebene verlassen. Zu beachten ist auch, dass viele Fasern durch den Schnitt quer getroffen sind, und dass sie deshalb nur als schwarze Pünktchen zwischen den längs- oder schräggetroffenen erscheinen. Die Kapseln der Zellen sind je nach Alter und Krankheit des Individuums bald dünner, bald dicker, fast stets aber deutlich zu sehen, besonders an den Rändern, wo sie oft ganz frei hervorstehen, da sie bei dieser Knorpelart weniger innig mit der übrigen Grundsubstanz verbunden sind, als beim hyalinen Knorpel. — In den Randschichten des Epiglottisknorpels sind die elastischen Fasern noch spärlich und es hat dadurch der Knorpel mehr den Charakter des hyalinen, um so mehr, je jünger das Individuum war, von dem er stammt. Hübsche Bilder liefert die Behandlung mit Pikrolithioncarmin (Einlegen in Glycerin oder Balsam), wodurch die Zellen roth, die elastischen Fasern gelb gefärbt werden. Die Schnitte müssen aber ganz dünn sein (am besten Mikrotomschnitte nach Einbettung in Paraffin etc.).

3. Bindegewebsfaserknorpel (Fig. 40). Zwischenwirbelscheibe von einem jungen Thiere oder Kinde. Dicht an den Wirbelkörpern liegt eine Schicht hyalinen Knorpels, dann folgt ein deutlich streifiges, weiches, graues Gewebe, der Bindegewebsknorpel, welcher einen gallertigen Kern (den Rest der Chorda dorsalis) einschliesst. Man richtet den Schnitt so ein, dass er auf der einen Seite hyalinen Knorpel, auf der anderen den streifigen Bindegewebsknorpel trifft, und ist dadurch im Stande, den allmähligen Uebergang

des einen in den anderen zu verfolgen. Wenn man vom hyalinen Knorpel ausgeht, so stösst man zuerst auf eine mehr körnige Trübung der Grundsubstanz. Dann erscheinen vereinzelte ganz feine, nur bei recht schwacher Beleuchtung und starker Vergrösserung sichtbare Fäserchen, die weiterhin immer deutlicher und zahlreicher werden, bis man endlich auf vollständige Faserbündel trifft, welche sich durchflechten und zum Theil längs, zum Theil quer durchschnitten sind. Ueberall zwischen den Fasern sind von Kapseln umgebene Knorpelzellen eingelagert, deren Zahl aber in umgekehrtem Verhältnisse zu der Ausbildung der Fasern steht. — Zusatz von Essigsäure liefert durch das Aufquellen der Fasern den Beweis, dass es sich um gewöhnliche Bindegewebsfasern handelt. Auch dieses Präparat kann mit Vortheil durch Jod gefärbt werden.

4. Rippenknorpel alter Leute (Fig. 42). a) Querschnitt, welcher womöglich eine asbestartige oder verkalkte Stelle umfasst. Hat man die letztere bei schwacher Vergrösserung in das Gesichtsfeld eingestellt, so hält man die Hand vor den Spiegel, um sich zu überzeugen, dass die bei durchfallendem Lichte dunkel erscheinenden Kalkmassen bei auffallendem weiss aussehen. Zusatz von Salzsäure, um die Kalksalze aufzulösen.

b) Färbung eines Schnittes in gewöhnlicher Anilinviolettfarbe. Die Zellenkapseln und die nächst anstossenden Theile der Zwischensubstanz färben sich hellroth, die übrige Zwischensubstanz bläulich, doch ist die Vertheilung der Farben nicht überall gleichmässig. Dies Präparat zeigt, dass die Beschaffenheit der an die Kapseln anstossenden Theile der Zwischensubstanz noch mehr mit diesen übereinstimmt als mit den weiter von ihnen entfernten Theilen.

c) Färbung eines Schnittes von der äussersten, dicht unter dem Perichondrium gelegenen Knochensubstanz mit Anilinviolett, welches in starker Essigsäure gelöst worden ist. Nun zeigen sich die Kapseln und die anstossenden Theile der Grundsubstanz blau gefärbt; an gelungenen Präparaten wird man besonders da, wo die Zellen nicht zu weit von einander entfernt liegen, die gesammte Grundsubstanz in concentrisch um die Zellen gelagerte blaue Felder getheilt finden. Jedes Feld entspricht demjenigen Theile der Grundsubstanz, welcher aus den Kapseln der eingeschlossenen Zellen hervorgegangen ist.

c) Das Knochen- und Zahngewebe.

1. Das Knochengewebe ist vor allen übrigen Gruppen der Bindesubstanzen durch seine grosse Härte ausgezeichnet, welche es den in seiner Intercellularsubstanz befindlichen Kalksalzen verdankt, wie man sich leicht überzeugen kann, wenn man durch Säuren (am besten Chrom-, Pikrin-, Salpeter- oder Salzsäure) den Kalk entfernt. Es bleibt dann eine in ihrer Consistenz dem Knorpel ähnliche Masse zurück, welche man eben dieser Aehnlichkeit wegen Knochenknorpel genannt hat, besser aber als Osseïn be-

zeichnet. Durch die Entkaltung hat der Knochen in Bezug auf seine Grösse durchaus nichts eingebüsst, und auch sein innerer Bau hat, wie wir sogleich sehen werden, keine wesentlichen Veränderungen erlitten.

Im Körper findet sich das Knochengewebe in zwei Formen: 1) in Gestalt von feinsten Knochenbälkchen und -Blättchen, welche allerseits zu einem Maschenwerke mit einander verbunden sind, ähnlich wie die festen Bestandtheile eines Schwammes, weshalb dieses Gewebe den Namen des spongiösen Knochengewebes trägt, 2) als dicke, feste, gleichmässige Knochenmasse, das compacte Knochengewebe. Das erstere finden wir bekanntlich als Hauptconstituens aller kurzen und platten Knochen, sowie in den Epiphysen der Röhrenknochen, letzteres hauptsächlich in der Diaphyse derselben, sowie in dünner Lage an der Oberfläche aller Knochen.

Der feinere Bau der spongiösen Knochenbälkchen, so weit er sich ohne weiteres erkennen lässt, ist ziemlich einfach. Man sieht an macerirten und getrockneten Knochen in einer bei den kleineren Bälkchen ganz homogenen, bei den grösseren eine der Oberfläche parallele lamellöse Schichtung darbietenden, gleichmässig durchscheinenden Grundsubstanz eigenthümliche, dunkele, manchmal an kleine Spinnen erinnernde Zeichnungen, die sog. Knochenkörperchen (Fig. 43 A.), an welchen man ein grösseres Centrum und von diesem ausgehende zackige, sich verästelnde und unter einander anastomosirende Ausläufer erkennt. Das Centrum erscheint bald breit mehr rundlich und dann treten die Ausläufer gleichmässig nach allen Seiten von ihm ab, bald sehr schmal, mehr spindelförmig, und die Ausläufer sind grösstentheils in rechtem Winkel zu der Längsseite gestellt: ersteres ist die Flächenansicht, letzteres die Seitenansicht des danach also platten Gebildes. Man glaubte früher eine Zeit lang, dass die dunkele Färbung der Knochenkörperchen bei durchfallendem Lichte davon herrühre, dass sie die Ablagerungsstätten der Kalksalze darstellten, und es rührt von dieser Vorstellung der alte Name der Kalkkanälchen her. Diese Vorstellung ist aber nicht richtig gewesen; der Kalk liegt in der homogenen Grundsubstanz, allerdings in so feiner Vertheilung (chemischer Verbindung?), dass wir ihn, was z. B. im Gegensatze zu der bei dem Rippenknorpel alter Leute besprochenen Verkalkung des Knorpels sehr bemerkenswerth ist, mit unseren besten Instrumenten nicht als solchen zu sehen ver-

mögen: die Knochenkörperchen aber sind nichts anderes als (an den macerirten Knochen) mit Luft gefüllte Hohlräume, welche nach allen Richtungen hin unter einander zusammenhängend die ganze Grundsubstanz durchziehen. Es ist deshalb auch die Bezeichnung Knochenkörperchen keine passende, denn Hohlräume können keine Körperchen sein, und wenn es auch Virchow gelungen ist, durch Maceration in verdünnter Schwefelsäure die Höhlen

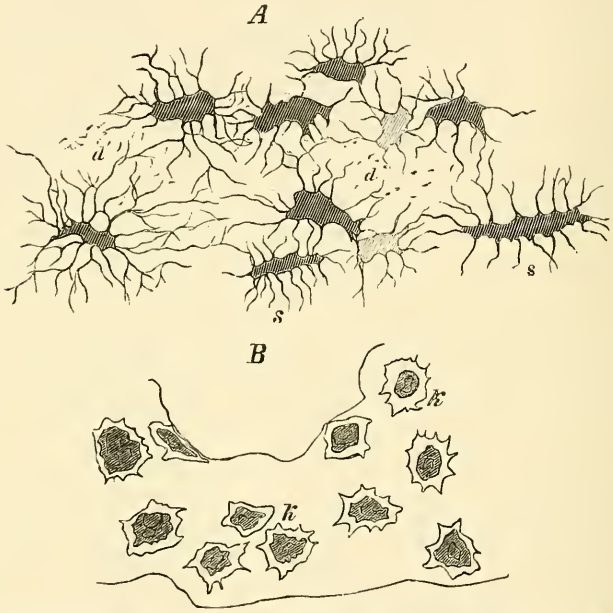

Fig. 43. Spongiöser Knochen. A. Knochenhöhlen und -Kanälchen aus einem Knochenbälkchen der Epiphyse eines macerirten menschlichen Oberschenkels; bei s. Seitenansicht der Höhlen, bei d. Durchschnitte von Knochenkanälchen. $^{300}/_{1}$. B. Knochenhöhlen (k) mit Zellen in einem Bälkchen der Oberschenkel-Epiphyse eines jungen Kaninchens; Entkalkung mit Chromsäure, Färbung mit Anilinroth. $^{580}/_{1}$.

nebst einer sie umgebenden festen Wand als anscheinend für sich bestehende Gebilde zu isoliren, so hat sich doch herausgestellt, dass das eben Kunstproducte sind und dass die Wand des Körperchens nichts anderes ist als der zunächst die Höhle begrenzende Theil der Knochengrundsubstanz, der allerdings wohl etwas resistenter als die übrige Substanz, aber doch nicht wesentlich von ihr verschieden ist, ein Verhältniss, wie wir es auch bei den Kapseln der Knorpelhöhlen kennen gelernt haben. Von der Richtigkeit der Anschauung, dass in diesen Knochenhöhlen Luft sich befindet, muss man sich bei der Untersuchung eines solchen Bälk-

chens in Wasser zu seinem Schaden selbst bald überzeugen, denn es dauert gar nicht lange, so verschwinden, in dem Maasse als immer mehr Flüssigkeit in den Knochen eindringt, zuerst die Ausläufer, dann auch die centralen Theile, oder wenigstens verschwindet ihre dunkle Färbung, denn bei genauem Zusehen kann man sie selbst, wenn auch nur undeutlich, immer noch erkennen. Dass es Luft war, welche durch ihre bekannte Lichtbrechung das dunkle Aussehen der Höhlen bedingte, lässt sich oft an den centralen Theilen derselben sehr deutlich dann erkennen, wenn nur ein Theil der Luft durch eingedrungenes Wasser verdrängt ist; der Rest nimmt dann immer die Gestalt eines nicht zu verkennenden, dunkelconturirten Luftbläschens an. Freilich gilt dies alles nur von dem macerirten Knochen, in welchem alle zelligen Theile zerstört sind, und es könnte in dem lebenden Knochen der Inhalt der Knochenhöhlen doch ein durchaus anderer sein. Ja man muss eigentlich von vorn herein einen anderen erwarten, denn es kann doch keinem Zweifel unterliegen, dass die Knochenhöhlen mit ihren Kanälchen durchaus die Aequivalente der Saftkanälchen des Bindegewebes darstellen, und es liegt also der Analogieschluss durchaus nahe, dass, wie dort die Bindegewebszellen, so hier Knochenzellen in den Hohlräumen gelegen seien. Und so ist es auch in der That, wenigstens bei jugendlichen Individuen. Hier ist es ein Leichtes, mit Hülfe von Färbungsmitteln an frischen oder besser an in Chromsäure oder Pikrinsäure oder Salzsäure mit Kochsalz entkalkten Knochen in jeder Höhle eine Zelle nachzuweisen (Figur 43 B), welche eben so viele kleine Zacken und Spitzen an ihrer Oberfläche zeigt als die Höhle selbst besitzt und zu gewisser Zeit jedenfalls auch in jedes Kanälchen einen Fortsatz entsendet. Allerdings ist dieser Befund nur bei jungen Knochen constant, bei ausgewachsenen, alten sind sicherlich viele Kanälchen ohne Zellenausläufer, selbst in den Höhlen sieht man häufig nur undeutliche, krümelige Reste von Zellen, und die Höhle bietet ein ähnliches Aussehen wie beim macerirten Knochen dar, auch aus einem ähnlichen Grunde, da diese Höhlen nach Klebs mit Kohlensäure gefüllt sind. Dass diese freie Kohlensäure nicht auflösend auf die Kalksalze der Knochengrundsubstanz einwirkt, soll nach Brösicke darauf beruhen, dass die anstossenden Partien dieser Substanz (Grenzscheiden) durch ihre dem Keratin ähnliche Beschaffenheit

einen Schutzwall bilden, doch wird von anderen Untersuchern das Vorhandensein solcher Keratinscheiden geläugnet.

Die compacte Knochensubstanz bietet begreiflicherweise der mikroskopischen Untersuchung viel grössere Schwierigkeiten dar, da man von dem nicht entkalkten Gewebe nur auf sehr umständliche und mühselige Weise durch Absägen eines feinen Stückchens und Abschleifen desselben mittelst Schleifstein, Smirgelpapier, Glas etc. einen so feinen Schnitt resp. Schliff erhalten kann, wie er nöthig ist, um die Structur des Knochengewebes erkennen zu können. Glücklicherweise können wir dieses Ziel leichter und bequemer erreichen, wenn wir einem frischen oder macerirten Knochen seine Kalksalze entziehen und ihn dadurch so weich machen, dass man mit Leichtigkeit die feinsten Schnitte herstellen kann.

Die etwas complicirteren Structurverhältnisse des compacten Knochengewebes lassen sich am besten auf einem Querschnitte, d. h. einem Schnitte senkrecht zur Achse des betreffenden Röhrenknochens, erkennen. Da sieht man nämlich (Fig. 44 A) in gewissen Entfernungen von einander zahlreiche rundliche, an Grösse etwas wechselnde Lücken, von welchen hie und da zwei benachbarte durch einen kleinen Kanal in Verbindung gesetzt sind und um welche herum die Knochensubstanz in concentrischen Schichten, den Knochenlamellen, angeordnet ist. Diese concentrischen Lamellen nennt man die Special- oder Havers'schen Lamellen. Die verschiedenen Lamellensysteme berühren sich entweder, oder es bleibt hie und da, besonders in den dem Periost und der Markhöhle benachbarten Theilen, zwischen ihnen noch Raum für andere Lamellensysteme übrig, welche nicht in besonderen Beziehungen zu den sichtbaren Lücken stehen und oft mehr gradlinig verlaufen; dieselben werden zum Theil als Speciallamellen von Lücken anzusehen sein, welche ausserhalb der Schnittebene lagen, zum Theil werden sie als besondere, von Lücken unabhängige Lamellen betrachtet, wie solche auch dicht unter dem Periost und an der Markhöhle liegen, wo sie der Knochenoberfläche parallel gerichtet sind. Sie werden im allgemeinen als Grundlamellen bezeichnet und in äussere (die unter dem Periost liegenden), innere (die um die Markhöhle liegenden) und interstitielle (die zwischen den Speciallamellensystemen liegenden) Grundlamellen eingetheilt. Die Speciallamellen erscheinen gegen die Grundlamellen durch eine stärkere Linie (Kittlinie) abgegrenzt. Damit ist nun auch schon

der Hauptunterschied zwischen dem spongiösen und compacten Knochengewebe erschöpft; die Lamellen bestehen aus derselben anscheinend homogenen Grundsubstanz und enthalten dieselben Knochenhöhlen mit Ausläufern und Zellen, wie es vorher geschildert wurde. Nur sei noch erwähnt, dass alle Knochenkörperchen mit ihrer Breitseite in der Ebene der Lamellen und zwischen denselben liegen, so dass also die rechtwinklig von dieser Seite abgehenden Aestchen quer durch die Lamellen hindurchdringen, wo-

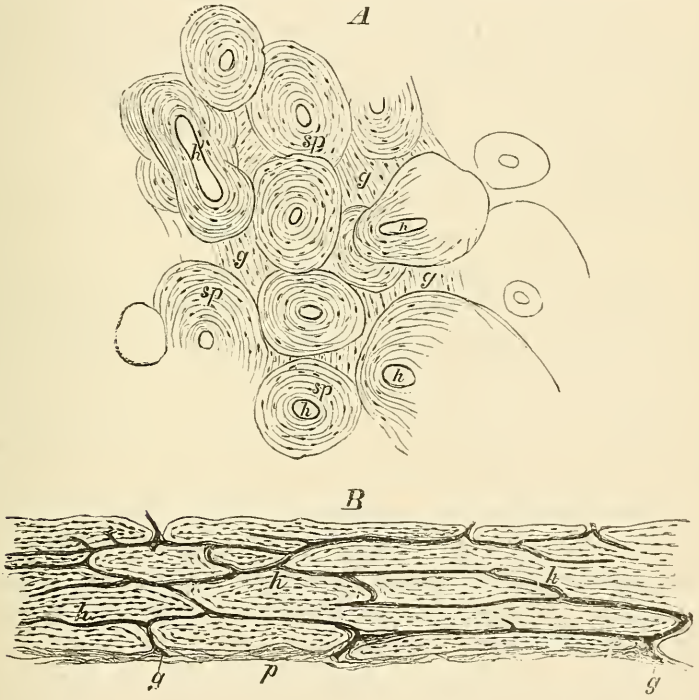

Fig. 44. Compacter Knochen. A. Von einem Querschnitt der Diaphyse eines in Salzsäure entkalkten menschlichen Oberschenkels; h. Havers'sche Kanäle im Querschnitt, bei h' ein Verbindungsast zweier Kanäle, sp. Speciallamellen, g. Grundlamellen. $^{40}/_{1}$. B. Längsschnitt der Diaphyse eines injicirten Oberschenkels vom Kaninchen, in Chromsäure entkalkt, p. Periost, g. Gefässe, h. Havers'sche Kanäle mit Gefässen. $^{40}/_{1}$.

durch diese ein quergestreiftes Aussehen erhalten. Die Ausläufer der den erwähnten Lücken benachbarten Knochenhöhlen münden in diese hinein, gerade wie auch an den Bälkchen des spongiösen Gewebes die obersten Knochenhöhlchen mit ihren Ausläufern frei in die umgebenden Markräume münden.

Ueber die Bedeutung der zahlreichen auf dem Querschnitte

erscheinenden Lücken, um welche die Knochenlamellen concentrisch herumgelagert sind, geben Längsschnitte den besten Aufschluss, besonders wenn man diese von Knochen entnimmt, deren Gefässe vorher mit gefärbten Massen ausgespritzt worden sind oder doch noch ihre natürliche Füllung haben, wie das bei in Chromsäure entkalkten Präparaten der Fall ist. Auf solchen Längschnitten (Fig. 44 B) sieht man statt der rundlichen Lücken Kanäle (die Havers'schen Kanäle), von denen jene eben nur Querschnitte waren, Kanäle, welche sich verzweigen und, wenn sie auch im grossen und ganzen parallel der Knochenachse verlaufen, doch auch durch kleine Seitenzweige unter einander in Verbindung gesetzt werden. In den Kanälchen befinden sich ausnahmslos Blutgefässe (daher werden sie auch Gefässkanälchen des Knochens genannt), welche ein zusammenhängendes Gefässnetz bilden, das einerseits mit den Gefässen des Periosts, andererseits mit denjenigen des Marks zusammenhängt. Das in einem Kanälchen liegende Gefäss ist von einer mehr oder weniger zellenreichen, dem Marke ähnlichen, bindegewebigen Masse umgeben, welche auch manchmal Fettzellen enthält und den ganzen, von dem Gefässe nicht beanspruchten Raum ausfüllt. Wenn man an einem recht feinen Schnitte von einem macerirten Präparate die Havers'schen Kanäle durchmustert, so wird man auch Stellen finden, wo man nur die eine (am besten untere) Wand derselben zu sehen bekommt. Da erscheint dann diese Wandung ganz besetzt mit kleinen dunklen Pünktchen, welche diejenigen Stellen bezeichnen, wo Ausläufer benachbarter Knochenkörperchen in den Gefässkanal einmünden. Dieses Verhältniss ist, wie leicht einzusehen, von der allergrössten Bedeutung für den Knochen, denn es wird dadurch ermöglicht, dass Ernährungsflüssigkeit, welche in den Havers'schen Kanälchen aus den Gefässen austritt, mittelst der die Gefässe begleitenden und mit den Kanälchen zusammenhängenden Lymphräumen direct in die nächsten Knochenhöhlen eintreten und durch deren allseitige Communicationen schliesslich durch das ganze Knochengewebe hindurch sich verbreiten kann.

In dem Vorstehenden habe ich eine Schilderung des Knochengewebes zu geben versucht, wie es sich bei der einfachen Untersuchung mit den gewöhnlichen schwachen oder mittelstarken Linsen darstellt. Es sind dabei aber noch manche interessante und wichtige Eigenthümlichkeiten des Knochengewebes nicht erwähnt, zu deren Erkennung man stärkere Vergrösserungen resp. besondere

Präparationsmethoden verwenden muss. Am wichtigsten ist zweifellos die besonders durch v. Ebner festgestellte Thatsache, dass die anscheinende Homogenität der Knochengrundsubstanz eine Täuschung ist, dass man vielmehr hier wie bei den übrigen Gliedern der Bindesubstanzen Fasern, Fibrillen (nach v. Ebner Glutinleim gebende) nachweisen kann, welche parallel nebeneinander liegend, durch Kittsubstanz fest mit einander verbunden sind. Die Fasern bilden Bündel, welche unter Austausch der Fasern sich spitzwinklig zu Lamellen verflechten. In der interfibrillären Kittsubstanz befinden sich die Kalksalze, in den stärkeren Anhäufungen derselben zwischen den Lamellen (interlamelläre Kittsubstanz) die Knochenhöhlen und Knochenzellen. Die Fibrillen einer Lamelle liegen untereinander wesentlich parallel, aber in einer zu derjenigen der Fibrillen in den Nachbarlamellen senkrechten Richtung, so dass bei einem Schliff die einen längs-, die anderen quergeschnitten sind, woher es kommt, dass die letzteren Lamellen ein dunkles, körniges Aussehen haben und also abwechselnd längs- und quergetroffene Faserbündel, d. h. heller und dunkler erscheinende Lamellen aufeinander folgen. Ranvier erklärt das letztere aus einer verschiedenen Zusammensetzung der Lamellen, während Krause meint, dass die schräg durchschnittene Kittsubstanz zwischen je zwei Lamellen der körnigen Substanz entspräche. — Durch diesen Nachweis der fibrillären Zusammensetzung der Knochengrundsubstanz haben, abgesehen von der Bedeutung derselben für die Theorie der Bindesubstanzen überhaupt, manche längst bekannte pathologische Veränderungen der Knochen (fibröse Atrophie) erst ihre vollständige Erklärung gefunden.

Noch einer anderen Structureigenthümlichkeit der Knochen muss gedacht werden, nämlich der sog. Sharpey'schen oder perforirenden Fasern (Fig. 45), d. s. Bündel von Bindegewebsfibrillen ohne verkalkte Kittsubstanz, welche vom Periost aus in die Knochensubstanz eindringend die Grundlamellen durchbohren, während sie nie in den Havers'schen Lamellen gefunden werden. Die Fasern sind Periostfasern, welche bei der Periostknochenbildung sich im neugebildeten Knochen erhalten haben. Zuweilen führen sie elastische Fasern, mit denen sie übrigens nicht verwechselt werden dürfen, da es auch ausserdem solche im Knochen gibt.

Ausser der eigentlichen Tela ossea gehen in die Zusammen-

setzung der Knochen auch noch Periost und Mark ein, von denen das erstere aus gewöhnlichem Bindegewebe besteht, aber zwei Schichten erkennen lässt, eine äussere, fibröse und eine innere, weichere und zellenreichere Schicht, deren Bedeutung sogleich bei Besprechung des Knochenwachsthums noch hervorgehoben werden

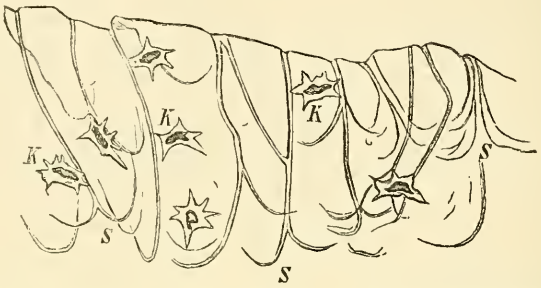

Fig. 45. Perforirende (Sharpey'sche) Fasern von einem Knochenbälkchen aus der Stirngegend eines jungen Hahnes. M. Fl., Ebner'sche Fl. (siehe Präp. 4); K. Knochenkörperchen S. Sharpey'sche Fasern. $^{440}/_{1}$.

soll. Das Mark anlangend, so zeigt dasselbe eine je nach dem Knochen sowie nach dem Alter des Individuums verschiedene Beschaffenheit. Bei Embryonen und Kindern hat dasselbe eine rothe Farbe (rothes Mark), welche sich auch noch bei ausgewachsenen Individuen an den kleineren Knochen, Rippen, Wirbelkörpern etc.

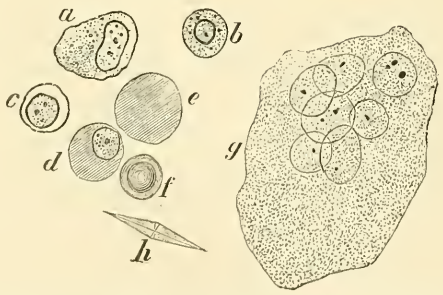

Fig. 46. Knochenmark vom Menschen. a. Grosse, b. kleine, c. hyaline Markzelle, d. Kernhaltiges rothes Blutkörperchen, e. kugeliges rothes Körperchen, f. gewöhnliches biconcaves rothes Blutkörperchen, g. Riesenzelle, h. Charcot-Neumann'scher Krystall. $^{580}/_{1}$.

vorfindet, während die grösseren, vor allen Dingen alle Röhrenknochen, in grösserer oder geringerer Ausdehnung ein gelbes, fast ausschliesslich aus Fettzellen zusammengesetztes Mark (Fettmark, gelbes Mark) besitzen. Bei alten oder atrophischen Individuen geht dieses häufig durch Verlust des Fettes in ein durch-

scheinendes, gallertiges Gewebe (Gallertmark) über. Das rothe oder lymphoide Knochenmark (Fig. 46) besteht, wenn man von den auch hier meistens in wechselnder Menge (Zunahme mit dem Alter!) vorhandenen Fettzellen absieht, aus zahlreichen farblosen Zellen, von denen man verschiedene Formen unterscheiden kann: 1. kleinere oder grössere, rundliche Zellen mit körnigem Protoplasma und grossen bläschenförmigen Kernen, die häufig doppelt sind (eigentliche Markzellen); 2. grössere unregelmässig gestaltete körnige Protoplasmahaufen mit einer grösseren Anzahl von Kernen (Riesenzellen, Myeloplaxen); 3. eckige, mit Ausläufern versehene, sternförmige Zellen, ebenfalls öfters mit mehreren Kernen (Zellen des Grundgewebes), und 4. endlich kleinere und grössere runde Zellen mit ganz hellem, vollkommen homogenem Leibe und bläschenförmigem oder häufig auch körnigem Kern. Gerade die letzteren Gebilde sind von grosser principieller Wichtigkeit, da sie als Uebergangsformen zu rothen Blutkörperchen angesehen werden, deren eine Bildungsstätte im Knochenmarke zu suchen ist. Der Leib der unter 4. genannten Zellen erhält weiterhin eine gelblich grüne Färbung, wie sie den Blutkörperchen überhaupt zukommt, und es bilden sich dadurch die sog. kernhaltigen rothen Blutkörperchen, welche man als 5. Zellenform nicht nur in allem Knochenmark jugendlicher Individuen, sondern auch bei Erwachsenen in dem rothen Knochenmark der kleinen Knochen, ja häufig auch noch in einzelnen rothen Stellen des Fettmarkes, wie sie oft in den Epiphysen vorhanden sind, in verschieden grosser Zahl vorfindet. Auch diese Zellen haben oft mehrfache Kerne, häufig sind diese aber dann sehr klein und machen oft nur den Eindruck von Zerfallsproducten. Häufig auch sieht man den Kern an der Seite der Zelle eine buckelförmige Prominenz bilden, als sei er im Begriffe, aus der Zelle auszutreten. Mag nun der Kern auf diese oder jene Weise aus der Zelle verschwinden, wahrscheinlich dürfen als weitere Entwickelungsstufe jene farbigen Körperchen angesehen werden, welche, oft noch von bedeutender Grösse, der Kerne entbehren, aber vollkommen kugelig sind und von einer centralen Delle, wie sie den ausgebildeten Körperchen zukommt, noch nichts erkennen lassen. Rindfleisch hat neuerdings die Umbildung der kernhaltigen rothen Blutkörperchen in gewöhnliche etwas anders beschrieben. Nach ihm tritt der Kern nebst einem nicht gefärbten Rest des Zellprotoplasmas aus (farblose Zelle), die gefärbte Sub-

stanz als ein glockenförmiges Gebilde zurücklassend, welches sich weiterhin zu einer kleinen hohlen Kugel zusammenkrümmt, um später durch Abplattung und Annahme einer biconcaven Gestalt sich in ein gewöhnliches rothes Blutkörperchen umzuwandeln. Uebrigens hat man auch aus den Riesenzellen durch Abspaltung Blutkörperchen hervorgehen sehen und ausserdem hat Bizzozero die wichtige Beobachtung von Kerntheilungsfiguren an kernhaltigen rothen Körperchen im Marke gemacht, woraus sich ergibt, dass keineswegs alle rothen Blutkörperchen durch directe Umbildung aus farblosen Zellen entstanden sein können. Auch an den Riesenzellen fand J. Arnold Kerntheilungsfiguren als Beweis, dass man es hier nicht, wie einige meinten, mit den Producten regressiver Vorgänge am Knochen, sondern mit lebensvollen Gebilden zu thun hat. Die körnigen farblosen Zellen des Knochenmarks sind nicht alle gleichwerthig. Es sind darunter ausser farblosen Blutkörperchen grössere Gebilde, von welchen ein Theil durch eine besondere Farbenreaction ausgezeichnet ist: die in dem Zellenleib zahlreich vorhandenen Körnchen färben sich in Eosin intensiv roth (eosinophile Zellen, s. bei Leukocyten des Blutes). — Zahlreiche Gefässe durchziehen das lymphoide Mark nach allen Richtungen, von welchen in neuester Zeit von verschiedenen Forschern behauptet wurde, dass sie sehr dünnwandig oder vielmehr theilweise (Capillaren und Venen) wandungslos seien. Damit ist auch in dieser Beziehung eine bedeutungsvolle Aehnlichkeit zwischen Knochenmark und Milz (siehe bei dieser) nachgewiesen, welche als Stütze für die Annahme einer ähnlichen Function beider Organe betrachtet werden darf.

Bei dem Fettmark findet man kaum noch einzelne der vorher aufgezählten Zellenformen, sondern ausschliesslich Fettzellen, die nur gegenüber den Zellen des gewöhnlichen Fettgewebes insofern eine Verschiedenheit zeigen, als sie nicht wie jene zu kleinen Häufchen, Träubchen durch faseriges Bindegewebe verbunden werden, sondern einfach, in ein wenig feinkörnige und streifige Masse eingebettet, nebeneinander liegen. Die auch sehr zahlreichen Gefässe des Fettmarkes sind sämmtlich mit einer vollständigen Wand versehen. Durch starke Füllung der Gefässe kann auch das Fettmark eine rothe Farbe erhalten, weshalb man das jugendliche, mit besonderer Function begabte rothe Mark besser als lymphoides bezeichnet. In dem Gallertmark (Fig. 35c) sind die Fetttropfen mehr oder weniger verkleinert, theilweise auch zu Haufen kleiner

Fetttröpfchen zerfallen, oft von hellgelber Farbe und in eine schleimige Grundsubstanz eingelagert. Als ein sehr häufiger Befund sowohl im lymphoiden wie im fettigen Knochenmarke sind noch die farblosen Charcot-Neumann'schen Krystalle (Fig. 46h) zu erwähnen, welche eine verschiedene Grösse, aber fast stets eine sehr regelmässige octaedrische Krystallform besitzen. Ihre chemische Natur ist noch nicht sicher erkannt (nach Schreiner bestehen sie aus dem phosphorsauren Salz einer noch nicht genauer bestimmten organischen Basis), dagegen darf als feststehend angenommen werden, dass sie sich erst nach dem Tode bilden.

Nicht weniger Interesse als die Untersuchung des fertigen Knochengewebes nimmt diejenige des wachsenden Knochens in Anspruch. Die Frage der Knochenwachsthums ist gerade in der neuesten Zeit auf's lebhafteste discutirt worden, so lebhaft, dass man fast von Erbitterung reden könnte, und es haben sich vorzugsweise zwei Anschauungen gegenüber gestanden: 1. die ältere, wonach der Knochen dadurch wächst, dass immer wieder neue Knochenmasse von aussen her auf den alten Knochen aufgelagert wird (Wachsthum durch Apposition), während innen von der Markhöhle aus, — denn man pflegte vorzugsweise die Röhrenknochen zu den Untersuchungen zu verwenden, — immer mehr alte Knochenmasse resorbirt wird; 2. die jüngere sog. Expansionstheorie (interstitielles Wachsthum), welche behauptet, dass das einmal gebildete Knochengewebe nur in sich weiterwachse, sich einfach expandire. Wie in den meisten Fällen, wo sich die Gegensätze so schroff gegenüberstehen, weder die eine noch die andere Seite ausschliesslich Recht hat, so dürfte es sich auch bei der Frage nach dem Knochenwachsthum verhalten, wenngleich doch wohl kaum, besonders auch auf Grund der Beobachtungen an kranken Knochen, daran gezweifelt werden kann, dass dem appositionellen Wachsthum die bei weitem grösste Bedeutung zukommt. Da der Knochen sowohl in der Längen- als in der Dickenausdehnung wächst, muss nothwendigerweise die Apposition an zwei Stellen stattfinden: das Dickenwachsthum wird vom Periost, das Längenwachsthum von dem intermediären oder Epiphysenknorpel geleistet. Die feineren Vorgänge, welche dabei an den beiden Geweben sich abspielen und von welchen hier nur eine ganz allgemeine und kurze Darstellung gegeben werden kann, sind sehr wesentlich dadurch von einander verschieden, dass in dem ersten Falle eine directe, in dem zweiten

Falle aber eine indirecte Verknöcherung statthat, indem der Knorpel zuerst in Markgewebe und dieses dann zum Theil in Knochengewebe sich umwandelt.

Was die Vorgänge bei der periostalen Verknöcherung im Einzelnen betrifft, so findet man an der Grenze des Knochens und der vorher schon erwähnten inneren weichen Schicht (Mark- oder Cambiumschicht) des Periostes einen zusammenhängenden Besatz von ziemlich grossen, meist würfelförmigen, kernhaltigen Zellen, den sog. Knochenbildnern, Osteoblasten (Fig. 47o). Die Berechtigung zu einer solchen Benennung dieser Zellen folgt aus dem ge-

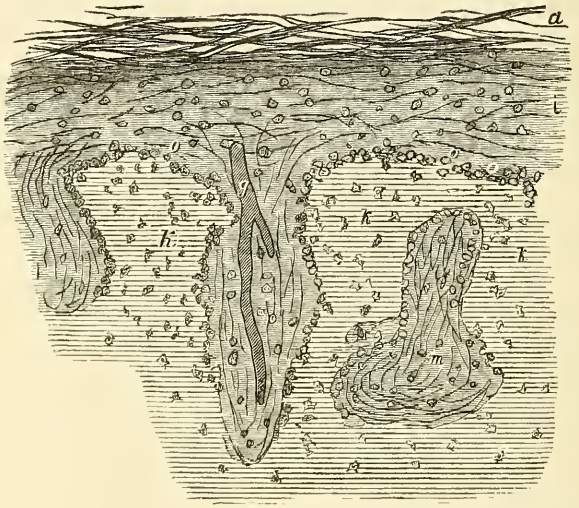

Fig. 47. Knochenwachsthum vom Periost aus. Querschnitt von der Diaphyse des Oberschenkels eines menschlichen Fötus. Entkalkung in Chromsäure. a. Aeussere, i. innere Schicht des Periosts, o. Osteoblasten, g. Gefäss, k. Knochen m. Markraum. $^{115}/_{1}$.

lieferten Nachweise, dass sie die Fähigkeit besitzen, um sich herum eine Intercellularsubstanz auszuscheiden, welche dem Osseïn des fertigen Knochengewebes entspricht und welche durch Aufnahme von Kalk direct in Knochengrundgewebe übergeht, während die Zelle selbst zu gleicher Zeit eine sternförmige, strahlige Gestalt annimmt. Ob die Ausläufer der sog. Knochenkörperchen unter Mitwirkung der Zellen oder unabhängig von ihnen sich bilden, ist noch nicht ausgemacht. Wenn auch natürlich diese Umwandlung der Osteoblasten nicht an jedem und überhaupt kaum an einem einzigen Präparate allein zu sehen ist, so treten doch an jedem

derselben gewisse Eigenthümlichkeiten hervor, welche auf die genannte Metamorphose hinweisen. So ist vor allen Dingen niemals zwischen den Osteoblasten und der Knochenoberfläche ein solches Verhältniss, wie wir es z. B. an einem Epithel und seiner Unterlage zu sehen gewöhnt sind, es tritt vielmehr die enge Beziehung, welche zwischen beiden besteht, schon an dem Umstande hervor, dass immer ein Theil der Zellen mehr oder weniger von Knochengrundsubstanz umfasst wird, welche sich also zwischen zwei benachbarte Zellen einschiebt. An einzelnen Zellen tritt dies Verhältniss noch deutlicher hervor, indem der innere Theil ihres

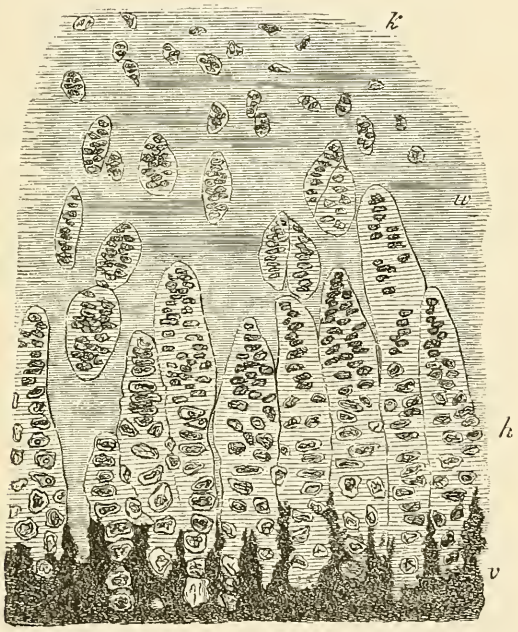

Fig. 48. Knochenwachsthum vom Knorpel aus. Längsschnitt von der frischen Rippe eines neugeborenen Kindes. k. Hyaliner Knorpel, w. Wucherungszone, h. hypertrophische Zone, v. Verkalkungszone. $\frac{115}{1}$.

Leibes schon zackig geworden und von Intercellularsubstanz umgeben ist, während der äussere noch in der Reihe der Osteoblasten steckt. Endlich findet sich auch immer eine gewisse Zahl von vollständig ausgebildeten Knochenzellen, welche mit einer Zacke noch bis an die Osteoblastenschicht heranreichen.

Da, wo Knorpelgewebe in Knochen übergehen soll (endochondrale Verknöcherung, Fig. 48), sehen wir als erste Ver-

änderung eine Wucherung der Knorpelzellen, durch welche an Stelle je einer Knorpelzelle Häufchen von Zellen treten, welche allmählig grösser werden und eine in der Richtung der Knochenachse gestreckte Gestalt annehmen (sie richten sich), während die Zellen klein und zugleich abgeplattet und so gelagert sind, dass sie mit der schmalen Seite in der Richtung des Längsachse des betreffenden Knochens gelegen sind. Auf diese Zone der Zellenwucherung folgt eine solche der Zellenvergrösserung. Neue Zellen werden nicht mehr gebildet, aber die durch die vorhergehende Wucherung erzeugten vergrössern sich beträchtlich, während sie zu gleicher Zeit Intercellularsubstanz zwischen sich bilden, so dass sie nicht mehr wie vorher in Haufen zusammenliegen. In der vierten Zone, welche an normalen Knochen nur von einem schmalen, fast in gerader Linie gegen die vorhergehende Zone abgegrenzten Gewebsstreifen gebildet wird, erscheint eine Ablagerung von Kalksalzen in der Grundsubstanz, wodurch dieser Theil des Knorpels bei auffallendem Licht weisslich, bei durchfallendem dunkel erscheint; der Kalk ist also hier nicht wie in der Knochengrundsubstanz unsichtbar, sondern wie bei der Knorpelverkalkung überhaupt in Form kleiner Körnchen vorhanden. Diese Verkalkung ist aber nur ein vorübergehender Zustand (daher provisorische Verkalkung). Unter dem Einflusse der von dem benachbarten Knochenmarke aus gegen den verkalkten Knorpel vordringenden Blutgefässe verschwindet der Kalk wieder, mit ihm aber zugleich die Wand der die Zellen enthaltenden Höhlen, die damit zu Markhöhlen (primäre Markräume) werden, in welchen die nun gleichsam frei gewordenen Knorpelzellen als eine Art von Markzellen um die Gefässe herum liegen (Fig. 49). Das weitere Schicksal dieser Zellen ist nun verschieden; ein Theil persistirt als Markzellen in der Umgebung der Gefässe, ein anderer Theil aber wandelt sich zu Osteoblasten um, setzt sich an die zwischen den einzelnen Knorpelzellenreihen übrig bleibenden schmalen Streifen von verkalkter Grundsubstanz des Knorpels an und erzeugt nun in derselben Weise Knochengrundsubstanz, wie es die Osteoblasten des Periostes thun (neoplastische Knochenbildung). — Von Kassowitz wird dabei als Beginn der Knochenbildung eine directe Verknöcherung der zwischen den Markräumen vorhandenen Knorpelsäulen (metaplastische Knochenbildung, wie sie auch an anderen Stellen, besonders am Kieferwinkel vorkommt) angenommen; enthalten dieselben noch uneröffnet gebliebene

Knorpelhöhlen, so wandeln sich die Knorpelzellen direct in Knochenzellen um. Die osteoblastische, in Form von Lamellen auftretende Knochenbildung erfolgt nach ihm erst in einiger Entfernung von der Verkalkungszone. Kurz zusammengefasst wird man demnach

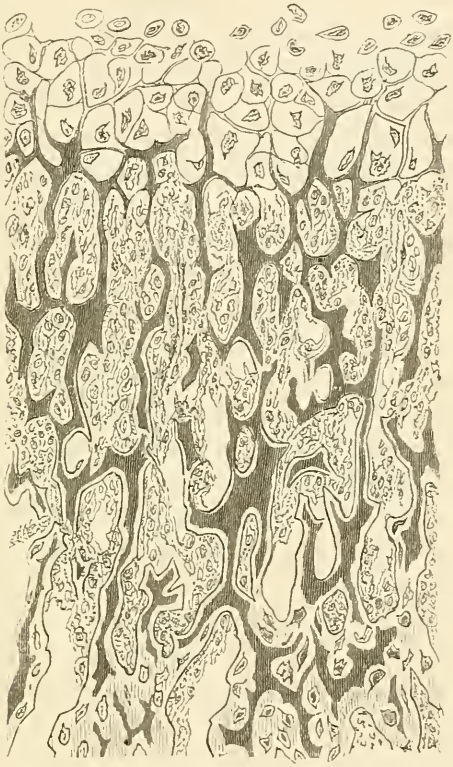

Fig. 49. Endochondrale Verknöcherung. Von der oberen Epiphysenlinie der Tibia eines menschlichen Fötus. Mittelst. Vergr. Färbung mit Pikrolithioncarmin und Methylenblau. Am oberen Rande die letzten Knorpelzellen; alle dunkelen Partien entsprechen verkalkt gewesener Knorpelgrundsubstanz. Um dieselbe entstehen zunächst dem Knorpel lichte Säume von Knochengrundsubstanz, weiterhin treten auch Knochenkörperchen auf. Gefässe des Markes an 2 Stellen erkennbar.

an der Knorpelknochengrenze folgende Schichten aufeinanderfolgen sehen: 1. hyaliner Knorpel, 2. haufenförmige (allseitige) Wucherung der Zellen, 3. reihenförmige (einseitige) Wucherung d. Z. (Richtungsschicht), 4. hypertrophische Schicht, 5. Verkalkungsschicht, 6. Schicht der Markraumbildung, 7. Verknöcherungsschicht, welche nach Kassowitz zerfiele in (7.) die Schicht der metaplastischen und (8.) die der neoplastischen Ossification. — Die Herkunft der Osteoblasten bei der endochondralen Verknöcherung wird freilich

nicht von allen Untersuchern in der eben angegebenen Weise erklärt. Eine nicht kleine Anzahl derselben meint, dass die Knorpelzellen weder direct noch indirect mit der Knochenbildung etwas zu thun hätten, sondern dass die Osteoblasten von den in den Knorpel hineingewachsenen periostalen Osteoblasten herrührten. Endlich hat man auch hier wie anderwärts, sicherlich mit Unrecht, ausgewanderte farblose Blutkörperchen (Leukocyten, Leukoblasten) in Action treten lassen.

So bildet sich der neue Knochen. Für die Betheiligung interstitieller Processe bei dem Knochenwachsthum lässt sich die zuerst von Ruge, dann auch von Anderen gemachte Beobachtung anführen, dass die Knochenkörperchen in ausgewachsenen Knochen weiter auseinanderstehen als in embryonalen oder überhaupt wachsenden, dass also neue Grundsubstanz zwischen ihnen abgelagert worden ist. An sich steht gewiss der Annahme nichts im Wege, dass die Knochenzelle, der Osteoblast, auch wenn sie sich schon allerseits mit einem Mantel von Knochengewebe umgeben hat, noch eine Zeit lang fortfährt, Knochengrundsubstanz zu bilden. Was den letzteren Vorgang als solchen betrifft, so möchte ich noch darauf hinweisen, dass die Entdeckung der fibrillären Zusammensetzung der Knochengrundsubstanz die Knochenzellen auch in Rücksicht auf ihre Beziehungen zu der Grundsubstanz den Bindegewebszellen insofern genähert hat, als wir gewiss annehmen dürfen, dass es dort wie hier besonders die faserigen Theile der Grundsubstanz sind, welche von den Zellen (vielleicht direct als ihre Ausläufer) gebildet werden.

Ich bemerkte vorher, dass bei dem Wachsthum der Knochen nicht nur neue Knochensubstanz apponirt, sondern auch vorhandener Knochen resorbirt wird. Es liegt nicht in dem Plane dieses Buches, über die Ausdehnung und Localisation der Resorptionsvorgänge am wachsenden Knochen Genaueres mitzutheilen, ich begnüge mich deshalb in dieser Beziehung anzuführen, dass vor allem zwar an der Markhöhle der Knochen und an der inneren Schädeloberfläche Resorption stattfindet, dass aber auch an verschiedenen äusseren Oberflächen (z. B. Diaphysenenden von Röhrenknochen) Resorptionsflächen gefunden werden, was sich unschwer aus der Veränderung der Gestalt der Knochen beim Wachsthum erklärt. Die Einschmelzung des Knochengewebes geschieht nicht in einer geraden Ebene, sondern so, dass sich zahlreiche kleine

Grübchen (Howship'sche oder Resorptionslacunen, Fig. 50l) bilden, weshalb man von einer lacunären Resorption spricht. In den Grübchen findet sich meistens eine Riesenzelle, welche Kölliker als Ostoklast (jetz meist Osteoklast, Knochenzerbrecher,

Fig. 50. Knochenresorption. Durchschnitt durch das Schädeldach eines jungen Sperlings. Entkalkung in Ebner'scher Fl. Färbung mit Bismarckbraun. a. Aeussere, ziemlich grade, b. innere mit Resorptionslacunen (l) versehene Oberfläche, o. Osteoklasten, g. Gefässkanäle. Knochenkörperchen angedeutet. Schw. Vergr.

Fig. 50o) bezeichnete, indem er von der Ansicht ausging, die jetzt wohl von den Meisten getheilt wird, dass sie die Zerstörung der Knochens bewirken. Neuestens wurde von Kassowitz behauptet, dass jeder Lacune eine Blutgefässschlinge entspreche, deren Andringen der Schwund des Knochens zuzuschreiben sei. Vielleicht ist beides von Bedeutung insofern, als die Riesenzellen wahrscheinlich aus der Gefässwand hervorgehen.

2. Als eine modificirte Knochensubstanz ist auch das Zahngewebe (Fig. 51) anzusehen. Bekanntlich befindet sich im Innern des Zahnkörpers eine Höhle, Pulpahöhle, welche ein gefäss- und nervenreiches Bindegewebe, die Zahnpulpa, beherbergt und welche von dem Zahnbein, Dentin, umschlossen wird. Auch dieses verdankt wie der Knochen seine Härte der für unsere Instrumente unsichtbaren Ablagerung von Kalksalzen, welche ihm durch Säuren entzogen werden können, so dass man dann eine knorpelartig weiche, leicht schneidbare Masse zurückbehält. In dieser erkannte man mit den Ausläufern der Knochenhöhlen vergleichbare Kanälchen, welche von der Pulpahöhle ausgehend in gewundenem Verlaufe, sich theilend und unter einander anastomosirend nach der Zahnperipherie hinziehen, so dass sie an der Zahnwurzel fast einen rechten Winkel mit der Zahnachse bilden, während sie an der Krone sich immer mehr der Achse nähern, bis die obersten wirklich in ihrer Richtung liegen. Am frischen Zahn beherbergen diese Zahnkanälchen Ausläufer von Zellen (Dentinzellen), deren rundlicher Leib am Abgang der Kanälchen aus der Pulpahöhle

gelegen ist. Die Dentinzellen stehen zu dem gleichfalls aus Fibrillen zusammengesetzten Zahnbein in demselben genetischen Verhältnisse, wie die Knochenzellen zu der Knochensubstanz. Die Zahnwurzel trägt über dem Zahnbein eine dünne Lage von Knochen

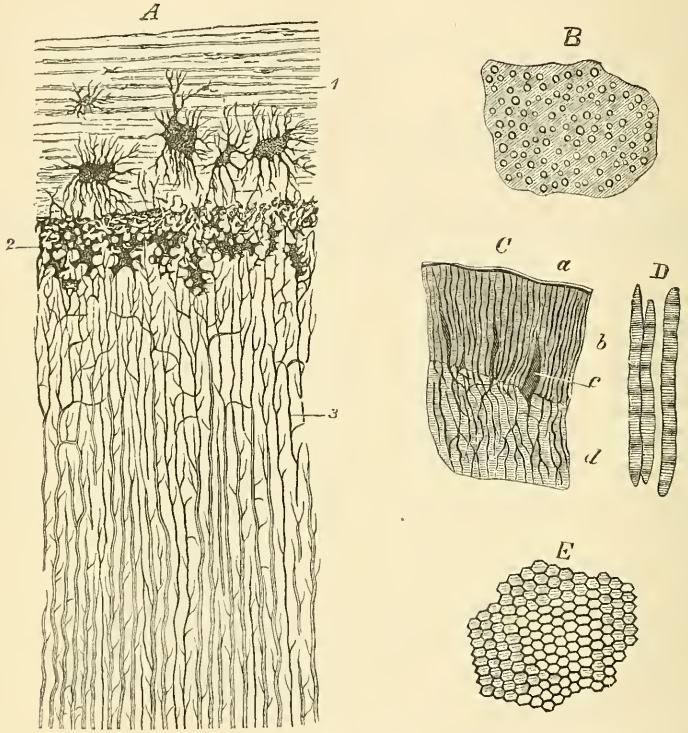

Fig. 51. Zahnpräparate. A. Stück eines Querschliffs von der Wurzel eines menschlichen Eckzahns. Nach Waldeyer. 1) Cement mit grossen Knochenhöhlen und parallelen Streifen, 2) Interglobularsubstanz, 3) Zahnkanälchen. $^{300}/_{1}$. B. Querschnitt aus der Krone eines entkalkten menschlichen Zahns. $^{250}/_{1}$. C. Senkrechter Schnitt des Schmelzes und der angrenzenden Partie des Zahngewebes vom Menschen. a. Schmelzoberhäutchen, b. Schmelzprismen, c. Spalträume zwischen denselben, d. Zahngewebe mit den Röhrchen. D. Isolirte Schmelzprismen stärker vergrössert. E. Querschliff der Schmelzprismen. C.—E. nach Frey.

(Zahncement genannt), dessen Kanälchen mit den Zahnkanälchen in Verbindung stehen, zum Theil durch unregelmässige, eckige, in den äussersten Theilen des Dentins gelegene sog. Interglobularräume. Auch an der Krone ist das Zahnbein noch bedeckt von einem anderen Gewebe, dem Zahnschmelz (Substantia eburnea), welcher aus pallisadenartig nebeneinandergestellten, kleinen, leicht geschlängelt verlaufenden und eine abwechselnde hellere und dunklere Querbänderung zeigenden Prismen besteht. Der Schmelz

ist seinerseits wieder von einem harten, homogenen Häutchen, dem Zahnoberhäutchen, bekleidet.

Präparate.

1. Spongiöses Knochengewebe (Fig. 43). a) Man bricht aus dem spongiösen Epiphysenende eines macerirten und getrockneten Röhrenknochens ein möglichst dünnes Knochenbälkchen oder -Plättchen mit der Pincette heraus, bringt dasselbe auf einen Objectträger und bedeckt es mit einem Tropfen ganz reinen (dickflüssigen) Glycerins. Nachdem man es dann mit einem Deckgläschen ganz leicht bedeckt hat (ja nicht drücken!), untersucht man schnell bei mittelstarker Vergrösserung. Die Knochenkanälchen sind noch sämmtlich mit Luft gefüllt, welche aber allmählich durch das eindringende Glycerin ausgetrieben wird. An den Bälkchen liegen die Höhlen mit ihrer Breitseite parallel der Oberfläche, so dass man in der Mitte der Bälkchen die Flächenansicht, an der Seite die Seitenansicht derselben erhält. Bei letzterer kann man sehen, dass die Ausläufer bis an die Oberfläche heranreichen.

b) Ein ebensolches Bälkchen aus einem frischen oder in Chromsäure entkalkten jugendlichen Knochen lässt besonders nach Färbung mit Anilinfarben etc. die Zellen in den Knochenhöhlen erkennen.

2. Compactes Knochengewebe. Die Methode zur Anfertigung von Schliffen ist bei dem Präparat 10 angegeben; es genügt aber vollkommen die Untersuchung von entkalkten Knochen. Man bringt handliche Stückchen von der Diaphyse eines frischen oder auch eines macerirten Röhrenknochens in 5—10proc. Salzsäure oder v. Ebner'sche Flüssigkeit (s. unter 4) und lässt sie unter öfterem Wechsel der Säure so lange liegen, bis sie eine elastische, weiche Consistenz haben. Bei zu langer oder zu intensiver Säureeinwirkung wird das Gewebe bröcklich und untauglich zum Schneiden.

a) Querschnitt (Fig. 44 A, senkrecht zur Achse des Knochens). Untersuchung in Wasser. Man sieht bei ganz schwacher Vergrösserung die Anordnung des Knochengewebes in Lamellen, besonders schön die concentrisch um die als rundliche Lücken erscheinenden Havers'schen Kanäle herum gelagerten Schichten der Speciallamellen. Hie und da Verbindungskanälchen zwischen zwei Durchschnitten von Havers'schen Kanälen und entsprechende Aenderung im Verlaufe der Lamellen. An der äusseren Grenze der Speciallamellensysteme die Kittlinien. Bei stärkerer Vergrösserung treten die Knochenhöhlen deutlich hervor, während ihre (mit Flüssigkeit gefüllten) Ausläufer nicht deutlich sichtbar sind, aber eine überall hervortretende feine Querstreifung der Lamellen bedingen.

b) Längsschnitt (parallel der Knochenachse). In Wasser; schwache Vergrösserung. Man sieht den Längsverlauf der Havers'schen Kanäle, Theilungen, Anastomosen derselben; die Lamellen liegen parallel der Achse der Kanäle; Knochenkörperchen wie vorher. An dünnen Schnitten und bei starker Vergrösserung ist an der Wandung der Havers'schen Kanäle die durch die Einmündung der Knochenkanälchen bedingte dunkele Punktirung zu sehen.

3. Injicirter Knochen (Fig. 44 B). Die Injection der Knochengefässe ist nicht leicht, doch wird man bei Anwendung einer recht leichtflüssigen Masse bei (an den hinteren Extremitäten unverletzten) Kaninchen seinen Zweck erreichen, wenn man von der Bauchaorta aus injicirt (dabei werden auch die Muskeln der hinteren Extremitäten injicirt: cfr. bei Muskeln Präp. 6). Man muss starken Druck anwenden und thut gut, die Vena cava, wenn nicht mehr Blut, sondern reine Injectionsmasse aus derselben abfliesst, zuzubinden oder mit einer Klemmpincette zu verschliessen. Ich habe mit dem giftfreien Anilinblau (S. 64) sehr brauchbare Präparate erhalten. Entkalkung in Chromsäure (2 pCt.) unter häufigem Wechsel derselben. — Am besten sind Längsschnitte, die man, nachdem sie tüchtig ausgewässert sind, für eine Minute in eine Lösung von 1 Theil Fuchsin auf 1000 Theile Wasser legen kann. Man wird jetzt, nachdem die Präparate in Wasser oder Kali aceticum eingelegt worden sind, die rothgefärbten Zellen in den Knochenkörperchen und um die Gefässe in den Havers'schen Kanälen ebenfalls einige runde und Spindelzellen, in den ganz ganz grossen selbst Fettzellen deutlich sehen.

4. Die fibrilläre Beschaffenheit der Knochengrundsubstanz tritt nach Entkalkung und Maceration in Ebner's Flüssigkeit (10—15proc. Kochsalzlösung mit 1—3proc. concentrirter Salzsäure) hervor, wenn man von frischen Schnittflächen kleine Partikelchen abschabt und nach dem Ausschütteln mit Wasser untersucht. Ganz vorzügliche Präparate, besonders auch von Querschnitten, an denen man sehr deutlich die Abwechselung in dem Aussehen der Lamellen (S. 149) erkennen konnte, habe ich erhalten, wenn ich Schabsel oder Schnittchen des mit Ebner's Flüssigkeit behandelten Knochens nach dem Auswaschen noch einige Tage lang mit der 5 Theile Salicylsäurelösung enthaltenden Trypsinflüssigkeit (S. 140) im Brutofen bei 37 ° C. stehen liess, dann mit Wasser ausschüttelte und in Wasser untersuchte.

5. Knochenbildung vom Periost aus. Vorsichtige Entkalkung eines embryonalen Röhrenknochens in schwacher (1—2proc.) Chromsäure, Auswässerung, Conservirung in Alkohol.

Querschnitte von der Mitte der Diaphyse (Fig. 47). Einlegen in Glycerin. Man sieht die beiden Schichten des Periosts, dann die Osteoblasten, sowohl an der Grenze von Periost und Knochen, als auch an den Wänden der Markräume. Eine lamellöse Schichtung des Knochengewebes und Bildung von Havers'schen Kanälen ist hier noch nicht eingetreten. Deutliche Zellen in den noch wenig zackigen Knochenhöhlen. Sehr schön sind Färbungen mit der bei 3. genannten rothen Anilinfarbe, welche, wenn man sie nicht zu stark einwirken lässt, die Grundsubstanz fast ungefärbt lässt, dagegen die Knochenzellen und vor allem die Osteoblasten lebhaft roth färbt, ausserdem können auch andere Kernfärbemittel angewandt sowie natürlich Einbettung in Balsam vorgenommen werden.

6. Knochenbildung vom Knorpel aus (Fig. 49). a) Von dem zu 5. benutzten entkalkten Präparate mache man Längsschnitte von der Epiphysengrenze. Man sieht, wenn man von dem Epiphysenknorpel nach der Diaphyse zu fortschreitet, zuerst den gewöhnlichen fötalen hyalinen Knorpel, dann folgt die Zone der Zellwucherung und die „Richtung" der Zellen zu Längsreihen, dann die Vergrösserung derselben und endlich die Schicht der Knochenneubil-

dung, welche die complicirtesten Verhältnisse zeigt. Man sieht Markräume mit Gefässen und Markzellen, welche zum Theil aus den gewucherten Knorpelzellen hervorgegangen sind, und zwischen den Markräumen strangförmige Reste der Knorpelgrundsubstanz, deren Oberfläche von den ebenfalls aus den Knorpelzellen hervorgegangenen Osteoblasten oder von einer Schicht bereits neugebildeten Knochens bedeckt ist, an welcher man besonders schön die Entstehung aus Zellen sehen kann. Es zerfällt nämlich der gesammte Knochensaum meistens ganz deutlich in einzelne rundliche Klumpen (Zellenterritorien), in deren Mitte immer eine Zelle gelegen ist. Daneben sind alle Uebergänge zwischen den Osteoblasten und diesen Knochenzellen vorhanden, wie sie vom Periost geschildert wurden. Schöne Bilder liefert die Färbung mit Pikrocarmin, durch welches die Reste der Knorpelgrundsubstanz nicht, wohl aber die jungen noch unverkalkten Knochenschichten gefärbt werden. Auch Eosin-Anilingrün sowie Vorfärbung mit Hämatoxylin (Knorpel blau) und Nachfärbung mit Pikrocarmin (Knochen roth) wird sehr empfohlen. Prächtige Bilder erhält man auch nach folgender Methode: Vorfärbung in Hämatoxylin, Abwaschen in Wasser, Färbung in concentr. wässeriger Pikrinsäurelösung (1—2 Minuten), kurzes ($^1/_2$ Minute) Auswaschen in Eisessig, Auswaschen in Wasser bis kein gelber Farbstoff mehr abgeht, Entwässern, Aufhellen, Balsam. Durch Hämatoxylin werden die Knorpelreste in den Knochenbälkchen intensiv blau, der gewöhnliche Knorpel mattblau, durch Pikrinsäure wird der Knochen intensiv gelb gefärbt. Wie das Hämatoxylin färbt auch das Methylenblau die verkalkt gewesenen Theile der Knorpelgrundsubstanz dunkelblau. Man erhält schon durch Methylenblau allein hübsche Färbungen, noch schönere, wenn man erst mit Pikrocarmin, dann in Methylenblau färbt. — Die abweichenden Angaben von Kassowitz wurden im Haupttext erwähnt; derselbe empfiehlt zum Studium der metaplastischen Knochenbildung, insbesondere der directen Umwandlung von Knorpelzellen in Knochenzellen die ossificirenden Gelenksenden der langen Vogelknochen (z. B. Phalanx eines jungen Huhns), bei welchen die zwischen den Markräumen restirenden Knorpelsäulen sehr dick und reich an uneröffneten Knorpelzellen sind. Nach Kassowitz sollen sich im Knorpel schon vor der Verknöcherung rothe Blutkörperchen aus den Knorpelzellen bilden.

b) Um die Verknöcherungszone von nicht entkalkten Knochen (Fig. 48) zu untersuchen, kann man mit Vortheil die Rippen von jungen Individuen oder Embryonen benutzen. Wenn man einen Längschnitt durch die Grenzzone des knorpeligen und knöchernen Theiles einer Rippe anlegt, so sieht man an dieser Stelle eine deutliche Verdickung des Knorpels, welcher anstatt seiner milchweissen Färbung ein graudurchscheinendes Aussehen angenommen hat. Die eigentliche Grenze von Knorpel und Knochen wird durch eine weissliche Linie bezeichnet. An mikroskopischen Schnitten, welche in dem milchweissen Knorpel beginnen und im fertigen Knochen enden sollen, erkennt man als Ursache der Verdickung und graudurchscheinenden Färbung die Wucherung und weitere Veränderung der Knorpelzellen, als diejenige des weissen Streifens die provisorische Verkalkung, von welcher jedoch nur an der äussersten Grenze ein deutliches Bild zu erhalten ist, da weiterhin das Präparat zu undurchsichtig wird. Hübsche Bilder gibt Jodfärbung, welche die meisten Zellen braunroth erscheinen lässt. Zum Nachweise des Kalkes Zu-

fliessenlassen von verdünnter Salzsäure, bei deren Einwirkung er sich unter Entwickelung von Kohlensäureblasen auflöst.

7. Resorptionsflächen mit Riesenzellen und Sharpey'sche Fasern kann man an einem und demselben Präparate studiren, nämlich an den Schädelknochen, besonders von jungen Vögeln (Lotze), die man mit Pericranium und Dura mater zuerst einen oder einige Tage lang in M. Fl. einlegt, dann in der Ebner'schen Flüssigkeit (vgl. Präp. 4) entkalkt. Nach dem Auswässern legt man die Knochen beliebig lange in Alkohol, worauf man mit Hülfe von Klemmleber oder Einbettungsmassen Querschnitte anfertigt. Als Beispiele führe ich an:

a) In Fig. 45 ist ein Stückchen eines Knochenbälkchens aus der Stirngegend eines jungen Hahnes dargestellt. Man sieht Sharpey'sche Fasern, die vielfach schlingenförmig umbiegen. Sie haben im Präparate einen sehr hellen Glanz. Resorptionslacunen mit Riesenzellen kann man an der inneren Schädeloberfläche sehen, ausserdem aber auch — und hier meistens noch besser — an den Wandungen vieler Markkanäle. Hat man den Schnitt gerade von der Stelle genommen, wo der am Scheitel mehr compacte Knochen nach der Augenhöhle zu in mehr spongiösen übergeht, so kann man Gefässkanäle finden, wo um das Gefäss herum ein ganzer Kranz von Riesenzellen sitzt, die offenbar aus dem einfachen Gefässkanal in der weiteren Entwickelung einen Markraum herstellen. Osteoblasten unter dem Pericranium.

b) Querschnitt durch die Schädeldecke eines eben flügge gewordenen Sperlings (Fig. 50). Färbung mit Bismarkbraun. Dieses Präparat ist dadurch ausgezeichnet, dass man selbst bei stärkerer Vergrösserung die äussere wie die innere Schädeloberfläche gleichzeitig sehen und sich so von der Verschiedenheit ihrer Configuration überzeugen kann. Jene verläuft beinahe eben, während an dieser zahlreiche kleinere und grössere Resorptionslacunen hervortreten, von welchen viele noch dunkelkörnige Riesenzellen — meist von etwas abgeplatteter Gestalt — enthalten. Zellen in den Knochenhöhlen wie die Riesenzellen, Periostzellen, Gefässzellen etc. braun gefärbt. Grundsubstanz farblos.

8. Knochenmark. Von Fettmark wird ein kleines Stückchen zerzupft, von Gallertmark ein Stückchen mit dem Deckgläschen vorsichtig plattgedrückt (s. S. 126); um lymphoides Mark (Fig. 46) zu gewinnen, presst man ein Stück Rippe eines Menschen oder auch eines Kaninchens in einem Schraubstock, bis an den Enden der Marksaft hervorquillt, oder man zertrümmert durch einen Schlag oder durch Pressen im Schraubstock einen Röhrenknochen eines Kaninchens und nimmt nach Entfernung der Knochenschale den Markcylinder heraus. Nun macht man frische Präparate in Kochsalzlösung sowie Deckglastrockenpräparate, welche letzteren man in beliebiger Weise färben kann. Sehr schön sind Färbungen mit Hämatoxylin und Eosin; ersteres färbt die farblosen Zellen, letzteres die rothen Blutkörperchen. Um die eosinophilen Zellen zu sehen, färbt man mit Eosin (1 proc. wässeriger Lösung) allein und untersucht, nach Abspülen in Wasser, in Glycerin oder, nachdem man das Präparat hat an der Luft trocken werden lassen, in Damar. Riesenzellen findet man besonders an der Oberfläche des Markcylinders der Röhrenknochen.

9. Entkalkte Zähne. Wenn man sich nur im allgemeinen über den gröberen Bau der Zähne und besonders über die gröbere Anordnung der Zahnkanälchen orientiren will, so genügt es, in Salzsäure entkalkte Zähne zu untersuchen.

a) An einem Querschnitte durch die Wurzel sieht man in der Mitte des Schnittes ein rundes Loch als Querschnitt der Pulpahöhle und von ihm ausgehend die radienförmig verlaufenden Zahnbeinkanälchen. Den Rand bildet eine dünne Schicht von Knochen, welcher bei der Maceration aber leicht sich ablöst.

b) An einem Querschnitte durch die Krone fehlt der Durchschnitt der Höhle und es sind die Kanälchen in der Mitte des Präparates quer (Fig. 51 B), an den Rändern schräg durchschnitten. Auch der Schmelz fällt leicht an den Macerationspräparaten ab.

10. Zahnschliffe (Fig. 51). Um gute Zahnschliffe zu erhalten, wähle man ganz frische Zähne, am besten von jugendlichen Individuen. Mit einer feinen Laubsäge entnimmt man möglichst dünne Längs- und Querschnitte von der Krone und der Wurzel. Jeder Schnitt wird mit Hülfe von Siegellack so auf einen Korkpfropfen befestigt, dass er nicht über den Siegellack hervorragt, und dann auf einem Schleifsteine abgeschliffen, bis man den unter dem Schnitte liegenden Siegellack röthlich durchschimmern sieht. Nun wird der Siegellack vorsichtig aufgeweicht, der Schnitt umgekehrt und auch auf der anderen Seite noch glatt geschliffen. Hierauf nimmt man ihn ab und reibt ihn zwischen der Fingerbeere und einer rauhen Glasplatte auf beiden Seiten so lange ab, bis er die gewünschte Dicke erreicht hat. Die letzte Politur erhält der Schnitt durch ähnliches Abschleifen auf einem feinen Schleifsteine, nachher auf straff ausgespanntem mit Kreide bestreutem weichem Wildleder und endlich auf reinem Leder. Statt des Siegellacks kann man auch Canadabalsam, der nachher über einer Spiritusflamme erweicht wird, zum Aufkitten der Schliffe benutzen. Man legt die Schnitte in dickflüssigen Canadabalsam oder noch besser in warme Gelatinelösung (Frey), welche wie jede andere Einschlussflüssigkeit nachträglich mit Lack umzogen wird.

Zehntes Kapitel.

Blut und Lymphe.

Wenngleich unter einem Gewebe an und für sich ein festes Gebilde zu verstehen ist, so haben doch viele neuere Histologen das Blut und die Lymphe (wozu auch der Chylus gehört) ebenfalls den einfachen Geweben zugezählt und als Gewebe mit einfachen

Zellen, aber flüssiger Intercellularsubstanz bezeichnet. Sie haben sich dabei auch vorzugsweise auf die Entwickelungsgeschichte berufen, welche lehrt, dass das Blut ursprünglich, wie alle anderen Gewebe, lediglich aus Zellen besteht, zwischen welchen und unter deren Mitwirkung später die Blutflüssigkeit erscheint, wie zwischen den Zellen des Bindegewebes die faserige Intercellularsubstanz.

Von körperlichen Elementen finden sich in der Lymphe kleine rundliche Körnchen (sog. Elementarkörnchen), welche grade hier gewiss zu einem grossen Theile aus Fett bestehen und in den Chylusgefässen nach der Nahrungsaufnahme so reichlich vorhanden sind, dass die Flüssigkeit milchig aussieht, und farblose Zellen von sehr einfacher Art. Sie sind klein, (im Tode) rund und besitzen einen hellen, wenig körnigen Zellenleib, in welchem man fast stets ohne weiteres den einfachen, runden, mit Kernkörperchen versehenen Kern sehen kann.

Complicirter sind die Verhältnisse im Blute, in welchem neben ähnlichen farblosen Zellen, sowie den Elementarkörnchen auch noch gefärbte Elemente, die rothen Blutkörperchen, vorkommen. Im Cem. Blut befinden sich ca. 5 Millionen rother und 10—15 000 farbloser Körperchen (1 : 350—500); die Zahl der Körnchen ist sehr grossem Wechsel unterworfen.

Was zunächst die Elementarkörnchen betrifft, so haben dieselben wahrscheinlich verschiedene Bedeutung, indem sie bald als Zerfallsproducte der übrigen körperlichen Elemente des Blutes, besonders der farblosen Körperchen, bald als Mikroorganismen, bald als Fetttröpfchen etc. betrachtet werden müssen. Eine Entscheidung über ihre Natur ist sehr schwierig, ja in den meisten Fällen unmöglich. Einen Theil dieser Körner hat neuerdings Bizzozero als Umwandlungsproducte eines dritten normalen Formbestandtheiles des Blutes angegeben, der von ihm sog. Blutplättchen. Er beschreibt dieselben als sehr blasse, farblose, ovale oder runde, scheiben- oder linsenförmige Plättchen, von drei- bis zweimal geringerem Durchmesser als die rothen Blutkörperchen und regellos unter diesen zerstreut circulirend. Während die Plättchen sonst sehr hinfällig sind, erhalten sie sich gut in mit Methylviolett gefärbter indifferenter Kochsalzlösung. Bizzozero bringt diese Gebilde in Beziehung zu der Blutgerinnung, welche von ihnen ihren Ausgang nehmen soll; sie zerfallen dabei zu körnigen Massen. Es wird jedoch von Löwit darauf hingewiesen, dass normale

Kaninchenlymphe keine Plättchen enthält und doch gerinnt, dass demnach die Gerinnung hier nur von den Lymphkörperchen ausgehen kann. Eberth und Schimmelbusch wollen scharf zwischen echter Gerinnung, Coagulation, bei welcher die Blutplättchen keine Rolle spielen sollen, und Conglutination, einer Bildung fester Massen durch Zusammenkleben von Blutplättchen, unterscheiden. Die Frage nach der Bedeutung der Blutplättchen ist noch nicht spruchreif.

Von den farblosen Zellen (Fig. 52 e—f″, l—l″) sind einige durch ihre grobkörnige Beschaffenheit und den Glanz ihrer Körnchen ausgezeichnet, während die Mehrzahl feinkörniger ist und den Lymphkörperchen ähnlich sieht, ohne jedoch vollständig mit denselben übereinzustimmen. Sie sind ebenfalls rund und von etwas wechselnder Grösse (im Mittel 9—11 μ), aber der Zellenleib ist körnig, weniger durchscheinend, so dass in den unveränderten Körperchen von einem Kerne in der Regel nichts zu sehen ist. Dieser erscheint erst, wenn man Reagentien anwendet, wozu schon Wasser, gewöhnliches oder noch besser destillirtes, gehört. In ihm quellen die Zellen auf, es tritt eine deutliche dunkle Contour, wie von einer dünnen Membran herrührend, am Rande hervor und der Leib der Zellen wird durchsichtig, so dass der Kern deutlich erscheint, allerdings meistens noch umgeben von einer körnigen Masse. In dem hellen Theile der Zelle sieht man kleine isolirte Körnchen, welche sehr lebhafte Molekularbewegung erkennen lassen. Schon häufig nach Wassereinwirkung, häufiger nach Zusatz von Essigsäure erscheinen in den farblosen Blutzellen mehrere, meist drei, kleine, kleeblattförmig gestellte Kerne ohne Kernkörperchen (polynucleäre Zellen). Dass diese Eigenthümlichkeit nicht durch die Essigsäure erzeugt ist, ergibt sich daraus, das dieselben auch an getrockneten und mit Kernfärbemitteln behandelten Blutkörperchen regelmässig bei der Hauptmasse derselben hervortritt. Die Minderzahl ist kleiner und hat nur einen plumpen rundlichen Kern. Ehrlich sieht in diesen mononucleären Formen die Vorstufen der polynucleären, zu welchen sie sich wesentlich im Blute umbilden.

Eine sehr wichtige Eigenschaft haben die farblosen Blutzellen, insbesondere die polynucleären mit den Lymphzellen gemeinsam, nämlich Bewegungsfähigkeit (Fig. 52 f—f″), welche sich nicht bloss in Gestalts-, sondern auch in Ortsveränderung kundgibt. Während die Zellen in der Ruhe oder nach dem Absterben eine nahezu kugelige Gestalt besitzen, ist dieselbe bei der Bewegung ganz un-

regelmässig, mit Zacken und Buckeln versehen, die bald grösser und weiter vorgestreckt, bald kleiner und zurückgezogen werden, je nachdem die Zelle nach der einen oder nach der anderen Seite sich weiter bewegt. — Man hat die farblosen Zellen des Blutes und der Lymphe mit anderen ähnlich aussehenden und mit ähnlichen Eigenschaften ausgerüsteten, zu denen z. B. auch die Wander-

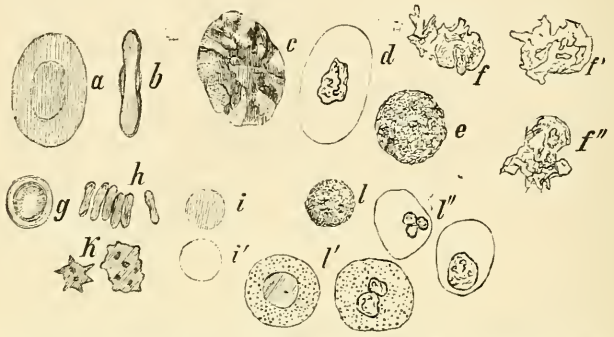

Fig. 52. Blut: a.—f'' vom Frosch, a. rothes Blutkörperchen von der Fläche, b. von der Seite c. dasselbe geschrumpft, d. nach Essigsäureeinwirkung; e. ruhendes farbloses Körperchen in Serum, f, f', f'' verschiedene aufeinanderfolgende Gestaltveränderungen eines solchen; g—l'' vom Menschen, g. rothes Körperchen von der Fläche, h. von der Seite, Geldrollenform, i. nach Wasser-, i' nach Essigsäureeinwirkung, k. zwei geschrumpfte, l. ruhendes farbloses Körperchen in Serum, l' zwei farblose K. nach Wasser-, l'' solche nach Essigsäureeinwirkung. $^{340}/_{1}$.

zellen des Bindegewebes, die Knochenmarkzellen und andere gehören, unter dem gemeinsamen Namen der lymphoiden Zellen, Leukocyten, zusammengefasst, den man auch immerhin gebrauchen mag, wenn man sich nur stets bewusst bleibt, dass zwischen den einzelnen Gliedern dieser Gruppen doch sehr bedeutende morphologische Unterschiede vorhanden sind. Wie gross dieser Unterschied ist, das haben erst die neueren vervollkommneten Tinctionsmethoden so recht ergeben, indem es insbesondere Ehrlich gelang, in dem Leibe von Leukocyten eine ganze Reihe verschiedenartiger Körnungen (Granulationen) nachzuweisen, welche hauptsächlich durch ihr verschiedenes Verhalten gegen die früher (S. 56) erwähnten drei Hauptgruppen von Anilinfarben ausgezeichnet sind. Zellen mit basophilen (d. h. in basischen Farbstoffen sich färbenden) Körnern (Mastzellengranulationen) kommen normal beim Menschen nicht, wohl aber bei Thieren (z. B. Frosch) vor, acidophile (eosinophile) Körner kommen nur wenigen Blutkörperchen zu, dagegen enthalten die polynucleären dichtstehende, sehr feine Körnchen, welche sich in neutralen Farbstoffen färben (neutrophile Granulationen). Für die

Pathologie des Blutes ist die Unterscheidung der verschiedenen Formen von Wichtigkeit.

Die gefärbten Körperchen des Blutes (Fig. 52 a—d, g—i') zeigen in den verschiedenen Klassen des Wirbelthierreiches sowohl Unterschiede in der Grösse (menschliche haben 7—7,5 μ Durchmesser) und Gestalt, als auch einen bedeutenden Unterschied in ihrer Zusammensetzung, indem diejenigen der Säugethiere keine mittelst der gewöhnlichen Reagentien nachweisbaren Kerne besitzen, während solche allen übrigen Klassen zukommen. Dies bedingt einen wesentlichen Unterschied in der Stellung dieser Elemente, denn während es von den letztgenannten nicht zweifelhaft sein kann, dass sie den Rang von echten Zellen beanspruchen, entsprechen die ersteren nicht allen an solche zu stellenden Forderungen und können deshalb auch nicht mehr als echte Zellen angesehen werden. Nun wird freilich von Böttcher u. A. behauptet, dass auch den Säugethierblutkörperchen ein zwar nicht durch die gewöhnlichen Reagentien, aber doch auf andere Art darstellbarer kleiner blasser Kern zukomme, allein diese Angabe hat bis jetzt keine Bestätigung gefunden. Aber auch wenn man von dieser Angabe absieht, würde man doch auch die farbigen Körperchen der Säugethiere den zelligen Gebilden, wenn auch nur als umgewandelte Zellen, zuzählen müssen, da es in dem Leben dieser Gebilde ein Stadium gibt, wo sie ganz deutliche, selbst ohne Anwendung irgendwelcher Reagentien erkennbare Kerne besitzen. Am leichtesten kann man diese Stadien bei Embryonen finden, aber auch noch bei Erwachsenen kommen diese Jugendformen (Hämatoblasten) nach den leicht zu bestätigenden Angaben von Neumann in dem rothen Knochenmarke vor, worauf ich ja auch früher schon aufmerksam gemacht habe.

Wie in Bezug auf den Kerngehalt, so differiren die Körperchen auch in Bezug auf ihre Gestalt. Zwar haben alle eine platte Gestalt, aber die kernhaltigen sind mit wenigen Ausnahmen von der Fläche gesehen länglich oval, von der Seite spindelförmig mit vortretender Kernstelle (Fig. 52 a, b), während hingegen die kernlosen (mit Ausnahme der elliptischen des Lamas und Kameels) von der Fläche gesehen rund erscheinen und bei seitlicher Ansicht ein biscuitähnliches Aussehen darbieten (Fig. 52 g, h), woraus hervorgeht, dass sie Scheiben sind mit je einer napfförmigen Vertiefung an den Breitseiten (biconcave Scheiben). Mit dieser Ge-

stalt hängt als ein rein optisches Phänomen das für Anfänger verführerische Aussehen der Körperchen bei der Flächenansicht zusammen, wobei nämlich in der Mitte, entsprechend der napfförmigen Vertiefung ein bei verschiedener Einstellung bald heller, bald dunkler als der Rand erscheinender Fleck hervortritt, der leicht besonders im letzteren Falle für den Ausdruck eines Kernes angesehen werden könnte.

Diese Normalgestalt der farbigen Blutkörperchen der Säugethiere erleidet sehr rasch eigenthümliche Veränderungen, wenn die Körperchen in wenig Flüssigkeit der Luft ausgesetzt werden oder wenn man sie in einer stärkeren Salzlösung, wozu schon die 1 proc. gerechnet werden muss, suspendirt. Sie verlieren dann ihre Scheibenform und ihre glatten Contouren, erhalten anfänglich kleinere, dann immer grössere und zahlreichere Zacken und Spitzen, bis sie schliesslich die grösste Aehnlichkeit mit Stechäpfeln besitzen (Stechapfelform, Fig. 52 k). Dass diese ganze Gestaltsveränderung ein einfaches Schrumpfungsphänomen ist, geht daraus hervor, dass sie beim Einbringen ganz frischen Blutes in hinreichend dünne ($^1/_2$ bis $^3/_4$ proc.) Kochsalzlösung nicht eintritt und auch, wenn sie vorhanden ist, wieder verschwindet, sobald man eine hinreichende Menge von Wasser der Flüssigkeit, in welcher die zackigen Körperchen enthalten sind, zusetzt. Eine andere Eigenthümlichkeit, welche aber nur den biconcaven Körperchen zukommt, ist die, dass sie sich bei ruhigem Stehen mit ihren Breitseiten zu längeren oder kürzeren Reihen aneinanderlagern, welche ganz das Aussehen darbieten, wie eine Rolle von Geldstücken (Geldrollenform, Fig. 52 h).

Was nun die Zusammensetzung des Leibes der gefärbten Blutkörperchen betrifft, so kann man sich leicht davon überzeugen, dass der Farbstoff (Hämoglobin), welcher übrigens bei den isolirten Körperchen nicht roth, sondern grünlich gelb aussieht und der eine charakterische Reaction mit Eosin gibt, indem schon kleinste Spuren desselben sich durch eine orange-rosa Färbung anzeigen, nicht fest mit der übrigen Substanz des Körperchen verbunden ist, sondern durch viele Mittel, sogar durch längere Einwirkung der Blutflüssigkeit selbst von derselben getrennt werden kann. In dem zurückbleibenden Theile, dem sog. Stroma sind bei niederen Wirbelthieren noch Reste körnigen Protoplasmas nachgewiesen worden, welche gewöhnlich um den Kern herum gelagert sind, welche aber bei den höheren Thieren fehlen. Sehr viel ist

darüber gestritten worden, ob den farbigen Körperchen eine Membran zukomme oder nicht, und es wurden mancherlei Gründe für und wider vorgebracht; jetzt darf man wohl als feststehend annehmen, dass eine Membran in dem Sinne eines von dem übrigen Zellenleib trennbaren Gebildes nicht existirt, wobei aber nicht ausgeschlossen ist, dass hier, wie bei so vielen Zellen, der äusserste Theil des Leibes häufig, vielleicht unter der Einwirkung der umgebenden Flüssigkeit, etwas härter und resistenter ist, als die inneren Abschnitte.

Ueber das Verhalten der farbigen Blutkörperchen gegen Reagentien ist anzuführen, dass gerade sie ein gutes Beispiel davon geben, wie wenig im allgemeinen das Wasser als ein indifferentes Mittel anzusehen ist, da es den Körperchen ihren Farbstoff sehr rasch entzieht und zu gleicher Zeit bedeutende Veränderungen der Gestalt bewirkt. Die Körperchen quellen nämlich in Wasser auf und verwandeln sich dadurch aus Scheiben in Kugeln (Fig. 52 i). An den kernhaltigen Körperchen treten hierbei die Kerne deutlich hervor, doch schlüpfen sie, offenbar in Folge des starken Aufquellens, häufig aus den Zellen heraus, die dann anscheinend kernlos sind. — Auch die Essigsäure entzieht den Farbstoff sehr rasch und ruft ähnliche Gestaltsveränderungen hervor, lässt aber die Kerne stets im Innern der Zellen deutlich hervortreten (Fig. 52 d). Während die Wirkung der Essigsäure bei allen Concentrationsgraden im wesentlichen dieselbe bleibt, verhalten sich dagegen die Alkalilaugen je nach ihrem Concentrationsgrade sehr verschieden. Stärkere Laugen erhalten die Körperchen, wenn auch ihre Gestalt wesentlich verändert wird, und bringen die Kerne sehr deutlich zum Vorschein, concentrirte Lauge ist sogar im Stande, aus eingetrocknetem Blute die Körperchen wieder herzustellen; verdünnte Laugen dagegen bringen die Körperchen zum Aufquellen, etwa 1procentige sogar so sehr, dass sie mit einem plötzlichen Ruck verschwinden und nur eine gleichmässig gelblich gefärbte Flüssigkeit übrig lassen.

Eine sehr wichtige Eigenschaft des Blutfarbstoffes ist seine Fähigkeit zu krystallisiren. Die Blutkrystalle (Hämoglobinkrystalle, Fig. 53 a) haben bei verschiedenen Thieren eine verschiedene Gestalt und sind bei einigen leichter, bei anderen schwieriger zu erhalten. Ihre Gestalt ist beim Menschen und vielen Säugethieren hauptsächlich eine prismatische, ihre Farbe meistens

hellroth. Sie bilden sich am besten bei Einwirkung des Lichtes nach Behandlung des Blutes mit verschiedenen, den Farbstoff lösenden Flüssigkeiten (z. B. Chloroform), nach Gefrieren und Wiederaufthauenlassen, nach Einwirkung eines elektrischen Stromes etc. Eine sehr gute Methode ist die von Wedl angegebene: Behandlung des mit Wasser verdünnten Blutes mit conc. Pyrogallussäure und die v. Stein'sche: Behandlung des eintrocknenden Blutes mit Canadabalsam.

Von praktischer, besonders forensischer Wichtigkeit waren früher wenigstens, vor Erfindung der Spectralanalyse, die Krystalle, welche eine Verbindung des Blutfarbstoffs mit Salzsäure (salzsaures Hämatin) gibt. Diese Hämin- oder Teichmann'schen Krystalle (Fig. 53 b) bilden braun gefärbte, scharfwinklige, rhombische Tafeln

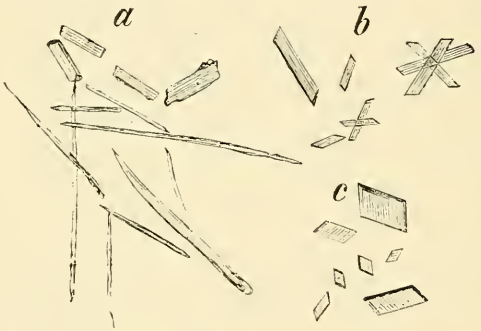

Fig. 53. Krystalle des Blutfarbstoffes vom Menschen. a. Hämoglobinkrystalle. b. Häminkrystalle. c. Hämatoidinkrystalle aus dem Ovarium. $\frac{300}{1}$.

oder Säulchen, welche sich häufig zu zweien in Form eines Andreaskreuzes, oder zu mehreren in Sternform übereinanderlagern. Die Wichtigkeit dieser Krystalle beruht darin, dass man sie nicht nur aus frischem Blute, sondern auch aus gefaultem, eingetrocknetem, selbst aus Jahre altem und mit Wasser behandeltem Blute darstellen kann. Die Darstellung geschieht in der Art, dass man das Blut mit Eisessig unter Gegenwart von Chloralkalien, die man unter Umständen in Gestalt von Kochsalz zufügen muss, kocht und dann die Flüssigkeit verdampfen lässt. Grosse Aehnlichkeit in der Gestalt haben mit den Häminkrystallen auch jene Krystalle, welche in alten Blutgerinnseln aus einer Modification des Blutfarbstoffes sich bilden, die sog. Hämatoidinkrystalle (Fig. 53 c). Auch sie stellen rhombische Tafeln und Säulen dar, haben aber eine sehr

charakteristische orange- oder rubinrothe Farbe. In ihrer äusseren Erscheinung und nach den neueren Untersuchungen auch in ihrer inneren Zusammensetzung sind sie mit den Bilirubinkrystallen der Galle identisch.

Die Frage nach der Entstehung der rothen Blutkörperchen, besonders während des extrauterinen Lebens, ist in den letzten Jahren vielfach Gegenstand eifriger Untersuchungen gewesen. Schon bei der Besprechung des Knochenmarkes habe ich mich als Anhänger derjenigen Lehre bekannt, nach welcher die gefärbten Körperchen aus farblosen Zellen sich besonders im rothen Knochenmark (aber auch in der Milz) hervorbilden. Ich muss indess hier noch erwähnen, dass besonders französische Forscher (Hayem, Pouchet) die Ansicht vertreten, dass die Bildung im circulirenden Blute aus kleinsten, von farblosen Zellen gebildeten Körperchen (Hämatoblasten) vor sich gehe, welche offenbar mit den vorher erwähnten Bizzozero'schen Blutplättchen identisch sind, da ihnen Hayem in gleicher Weise Beziehungen zur Blutgerinnung zuschreibt. Mit der Neubildung von rothen Körperchen haben sie gewiss nichts zu thun, vielleicht aber mit dem Zerfall derselben. Die Annahme einer Hervorbildung rother Blutkörperchen aus farblosen wird nicht hinfällig durch den von Bizzozero gelieferten Nachweis indirecter Kerntheilungen an den kernhaltigen rothen Körperchen, da ja beide Bildungsarten neben einander vorkommen können und die erstere jedenfalls die primäre embryonale ist. Aber immerhin ergibt sich daraus, dass jedenfalls nicht jede einzelne kernhaltige rothe Zelle früher farblos war. Löwit hat neuerdings behauptet, dass die rothen Körperchen zwar nicht aus den gewöhnlichen Leukocyten, aber aus einer besonderen Art farbloser Zellen sich entwickelten.

Wenn auch die Intercellularsubstanz des flüssigen Blutes nicht Gegenstand mikroskopischer Untersuchung ist, so tritt doch bekanntlich, wenn das Blut aus dem Körper entfernt oder innerhalb desselben ausser Circulation gesetzt wird, eine Gerinnung ein, welche mit der Abscheidung eines festen Körpers, des Fibrins, aus der Intercellularsubstanz verbunden ist. Dieses Fibrin (Fig. 54) besteht, wenn auch nicht sofort bei seiner Bildung, wo es mehr gallertig homogen erscheint, so doch sehr bald, wie schon der Name sagt, aus Fibern, Fasern, welche anfänglich sehr fein sind und ein Flechtwerk bilden, welches in seinen Maschen die Lymph- oder Blutkörperchen umschliesst. Später zieht sich das Fibrin

sehr stark zusammen, wodurch die Körperchen mehr oder weniger ausgetrieben werden, es verengen sich die Maschen, die Fasern werden gröber und es kann schliesslich schwer sein, aus der derben nur etwas streifig erscheinenden Masse überhaupt noch Fasern dar-

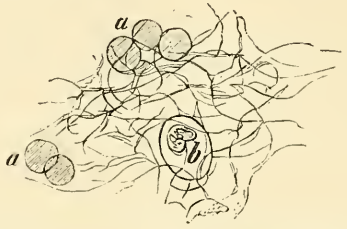

Fig. 54. Fibringerinnsel. Aus dem Herzen einer menschlichen Leiche, in Wasser. a. Entfärbte rothe, b. aufgequollenes farbloses Blutkörperchen. $^{300}/_{1}$.

zustellen. Wenn es noch älter wird, zerfällt das Fibrin körnig und kann dann wieder resorbirt werden. Gegen Wasser verhalten sich die Fibrinfasern im Ganzen indifferent, dagegen quellen sie, ähnlich den leimgebenden Bindegewebsfasern, in Essigsäure auf, so dass jede Spur einer Faserung verschwinden kann. Nach kurzer Einwirkung tritt dieselbe, wenn man die Säure mit Natron- oder Kalilauge neutralisirt, wieder hervor, verschwindet aber in verdünnten Alkalien bald gänzlich.

Präparate.

1. Froschblut (Fig. 52 a—f″). a) in Lymphe, Serum, Humor aqueus oder auch dünner Kochsalzlösung ($^{1}/_{2}$—$^{3}/_{4}$ pCt.). Um die Seitenansichten der Körperchen zu bekommen, hält man ein Stückchen Fliesspapier für einen Moment an die eine Seite des Deckgläschens oder man tupft mit der Präparirnadel leicht auf dasselbe. Die Gestaltsveränderungen der viel kleineren farblosen Körperchen lassen sich in diesen Präparaten schon ganz gut beobachten, wenn man nur die Vorsicht gebraucht, das Deckgläschen mit einer kleinen Oelschicht oder einem Wachsrand zu umziehen, um das Verdunsten der Flüssigkeit zu verhindern. Auch ist es gut, zwischen Deckgläschen und Objectträger einen dünnen Körper, ein Haar, oder ein Stückchen von einem dünnen Deckgläschen, oder feines Seidenpapier einzuschieben, weil leicht durch den Druck des Deckgläschens auf die Zellen Gestaltsveränderungen vorgetäuscht werden könnten. Da durch die Zubereitung des Präparates selbst die Zellen offenbar etwas alterirt werden, muss man dasselbe erst eine Zeit lang in Ruhe liegen lassen, um mit Sicherheit die Veränderungen an den farblosen Elementen erwarten zu dürfen.

Eine vollkommenere Methode zu einer längerdauernden Untersuchung dieser und ähnlicher Präparate beruht auf der Herstellung eines geschlossenen Raumes um das Präparat herum, der mit Wasserdämpfen gefüllt ist und da-

durch jede Verdunstung des Präparates verhindert. Freilich wird dadurch bewirkt, dass die Flüssigkeit des Präparates durch Absorption von Wasserdampf sich verdünnt, aber das ist gerade für die Untersuchung der Bewegungserscheinungen an Zellen nicht ungünstig, weil, wie Thoma gezeigt hat, diese Bewegungen in dünneren Lösungen lebhafter vor sich gehen als in concentrirteren. Sehr einfach ist die Herstellung der nach ihrem Erfinder benannten v. Recklinghausen'schen feuchten Kammer. Man schneidet an einem gewöhnlichen Lampencylinder die lange Röhre etwa 2 Ctm. oberhalb des Knies rundum ab und hat dann in dem unteren Theile die Kammer, welche nur noch einerseits mit dem Präparate, andererseits mit dem Tubus in luftdichte Verbindung gesetzt werden muss. An letzterer Stelle, wo die Verbindung der nothwendigen Verschiebungen des Tubus wegen etwas Beweglichkeit besitzen muss, erreicht man seinen Zweck am besten durch einen Gummifinger, dessen Kuppe man abgeschnitten hat und welcher mit dem einen Ende über den engeren Theil der Glaskammer, mit dem anderen über den Tubus oder, was vorzuziehen ist, über seine Hülse gezogen wird. Der Verschluss am Präparate wird mittelst feuchten Fliesspapiers hergestellt, welches den ganzen Objectträger mit Ausnahme der Stelle, wo das Object liegt, bedeckt und nicht bloss den Verschluss zwischen Objectträger und Glaskammer bewirkt, sondern auch fortwährend Wasserdampf in den Kammerraum abgibt. Weil die untere Oeffnung der Kammer breiter ist als die gewöhnlichen Objectträger, so muss man zu diesen Untersuchungen 2—3 mal so breite Objectträger als gewöhnlich verwenden, auf welche man noch, um jede Möglichkeit einer Berührung des feuchten Fliesspapiers mit dem Objecte auszuschliessen, eine entsprechend grosse dünne Glasplatte als eigentlichen Objectträger mit Canadabalsam aufkitten kann. Wenn man tagelang dasselbe Präparat beobachten will oder längere Zeit dasselbe verlassen muss, thut man gut, das den unteren Objectträger bedeckende Fliesspapier an einer Seite über denselben überstehen zu lassen, diesen Theil in Streifen zu schneiden und in ein Gefäss mit Wasser eintauchen zu lassen, damit das Papier immer feucht bleibt.

b) Einem mit Kochsalz zubereiteten Präparate, in welchem man oft den zackigen Gestalten der menschlichen Blutkörperchen ähnliche Formen sieht (Fig. 52 c.), lässt man, ohne Anwendung von Fliesspapier, von der einen Seite her einen Tropfen Wasser zufliessen und wird alsbald, wenn man die entsprechende Seite des Objectes durchmustert, die fortschreitende Einwirkung des Wassers beobachten können. Die farbigen Körperchen werden erst kugelig, dann verlieren sie ihren Farbstoff. Die Kerne sind, wenn sie nicht ausgetreten sind, deutlich zu sehen. Farblose Zellen gequollen, mit Molekularbewegung der Körnchen; ihre Kerne ebenfalls deutlich.

c) Ein ebensolches Präparat, dem man verdünnte Essigsäure zufliessen lässt. Geringe Gestaltsveränderung der farbigen Zellen, aber schnellere Entfärbung, sehr deutlich hervortretende, etwas geschrumpfte und dadurch mit zackiger Begrenzung versehene Kerne (Fig. 52 d). Je stärker die Einwirkung, desto schwieriger der feine, die Grenze des Zellenleibes andeutende dunkele Strich zu sehen. Farblose Zellen aufgehellt, Kerne geschrumpft und deutlich.

d) Gleiches Präparat; Zusatz eines ganz kleinen Tröpfchens von Alkalilauge in geringerer Verdünnung; geringes Aufquellen der Zellen und Kerne;

keine Entfärbung; deutliches Hervortreten der gequollenen Kerne. Darauf lässt man einen grossen Tropfen destillirten Wassers zufliessen; Wirkung der sehr verdünnten Lauge: gänzliches Verschwinden der Zellen und Kerne mit einem plötzlichen Ruck.

e) Ein Blutstropfen wird zwischen 2 Deckgläschen zerdrückt, die durch Trennung der Gläschen gewonnenen zwei Präparate werden an der Luft getrocknet. Man lässt dann die Deckgläschen mit der Präparatenseite nach unten auf einer wässerigen Eosinlösung schwimmen, wäscht nach $^1/_4$—$^1/_2$ Stunde in absolutem Alkohol aus und untersucht direct in Oel oder in Oel und Balsam. Rothe Blutkörperchen kupferigroth, Körner der eosinophilen Leukocyten intensiv dunkelroth, die anderen Leukocyten blassrosa.

f) Gleiches Präparat. Man lässt auf wässeriger Methylgrünlösung schwimmen, wäscht in Wasser aus, trocknet wieder und legt in Balsam ein. Kerne der rothen und farblosen Zellen grün. Leib der rothen Körperchen hellviolett angehaucht, Körner der runden Mastzellen dunkelviolett.

g) Gleiches Präparat; Erwärmung auf 120° C. oder mehrmaliges Durchziehen des Präparates durch eine Spiritusflamme. Färbung mit Anilinölwasser-Gentiana (in kalter Lösung 12—24 Stunden), Auswaschen in salzsaurem Alkohol, bis alle Farbe verschwunden ist, Abspülen in Wasser, Färben mit Lithioncarmin (dies dauert längere Zeit), nochmals kurzes Auswaschen in salzsaurem Alkohol, Entwässern in absolutem Alkohol, Oel, Balsam: Mastzellenkörner dunkelblauviolett, alle Kerne roth, farbige Blutkörperchen gelbbräunlich.

2. Menschliches Blut (Fig. 52 g—l″). Frisch in hinreichender Menge durch einen Nadelstich in die Spitze eines Fingers, dessen Blut man gestaut hat, zu erhalten.

a) Ohne Zusatz oder mit Serum, Humor aqueus oder mit $^1/_2$procent. Kochsalzlösung. Napfform der farbigen Körperchen, nur hie und da beginnende Zackenbildung; Seitenansicht in der Nähe von Fremdkörpern (Haaren, Fäden etc.), die unter das Deckgläschen gelegt wurden, oder bei Erzeugung eines Stromes durch Fliesspapier oder durch Auftupfen; Geldrollenform bei ruhigem Stehen. Die Bewegungen der farblosen Blutkörperchen des Menschen resp. der warmblütigen (homoiothermen) Thiere kann man nur gut sehen, wenn man nicht nur die Präparate vor Verdunstung schützt, sondern sie auch constant auf Körpertemperatur erhält. Man muss deshalb ausser der feuchten Kammer auch noch einen heizbaren Objecttisch anwenden, wie er z. B. von Max Schultze construirt worden ist. Es ist das eine metallene, in der Mitte für den Durchtritt des Lichtes durchbohrte Objecttischplatte, von welcher seitlich zwei metallene Arme, welche durch untergeschobene Spirituslampen beliebig stark erwärmt werden können, im rechten Winkel nach vorn gehen und welche mit einem Thermometer in Verbindung gesetzt ist, welches die Temperatur des Objectes ziemlich genau anzeigt.

b) Gleiches Präparat in einen kleinen Tropfen 1—2procent. Kochsalzlösung: Stechapfelform (Fig. 52 k) der farbigen Körperchen; nachher Verdünnung mit Wasser, wodurch die Zacken verschwinden und die Körperchen, wenn die Verdünnung einen hinreichenden Grad erreicht hat, kugelig werden

und ihrem Farbstoff verlieren (Fig. 52 i.); keine Kerne sichtbar. Quellung der farblosen Zellen, Kerne sichtbar (Fig. 52 l').

c) Gleiches Präparat; Zusatz von Essigsäure. Entfärbung und Quellung der farbigen Körperchen, welche noch schwerer sichtbar werden wie im Wasser, keine Kerne (Fig. 52 i'), farblose aufgehellt, der einfache oder mehrfache Kern deutlich (Fig. 52 l''). Sowohl bei diesem wie bei dem vorigen Präparate ist zu beachten, dass einzelne Körperchen ihren Farbstoff trotz Wasser oder Essigsäure zurückhalten, Warum sie das thun. ist nicht klar, vielleicht sind es die ältesten Körperchen, deren Farbstoff bereits eine Umwandlung erfahren hat.

d) Gleiches Präparat mit Alkalilauge von verschiedener Concentration. Wirkung wie beim Frosch, nur auch hier keine Kerne sichtbar.

e) Erhitztes Deckglastrockenpräparat; Färbung mit wässerigem Methylenblau. Abspülen in abs. Alkohol; Oel, Balsam. Uni- und multinucleäre Leukocyten. Färbung mit Eosin-Haematoxylin oder erst mit Haematoxylin, dann mit Eosin (1 pCt.), Abspülen in Wasser, Einlegen in Glycerin oder nach gewöhnlicher Methode in Balsam. Rothe Körperchen durch Eosin, farblose durch Haematoxylin gefärbt. Geeignet, um die relative Zahl der beiden Körperchenarten festzustellen.

f) Gleiches Präparat. Färbung in neutraler Anilinfarbe, welche man nach Ehrlich folgendermassen bereitet: Zu 5 Vol. gesättigter Säurefuchsinlösung setzt man unter Umschütteln 1 Vol. einer starken Methylenblau- oder Methylgrünlösung und dann noch 5 Vol. Aq. dest.; man lässt einige Tage stehen und filtrirt. Die rothen Blutkörperchen erscheinen intensiv roth, die meisten Leukocyten mit dichter, feiner, violetter Körnung neben dem Kerne.

3. Bizzozero's Blutplättchen kann man im eigenen Blut untersuchen, indem man auf einen Finger einen frisch filtrirten Tropfen mit Methylviolett gefärbter $^3/_4$proc. Kochsalzlösung (1 : 5000) bringt, mit einer ganz reinen Nadel durch den Tropfen hindurch den Finger ansticht und dann durch Zusammendrücken des Fingers ein Tröpfchen Blut hervorquellen lässt, welches man nun mit der Kochsalzlösung gehörig durchmischt und mit derselben direct unter das Mikroskop bringt. Die Plättchen selbst färben sich wenig, die Leukocyten dagegen intensiv. Die schönsten Plättchen erhält man vom Meerschweinchen, an dessen Ohr man ähnlich, wie eben angegeben, verfährt. Als Zusatzflüssigkeit wird auch folgende empfohlen: Aq. dest. 200, Kochsalz 1, Soda 5, Sublimat 0,5.

4. Fibringerinnsel (Fig. 53), in Wasser sehr fein zerzupft. Da diese Gerinnsel in der Regel farblose Blutkörperchen einschliessen, so hat man in der Flüssigkeit dieses Präparates gute Gelegenheit, das Aufquellen derselben und das Tanzen der feinen Körnchen in dem hellen Theile als Folge der Wassereinwirkung zu studiren. Hierbei kann man mit Vortheil auch starke Oculare verwenden. — An den Rändern der zerzupften Stücke die verschlungenen Fibrinfasern, welche oft noch Körperchen umschliessen. Nach Zusatz von Essigsäure Verschwinden der Faserung. Wiederherstellung derselben durch Zusatz von Alkalilauge, in welcher sie, wenn diese hinreichend verdünnt ist, abermals verschwindet. — Lässt man ein dünnes Fibrinflöckchen am

Deckglas antrocknen und färbt dann in Pikrolithioncarmin, so nimmt das Fibrin eine gelbliche Farbe an; die Leukocytenkerne werden roth.

5. Kernhaltige gefärbte Säugethierblutkörperchen (Fig. 46d.) von Embryonen oder aus dem Knochenmarke. Am sichersten findet man sie hier in den Rippen, auch in dem stets rothen Mark der Kaninchenröhrenknochen. Man gewinnt den Marksaft, welcher die Zellen enthält, am einfachsten dadurch, dass man ein Stück Rippe von einem grösseren Thiere oder einen Kaninchenknochen so lange in einem Schraubstocke presst, bis der Saft an den Enden hervordringt. Vertheilung der Masse in Kochsalzlösung. Sehr schön auch erhitzte Deckglastrockenpräparate, welche man mit Methylgrün (s. Präp. 1 f.) oder Pikrolithioncarmin, Methylenblau, Eosinhaematoxylin gefärbt hat. Bei allen treten die grün, roth oder blau gefärbten Kerne in dem gelblichen Zellenleib schön hervor; letzterer ist bei Eosin-Haematoxylinfärbung röthlich gefärbt.

6. Rothe kernhaltige Blutkörperchen in Theilung untersucht man am besten in dem Milzsaft der geschwänzten Amphibien, man findet sie aber auch z. B. in dem Knochenmark der Frösche. Bizzozero empfiehlt Zerzupfen der frischen Milz resp. des frischen Knochenmarks in 0.35 procent. in Methylviolett gefärbter Kochsalzlösung und nachher Behandlung mit 0,5 proc. Essigsäure; Kernfiguren. — Löwit empfiehlt für lebendfrische Körperchen folgende Methode: Deckglastrockenpräparate kommen für 1—2 Stunden bei 110—115° (120—125° für Kaltblüter) in den Wärmeschrank, weitere 1—1½ Stunde in Flemming'sche Flüssigkeit und werden dann in Aq. ausgewaschen. In heissgesättigter wässeriger Gentianalösung lässt man die Präparate in der Wärme (es darf aber der Siedepunkt nicht erreicht werden) ½—1 Minute liegen, spült in Wasser gut ab und behandelt so lange mit absol. Alkohol, bis nur noch die Kerne gefärbt sind, was man unter dem Mikroskop controliren kann. Nun bringt man dieselben 10—60 Secunden in eine alkoholische Lösung von Aurantia, spült gut in Alkohol ab und bettet rasch, nach Aufhellen in Terpentin, in Nelkenöl ein. Statt Gentiana kann man auch Safranin benützen. Aurantia lässt die Körper der rothen Blutscheiben in fast natürlicher Farbe erscheinen.

7. Haemoglobinkrystalle (Fig. 52 a.). Ein Tröpfchen Blut, am besten aus den Milzvenen, wird einige Minuten auf dem Objectträger der Luft ausgesetzt, dann mit einem Tropfen destillirten Wassers vermischt, mit einem Deckgläschen zugedeckt und ruhig stehen gelassen. Nach einiger Zeit finden sich in den Randschichten des Präparates die Krystalle. Sehr reichlich und gross erscheinen dieselben nach Verlauf von 3—5 Stunden, wenn man an den Rand des Deckglases einen Tropfen conc. Lösung von Pyrogallussäure bringt. Mit dieser erhält man die Krystalle auch noch aus faulem und eingetrocknetem Blute (Wedl). — Eine andere Methode: Ein Tröpfchen Blut aus irgend einer Körperstelle (sehr geeignet ist Meerschweinchenblut) lässt man auf einem Objectträger an der Luft stehen, bis die Ränder eingetrocknet sind, umzieht dann das Tröpfchen mit nicht zu dünnem (natürlich flüssigem, also nicht mit Chloroform, Aether, Terpenthin verdünntem) Canadabalsam, deckt endlich mit einem Tröpfchen Balsam das ganze Blutströpfchen zu, wobei man Acht hat, das Blut aus dem Centrum möglichst nach der Peripherie zu drängen, und

lässt dann das Präparat ganz unbedeckt an der Luft stehen. Sehr bald bilden sich in der Mitte des Blutströpfchens grosse, schöne Hämoglobinkrystalle, welche man aufheben kann, indem man nach Verlauf mehrerer Tage mit einem durch Chloroform, Aether oder Terpentin befeuchteten Messer den Ueberschuss des Balsams über den Krystallen entfernt und dann ein Deckglas auflegt.

8. Haeminkrystalle (Fig. 52 b.). Ein kleines Stückchen eines trockenen blutigen Lappens wird auf einem Objectträger mit einem grossen Tropfen Eisessig und wenig Körnchen Kochsalz recht tüchtig verrieben, bis die Flüssigkeit eine deutliche bräunliche Färbung angenommen hat. Dann erwärmt man über einer Spiritusflamme, bis die Flüssigkeit soeben aufkocht, nimmt dann das Läppchen weg und untersucht nach der völligen Verdunstung der Flüssigkeit den braunen Rand, welcher sich um den Lappen herum gebildet hat, mit starker Vergrösserung. Die Krystalle können trocken oder in Glycerin conservirt werden. Ich erhielt die Krystalle noch einfacher, wenn ich Blut, Blutkrusten oder blutgetränktes Zeug durch Wasser auslaugte und die wässerige Lösung des Farbstoffes dann mit einem Tropfen einer conc. Lösung von Pyrogallussäure versetzte. Fast augenblicklich schieden sich dann, besonders an der unteren Fläche des Deckgläschens, schön ausgebildete Krystalle von Haemin aus.

9. Haematoidinkrystalle (Fig. 52 c.) sind am bequemsten aus den Resten der Corpora lutea von Menschen oder grösseren Thieren durch Zerzupfen zu erhalten.

Elftes Kapitel.

Das Muskelgewebe.

Die Muskeln zerfallen bekanntlich in Rücksicht auf ihre Function in solche, welche dem Einflusse des Willens entzogen sind (unwillkürliche M.) und in solche, welche demselben unterworfen sind (willkürliche M.). In morphologisch-histologischer Beziehung unterscheiden wir die glatte und die quergestreifte Muskulatur. Erstere ist zugleich die unwillkürliche, letztere die willkürliche mit Ausnahme der Herzmuskulatur, welche, obgleich dem Willen entzogen, doch querstreifig ist, aber freilich so viele Eigenthümlichkeiten darbietet, dass sie eine gesonderte Betrachtung erheischt.

a) Die glatte Muskulatur.

Wo das glatte Muskelgewebe im Körper in grösserer Menge zusammen vorkommt, erscheint es fast immer in Form von dickeren oder dünneren rundlichen Bälkchen. Diese liegen entweder isolirt, wie in der Haut, wo wir sie später als Arrectores pilorum kennen lernen werden, oder sie verbinden sich zu einem flächenhaft ausgebreiteten Netzwerk, wie in der Harnblasenwand (Fig. 55 B.), oder sie verflechten sich nach verschiedenen Richtungen und bilden, mit Bindegewebe untermischt, dickere compacte Gewebsmassen wie am Uterus (Fig. 56 B.). Selbst da, wo die Muskulatur in Form von anscheinend gleichmässig zusammengesetzten Häuten erscheint,

Fig. 55. Glatte Muskulatur. A. Isolirte Muskelzellen, a. aus dem Kaninchendarm durch dünne Essigsäure, die übrigen aus dem Menschenmagen durch 33 proc. Kalilauge isolirt. $^{300}/_{1}$. B. Muskelbündel der Froschharnblase, mit Hämatoxylin. $^{300}/_{1}$. C. Querschnitt der Muskelzellen des Katzendarms, mit Hämatoxylin; der Schnitt hat eine Anzahl Kerne getroffen. $^{580}/_{1}$.

wie im Magen, Darm u. s. w., bestehen auch diese aus einzelnen durch bindegewebige Septa von einander getrennten Bälkchen (Fig. 56 A.), welche nur regelmässig in einer Ebene nebeneinander gelagert sind. Die Bälkchen bilden aber noch nicht die letzten

Elemente der glatten Muskulatur, sondern sind selbst wieder aus kleineren Elementen zusammengesetzt. Diese feinsten Elemente (Fig. 55 A.) sind dünne Zellen von verschiedener Länge (50—250 μ), aber immer spindelförmiger Gestalt, mit meistens ganz homogenem Zellenleib und einem sehr charakteristischen schmalen, langen, stäbchenförmigen Kern nebst Kernkörperchen. Sie theilen mit den quergestreiften Muskelfasern die Eigenschaft der Contractilität, (daher auch contractile Faserzellen genannt), entbehren aber der charakteristischen Querstreifung, weshalb sie als glatte Muskelzellen bezeichnet werden. Freilich ist dies Aussehen noch nicht der Beweis, dass nicht doch noch feinere Structurverhältnisse vorhanden sind; durch Einwirkung gewisser Reagentien (9—10% NaCl, KaCl, N_2SO_4 etc.) kann an vielen glatten Muskelzellen eine Längsstreifung hervorgerufen werden, welche wohl als der Ausdruck einer Zusammensetzung aus Fibrillen angesehen werden muss.

Die Zusammensetzung der vorher erwähnten Muskelbälkchen aus solchen Zellen kann aus der an denselben deutlich hervortretenden Längsstreifung und aus den in bestimmten Entfernungen sich zeigenden stäbchenförmigen Kernen wohl geschlossen werden, allein der positive Nachweis ist erst durch Isolation der Muskelzellen zu erbringen. Zerzupfen frischen Muskelgewebes führt kaum zum Ziele, da man fast nur Bruchstücke erhält; dagegen gibt es eine Anzahl von Reagentien, welche die die Zellen verbindende Kittsubstanz auflösen und dadurch den Zusammenhang der Zellen lockern. Solche Mittel sind z. B. die 20procent. Salpetersäure, welche etwa drei Tage lang einwirken muss, die verdünnte Essigsäure, welche schon nach 24 Stunden das Gewebe gelockert hat, und die 30 bis 35procent. Kalilauge, welche deshalb sehr bequem ist, weil sie schon in 15—20 Minuten ihre Wirkung hinreichend entfaltet. Dass eine Art von Kittsubstanz zwischen den Zellen vorhanden ist, lässt sich auch durch Argent. nitr. nachweisen, welches in ähnlicher Weise wie bei den Endothelien schwarze Striche zwischen den Zellen hervortreten lässt. Sämmtliche Zellen eines Bälkchens liegen parallel neben einander und zwar so, dass zwischen die auseinanderweichenden Enden zweier sich in der Mitte berührenden Zellen, das Ende einer anderen Zelle eingefügt ist. Dieses Verhältniss ist besonders wichtig für das Verständniss der Bilder, welche Querschnitte durch die Muskelbündel gewähren (Fig. 55 C.). Da die Zellen nicht in gleicher Höhe nebeneinander, sondern die Spitze

der einen mit den mittleren Abschnitten einer anderen zusammenfällt etc., so kann auch der Schnitt nicht von allen Zellen gleiche Durchschnittsbilder geben, sondern diese werden, wie Fig. 55 C. zeigt, ganz verschieden sein, je nachdem die Zelle in der Nähe ihres Endes, oder in der Nähe des Kernes oder an der Kernstelle selbst getroffen worden ist. Im ersteren Falle erhält man eine kleine kernlose, rundlich-eckige Durchschnittsfläche des Zellenleibes, im zweiten eine ebensolche, aber grössere Fläche und im dritten endlich ausser dem Durchschnitt durch den Zellenleib auch einen solchen durch den Kern. Letzteres Bild hat einige Aehnlichkeit mit demjenigen einer kernhaltigen Rundzelle; die anderen Bilder schützen aber vor einer Verwechselung des Durchschnittes eines glatten Muskelbündels mit einem Haufen von Rundzellen, abgesehen davon, dass die Muskelzellen sich stets gegenseitig etwas abgeplattet haben und ihre Durchschnittcontouren deshalb niemals ganz rund, sondern eckig erscheinen.

Die Blutgefässe, welche sich in den grösseren Anhäufungen glatter Muskulatur, z. B. in der Muscularis des Darmes in reichlicher Menge vorfinden, sind so angeordnet, dass sie längliche Maschen bilden, deren Längsdurchmesser in der Richtung der Muskelzellen verläuft.

Präparate.

1. Isolirte glatte Muskelzellen (Fig. 55 A.). a. Kleine Stückchen irgend einer Muskelhaut, z. B. des Magens werden frisch in 30—35 proc. Kalilauge für 15—20 Minuten eingelegt, dann in einem Tropfen derselben zerzupft und untersucht. Man sieht theils ganz isolirte Muskelzellen, theils noch aus ihnen gebildete Bündel, in welchen aber der Zusammenhang der einzelnen Zellen bereits so sehr gelockert ist, dass man jede einzelne erkennen kann. Die Gestalt der Zellen ist insofern oft verändert, als sie mehr oder weniger varicös erscheinen; die Kerne sind an vollständigen Zellen deutlich sichtbar, es schwimmen aber in der Flüssigkeit stets auch eine Anzahl kernloser Zellentrümmer umher. Setzt man nachträglich dem Präparate Wasser zu, so tritt die Wirkung verdünnter Kalilauge ein, welche hier nicht anders ist, wie beim Bindegewebe etc., d. h. es verschwindet alles bis auf die etwa vorhandenen elastischen Fasern aus der Submucosa oder Seroa.

b. Man schneide mit der Scheere kleine längliche Stückchen aus der Muskelschicht der Vena cava eines Rindes und lege dieselben 24 Stunden in 8—10procentige Lösung von NaCl, worauf man sie in Glycerin zerzupft. Es werden dann stets, besonders an den Rändern der Zupfbröckchen eine Anzahl mächtig grosser, deutlich längsgestreifter Muskelzellen zu sehen sein.

2. Glatte Muskelzellenbündel (Fig. 55 B.). Die frische Harnblase

eines Frosches wird, nachdem sie aufgeschnitten worden ist, mit der inneren Oberfläche nach oben auf einem trockenen Objectträger ausgebreitet, um durch Abpinseln oder vorsichtiges Abschaben mit der Nadel des Epithels beraubt zu werden. Nachdem die Membran ein wenig an den Objectträger angetrocknet ist, so dass sie sich nicht mehr zusammenziehen kann, setzt man einen Tropfen Wasser zu und untersucht zunächst mit schwächerer Vergrösserung, welche die sich durchkreuzenden Züge der glatten Muskulatur schon deutlich zeigt. An einer recht dünnen Stelle erkennt man dann bei starker Vergrösserung deutlich die Längsstreifung der Bündel und weniger deutlich die Kerne nebst Kernkörperchen. Zusatz stark verdünnter Essigsäure bewirkt, dass die Kerne überall sehr klar und scharf zu sehen sind. Sehr schöne Bilder erzielt man, wenn man die Membran auf einem Deckgläschen antrocknen lässt und nun färbt: Färbung in Prikrolithioncarmin lässt die Kerne roth in den citronengelben Muskelzellen hervortreten; man kann in Glycerin oder auch in Balsam untersuchen. Durch eine wässerige Lösung von Methylgrün werden die Zellen violettröthlich gefärbt, während die Kerne grün erscheinen; man muss aber in Wasser auswaschen, nicht in Alkohol, welcher die Zellenfarbe zerstört. Trotzdem kann man die Präparate in Balsam einbetten, wenn man sie nur nach dem Auswaschen wieder ganz trocken werden lässt. In solchen Präparaten treten auch eine Art von Mastzellen in ziemlich grosser Anzahl hervor, deren Körner eine intensiv hellrothe Färbung darbieten. Auch diese geht in Alkohol wieder verloren.

3. Membranen aus glatter Muskulatur (Fig. 55.). Man wähle den Darm von der Katze und vom Menschen, welche man vorher in Müller'schen Flüssigkeit und in Spiritus härtet. Zur Anfertigung der Schnitte bedient man sich mit Vortheil der Klemmleber und fängt, um sicher die Muscularis in den Schnitt zu bekommen, bei der Serosa an zu schneiden. Auf Durchschnitten durch die Darmwand folgen sich von innen nach aussen folgende Schichten: 1) Mucosa mit den Drüsenschläuchen, im Dünndarm mit Zotten (Fig. 56 A.); 2) Submucosa, aus lockerem Bindegewebe bestehend, weshalb die Schnitte hier leicht auseinanderreissen; 3) die Muscularis, an welcher man zwei Schichten unterscheidet, eine innere, circuläre, bei welcher alle Muskelzellen mit ihrer Längsrichtung senkrecht zur Achse des Darmes stehen, und eine äussere, longitudinale, also in der Richtung der Darmachse verlaufende; 4) die Serosa, in der Nähe des Mesenteriums noch durch die bindegewebige, fetthaltige Subserosa von der Muscularis getrennt. Um recht charakteristische Schnitte zu erhalten, schneide man genau in der Richtung der Darmachse (Längsschnitte) oder im rechten Winkel zu dieser (Querschnitte). Während bei beiden Schnittarten das Aussehen der übrigen Theile nahezu das gleiche sein wird, muss das Aussehen der beiden Muskelschichten ein gerade umgekehrtes sein. Beim Längsschnitt sind die Zellen der äusseren, longitudinalen Schicht in ihrer Längsrichtung, diejenigen der inneren, circulären aber auf dem Querschnitte zu sehen. Zu gleicher Zeit erkennt man hier die Zusammensetzung der Membran aus einzelnen nebeneinandergelagerten Bündeln an den Bindegewebssepten, welche ebenfalls quer durchschnitten sind. Ist ein Schnitt weder Längs- noch Quer-, sondern Schrägschnitt, so werden die Muskelzellen

in beiden Abschnitten ebenfalls schräg durchschnitten sein und also unter Umständen ganz gleiches Aussehen gewähren.

a) Durchschnitte durch den Katzendarm. Bei der Katze ist die innere circuläre Muskelschicht sehr viel breiter als die äussere und die gesammte Tunica muscularis überhaupt sehr dick. Ich wähle aber den Katzendarm besonders aus dem Grunde, weil seine Muskelzellen sehr gross und dick sind und sich ganz besonders zum Studium der Querschnitte glatter Muskelzellen (Fig. 55 C.) eignen. Wegen der grösseren Dicke der inneren Schicht ist ein Längsschnitt am instructivsten. Färbung mit Haematoxylin, verschiedenen Anilinfarben, Doppelfärbung (Muskelzellen gelb, Kerne roth) mit Pikrolithioncarmin. Durch Auspinseln eines Längsschnittes lässt sich in der inneren Muskellage ein zartes Maschenwerk darstellen, welches von der Kittsubstanz der querdurchschnittenen Muskelzellen gebildet wird.

b) Durchschnitte durch den Menschendarm. Die ganze Darmwand und besonders die Muscularis ist, vor allem am Dünndarm, viel dünner, daher sind die Schnitte schwerer zu machen. Die beiden Muskelschichten stimmen hier in Bezug auf die Dicke fast vollkommen überein. Bei dem Querschnitte, bei welchem dem vorher Gesagten zufolge die äussere Lage quer durchschnitten ist, muss man sich hüten, die Durchschnitte der schmalen Muskelbündel, welche sich, besonders wenn die Serosa sich vom Schnitte losgelöst hat, leicht von einander trennen, für Zotten zu nehmen. — Diese Schnitte sind, wenn man die Schnittrichtung nicht vorher kennt, sehr geeignet zu Orientirungs-Uebungen, da man aus der Art, wie die beiden Schichten durchschnitten sind, die Schnittrichtung erkennen kann.

c) Uebrigens kann man mit einem guten Doppelmesser auch schon von frischem Darm, wenn man sich denselben nur vor dem Schneiden etwa über

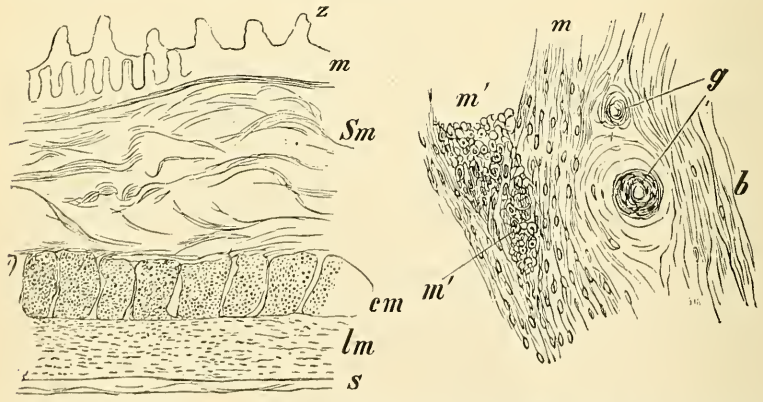

Fig. 56. Glatte Muskulatur. A. des Menschendarms, Längsschnitt, m. Mucosa mit den Lieberkühn'schen Drüsen und den Zotten z, nur angedeutet, sm. Submucosa, cm. circuläre, lm. longitudinale Muskelschicht, s. Serosa. $^{40}/_{1}$. B. des Uterus mit Hämatoxylin; m. ein längs-, m'. querdurchgeschnittene Muskelbündel, g. Gefässe, von Bindegewebe b. umgeben.

Leber gehörig ausspannt, hinreichend dünne Schnitte machen, welche nach der Färbung mit Haematoxylin, Anilin oder noch besser Pikrolithioncarmin sehr

hübsche Bilder gewähren. Wer ein Gefriermikrotom hat, kann dasselbe hier mit Vortheil benutzen; bei der Kleinheit der Darmpräparate kann man damit von mehreren Stückchen gleichzeitig Schnitte anfertigen, von dem einen Längsschnitte, von einem anderen Querschnitte, von einem dritten Schrägschnitte.

4. Durchflechtung von Muskelbalken und Bindewebe zu einer compacten Gewebsmasse (Fig. 56 B.). Schnitte von der Wand eines gehärteten Uterus, Färbung mit Pikrolithioncarmin. In jedem Schnitte fast wird man zugleich längs-, quer- und schrägdurchschnittene Muskelbündel finden, welche durch ziemlich lockeres Bindegewebe von einander getrennt werden. In letzterem zahlreiche Gefässdurchschnitte. Das Bindegewebe und die Gefässe haben, wenn man mit Pikrolithioncarmin gefärbt hat, keine oder höchstens eine ganz blass rosenrothe Farbe, die Muskelzellenleiber sind gelb, ihre Kerne roth gefärbt. Um sichere Gelbfärbung der Muskeln zu erzielen, kann man dem Entwässerungsalkohol etwas krystallinische oder in abs. Alkohol gelöste Pikrinsäure zusetzen.

b) Die Skelettmuskulatur.

Die Skelettmuskeln bestehen in letzter Instanz aus den Muskelfasern, d. h. drehrunden Fädchen, welche man gerade noch mit unbewaffnetem Auge sehen kann. Dieselben liegen parallel nebeneinander und sind durch faseriges Bindegewebe (Perimysium) in kleinere oder grössere Bündel gesondert. Die einzelnen Fasern, welche je einer embryonalen Zelle entsprechen, aus der sie durch fortgesetztes Längenwachsthum bei gleichzeitiger fortgesetzter Theilung des Kernes entstehen, treten nicht mit einander in Verbindung und theilen sich nicht; nur in der Zungenmuskulatur kommt eine mehrfache Verästelung von Fasern durch gabelförmige Theilung vor. Die einzelnen Fasern besitzen der Regel nach nicht die Länge des Muskelkörpers, dem sie angehören, sondern erreichen, meistens sich zuspitzend, in dem Muskelbauche ihr Ende; die mittlere Länge derselben beträgt etwa 4 Ctm. Ihre feinere Zusammensetzung anlangend, so unterscheiden wir an ihnen eine die ganze Faser einscheidende, dünne Hülle, das Sarcolemma, welches Aehnlichkeit hat mit den Scheiden, wie sie z. B. um die dickeren Bindegewebsbündel der Pia mater an der Gehirnbasis existiren, obgleich eine Zusammensetzung desselben aus endothelioiden Zellen bis jetzt noch nicht hat nachgewiesen werden können. Es ist leicht, das Vorhandensein einer solchen Membran nachzuweisen, wenn man ein frisches Muskelstückchen in Wasser zerzupft (Fig. 58 b). Bald hier, bald da bilden sich in Folge des Eindringens des Wassers in das

Innere des Sarcolemmaschlauches blasenartige Abhebungen desselben von der querstreifigen Muskelsubstanz, welcher dann selbst an dieser Stelle die gewöhnliche dunkele Grenzlinie fehlt, während man die dunkele scharfe äussere Grenzcontour der abgehobenen Blase nach beiden Seiten direct in die Grenzlinie der unveränderten Muskulatur verfolgen kann. Auch durch energisches Zerzupfen gelingt es leicht, gute Ansichten von dem Sarcolemmaschlauche zu erhalten, da derselbe resistenter ist, wie die querstreifige Substanz und es dadurch leicht geschehen kann, dass die letztere innerhalb des intact bleibenden Sarcolemma einreisst und sich nach beiden Seiten hin zurückzieht, so dass dann also der leere und meist eine sanduhrförmige Gestalt darbietende Schlauch zwischen den beiden Rissenden zum Vorschein kommt (Fig. 58 a). Endlich ist auch Zusatz schwacher Essigsäure ein zur Darstellung des Sarcolemma dienendes Mittel, indem an den Schnittenden der Muskelfasern die querstreifige Masse aus dem Sarcolemma herausquillt und sich pilzförmig ausbreitet, während der Ring des Sarcolemmadurchschnittes in Folge der grösseren Durchsichtigkeit der Muskelsubstanz deutlich zu erkennen ist.

An der einen Seite des Sarcolemma oder, was dasselbe sagt, an der Oberfläche des contractilen Inhalts des Sarcolemmaschlauches, sitzen als zweiter Bestandtheil der Muskelfasern in ziemlich reichlicher Menge Kerne, welche recht häufig doppelt gefunden werden. Sie sind gross, bläschenförmig, mit deutlichen Kernkörperchen versehen. Bei menschlichen Muskeln (wie bei allen Säugethier- und den meisten Vogelmuskeln) sitzen diese Kerne ausschliesslich am Sarcolemma (Sarcolemm-Muskelkerne), während sie beim Frosche wie bei allen Reptilien, Amphibien und Fischen, sowie an den Brustmuskeln der Vögel auch mitten in der querstreifigen Muskelsubstanz (eigentliche Muskelkerne) vorkommen. An beiden Polen der meistens etwas länglichen Kerne befindet sich noch ein wenig körnige Protoplasmamasse, welche im ganzen ein spindelförmiges Gebilde darstellt, in dessen Mitte der Kern gelegen ist, das Muskelkörperchen von Max Schultze. Da die Muskelkörperchen an der Herzmuskulatur deutlicher sind, so soll dort noch weiteres davon gesagt werden.

Den dritten und zugleich wichtigsten Bestandtheil der Muskelfasern bildet die querstreifige Substanz (Fig. 57), deren abwechselnd hellere und dunklere Querstreifen jedoch nicht überall

gleich deutlich hervortreten. An vielen Stellen, besonders in der Nähe der Schnittenden der Muskelfasern, tritt ausser der queren auch eine Längsstreifung auf, welche selbst stärker als die Querstreifung sein kann.

Sowohl die Quer- wie die Längsstreifen verlaufen nicht immer gerade, sondern oft in wellenförmiger oder auch ganz unregelmässiger Biegung, besonders dann, wenn das Präparat etwas stark gezupft worden ist. Den ersten Aufschluss über die feinere Zusammensetzung der Muskelsubstanz kann oft schon sorgfältiges Zerzupfen frischer Stücke geben, bei welchen man, an der einen Muskulatur besser, an einer anderen weniger gut, an den Enden der Fasern einen der Längsstreifung entsprechenden Zerfall der Substanz in feine Fädchen, Muskelprimitivfibrillen (Fig. 57 b), erkennt. Dieser Zerfall kann durch künstliche Mittel, z. B. chromsaures Kali, langdauernde Einwirkung von starkem Alkohol etc. in hohem Maasse befördert werden und es zeigt sich dadurch, dass die Muskelfaser nicht ein einfaches Gebilde, sondern ein Bündel feinster Fibrillen (Muskelprimitivfibrillenbündel) darstellt. An den isolirten Fibrillen ist noch deutlich eine abwechselnd hellere und dunklere Färbung zu erkennen, so dass also die Ursache für diese in den Fibrillen selbst zu suchen ist. Nach Bowman's Erklärung entsteht dieses Aussehen der Fibrillen dadurch, dass kleine im Ganzen prismatische, die eigentlichen contractilen Elemente bildende Gewebstheile, von ihm Sarcous elements, Fleischtheilchen genannt, durch eine Kittsubstanz der Länge nach mit einander verbunden sind. Die dunkelen Theile, welche zugleich doppeltbrechend sind (anisotrope Substanz, Disdiaklastengruppen von Brücke), entsprechen den Fleischtheilchen, die hellen einfachbrechenden (isotrope Substanz) dem Bindemittel. Es sind jedoch nach Bowman die Fleischtheilchen nicht bloss in der Längsrichtung, sondern auch der Quere nach durch ein zweites, von dem ersteren verschiedenes, aber auch einfach brechendes Bindemittel an einander gereiht, so dass also die in einer Ebene liegenden Fleischtheilchen durch diese Kittsubstanz zu kleinen Scheiben, Discs (Fig. 57 c., d.), verbunden sind. Jeder dunkele Querstreifen der Muskelfaser entspricht einer solchen Scheibe. Wie es gewisse chemische Mittel gibt, welche den Zerfall in Fibrillen hervorrufen, so lässt sich auch ein Zerfall in Scheiben bewirken (z. B. durch verdünnte Säuren, besonders 1 procent. Salzsäure), aber auch ohne Zuhülfenahme chemischer

Agentien ist nach Ranvier an gefrorenen Muskeln, wenn man feine Längsschnitte zerzupft, ein Zerfall in Scheiben leicht zu constatiren. Man kann an den isolirten Scheiben ebenso wie an den isolirten Fibrillen bei der Seitenansicht regelmässig abwechselnde dunklere (Fleischtheilchen) und hellere (Kittsubstanz) Partien unterscheiden, desgleichen bei der Flächenansicht in eine hellere Grundmasse (Querbindemittel) eingelagerte dunkele Pünktchen (Fleischtheilchen). Die sog. Cohnheim'schen Felder, regelmässige eckige

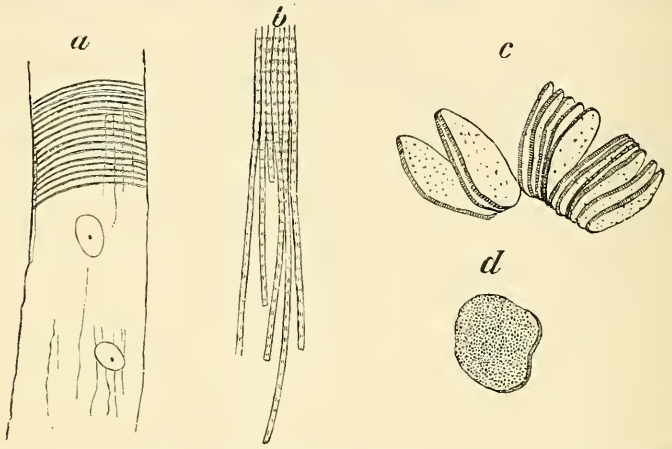

Fig. 57. Skelettmuskulatur. a. Menschliche Muskelfaser, frisch in Kochsalz; Querstreifung nur theilweise gezeichnet. $^{200}/_{1}$. b. Primitivfibrillen eines Kaninchenmuskels, nach längerer Einwirkung von absolutem Alkohol. $^{580}/_{1}$. c. Muskelscheiben von menschlichen Muskeln nach 24 stündiger Einwirkung verdünnter Salzsäure, von der Seite gesehen. $^{300}/_{1}$. d. Muskelscheibe von der Fläche. $^{300}/_{1}$.

Abtheilungen, welche man besonders gut an den Querschnitten von gefrorenen Muskelfasern sieht, entsprechen nicht einfachen Fibrillenquerschnitten, sondern kleineren Gruppen von Fibrillen, welche wiederum innerhalb der Primitivfibrillenbündel eine gewisse Selbstständigkeit besitzen (Primitivcylinder, Muskelsäulchen).

Mit dieser Darstellung ist indess offenbar der feinere Bau der quergestreiften Muskelsubstanz noch nicht vollständig erschöpft, da es selbst schon bei mittelstarken Vergrösserungen gelingt, in den dunkelen Querstreifen einen hellen (Fig. 57a.) und in den hellen einen dunkelen Streifen zu erkennen. Ersterer ist ein rein optisches Phänomen, dagegen der letztere Ausdruck einer gewebliehen Eigenthümlichkeit. Nach Krause entsprechen diese Querstriche Membranen, die mit dem Sarcolemma zusammenhängen und die die Grundflächen von Muskelkästchen bilden, welche in ihrem Innern

die Muskelprismen (d. s. die Fleischtheilchen) und auf jeder Seite derselben in der Längsrichtung der Muskelfasern je die Hälfte der isotropen Substanz eines hellen Querstreifens (Muskelkästchenflüssigkeit) enthalten. Seitlich werden die Kästchen durch besondere Membranen geschlossen, zwischen welchen etwas interstitielle Flüssigkeit, unter Umständen auch Fetttröpfchen vorhanden sind. Durch die seitliche Aneinanderlagerung der Muskelkästchen entstehen Muskelfächer (d. s. Discs) und durch die Aneinanderlagerung der Länge nach die Muskelkästchenreihen (d. s. Fibrillen), die Krause stets für Kunstproducte hält.

Die Annahme, dass die letzten Elemente der Muskelfasern, deren Zusammensetzung aus Fibrillen nicht zu bezweifeln ist, von dem dunkelen Mittelstrich des einen hellen Streifens (der isotropen Substanz) zu demjenigen des nächsten reicht, ist jetzt eine allgemeine. Man bezeichnet gewöhnlich in diesen „Muskelelementen" die die Mitte einnehmende anisotrope Substanz (den Bowmanschen Fleischtheilchen entsprechend) als dunkeles Querband oder Querscheibe, den dunkelen Streifen in der isotropen Substanz (dem hellen Querstreifen) als Endscheibe oder Zwischenscheibe; in der Querscheibe unterscheidet man noch einen centralen dunkelen Querstreifen, die Mittelscheibe und in dem zwischen Endscheibe und Querscheibe gelegenen Theil jedes halben hellen Querbandes die nicht immer deutliche dunkele Nebenscheibe, so dass also die Folge der verschiedenen Scheiben in jedem Muskelelement folgende wäre: End- oder Zwischenscheibe, Hälfte des halben hellen Querbandes, Nebenscheibe, andere Hälfte des halben hellen Querbandes, Hälfte des dunkelen Querbandes, Mittelscheibe, andere Hälfte des dunkelen Querbandes, Hälfte des halben hellen Querbandes, Nebenscheibe, andere Hälfte des halben hellen Querbandes, Endscheibe. Merkel zerlegt die Endscheibe noch weiter in zwei durch Kittsubstanz vereinigte Schlussplatten, von welchen die eine zu dem einen Muskelelement, die andere zu dem nächsten gehöre, so dass die Kittsubstanz die eigentliche Grenze darstelle.

Etwas anders lauten die neuesten Angaben von Rollet. Nach ihm befinden sich im Innern des Sarcolemma Muskelfibrillen und Sarcoplasma; letzteres füllt alle von jenen nicht eingenommenen Räume aus. Die Fibrillen sind der Länge nach gegliedert durch Abwechslung und regelmässige Folge verschiedener Substanzen. Diese Gliederung ist labil, denn die Substanzen sind einem mit

den verschiedenen physiologischen Zuständen einhergehenden Wechsel unterworfen. Anzahl, Form, substantielle Beschaffenheit der Fibrillenglieder wechselt, aber für die einzelnen in verschiedenem Grade. Die gegliederten Fibrillen sind gruppenweise zu strang-, band- oder röhrenförmigen Bündeln zusammengeordnet und oft erscheinen auch diese Bündel (Muskelsäulchen) wieder zu grösseren Gruppen geordnet.

Dieser Fibrillenanordnung entspricht nun auch die Gestaltung des Sarcoplasma, in welchem aber ausserdem auch noch manchmal eigenthümlich gestaltete, regelmässig vertheilte und unter sich zusammenhängende Verdichtungen vorkommen. Das Sarcoplasma geht ohne Unterbrechung in die nerventragende Substanz der Nervenhügel über. Ausserdem betont Rollet, dass die durch verschiedene Methoden von den Muskelfasern zu gewinnenden Querscheiben keineswegs gleichwerthig sind, dass insbesondere die eigentlichen Bowman'schen Scheiben, welche die Fleischtheilchen enthalten und mittelst Alkohol dargestellt wurden, durchaus von den in Folge der Säureeinwirkung entstehenden Scheibchen verschieden sind, welche gerade durch den Zerfall der Fleischtheilchen in der Säure entstehen. Der Zerfall der Muskelfasern in Längsfibrillen und Querscheiben ist durch einfache Annahme eines Längs- und Querbindemittels der Fleischtheilchen gar nicht zu erklären.

Man sieht, von einer Uebereinstimmung der Ansichten sind wir noch weit entfernt. Es können deshalb hier für die Untersuchung nur die einfacheren Verhältnisse in Betracht kommen.

Bei manchen Thieren z. B. Kaninchen haben die Muskelbäuche nicht immer das gleiche Aussehen, manche z. B. der Semitendinosus und das Zwerchfell sehen dunkelroth aus (rothe Muskeln), andere z. B. der Adductor magnus femoris sehen ganz hell, blassroth aus (weisse M.). Dem verschiedenen Aussehen entspricht ein verschiedenes morphologisches und biologisches Verhalten: Die rothen Muskeln besitzen eine weniger regelmässige Querstreifung, dafür aber eine deutlichere Längsstreifung, sowie eine grössere Anzahl von Kernen; ihre Zusammenziehung erfolgt langsamer als die der weissen. Beim Menschen existirt eine so scharfe Trennung dieser beiden Muskelvarietäten nicht, doch kommen auch bei ihm in demselben Muskelbauch rothe und weisse Muskelfasern vor.

Die Muskeln enthalten ein sehr reiches Netz von Blutgefässen, welche insofern eine charakteristische Anordnung zeigen,

als die Mehrzahl der Capillaren den Muskelfasern parallel verläuft und nur durch einzelne Queranastomosen in Verbindung steht. Es ist die Kenntniss der Blutgefässe besonders nöthig, um die Bedeutung der bei frisch mit Essigsäure untersuchten Muskeln hervortretenden Kerne richtig beurtheilen zu können. Die Mehrzahl derselben gehört den Capillaren an und nur diejenigen dürfen auf die Muskeln bezogen werden, bei welchen man die Capillaren, deren Wandungen immer als zwei feine, die benachbarten Kerne verbindende Linien erscheinen, ausschliessen kann. Die Füllung der Muskelgefässe mit gefärbten Massen ist nicht schwierig und macht sich z. B. von selbst, wenn man, wie früher angegeben, die Knochen der hinteren Extremitäten von Kaninchen von der Aorta aus injicirt.

Wichtig ist auch noch das Verhalten der Muskelfasern an ihrem Uebergange in die Sehnen. Bei der Untersuchung frischer Präparate könnte man zu der Meinung verführt werden, dass ein directer Uebergang des Muskelgewebes, besonders des Sarcolemma in das Sehnengewebe bestehe, allein es lässt sich leicht (durch 35procent. Kalilauge oder noch besser durch die sogleich anzugebende Ranvier'sche Methode) nachweisen, einmal, dass der Sarcolemmaschlauch vollständig geschlossen ist und nur mittelst einer Kittsubstanz mit der Sehne in Verbindung steht und zweitens, dass die querstreifige Substanz selbst nicht direkt mit dem Sarcolemma verbunden, sondern ebenfalls durch eine Kittsubstanz an demselben befestigt ist.

Ueber die Nerven der Muskeln und ihre Endigungsweise soll bei Besprechung des Nervengewebes Einiges mitgetheilt werden.

Präparate.

1. Frische Froschmuskeln (Fig. 58B,). In der Richtung des Faserverlaufes wird ein kleines Muskelstückchen abgeschnitten und schnell in Wasser nach der Seite 31 angegebenen Methode zerzupft, welche hier durch das starke Aufquellen und selbstständige Auseinanderweichen der Muskelfasern in Folge der Wassereinwirkung sehr erleichtert wird. Querstreifung und Längsstreifung, blasige Abhebung des Sarcolemma, Zerreissung und Retraction der quergestreiften Substanz in dem unzerrissenen Sarcolemmaschlauche. Häufig zeigen die Muskeln als weitere Folge der Wassereinwirkung eine unregelmässige varicöse Gestalt, ähnlich dem Aussehen der Bindegewebsbündel nach Einwirkung von Essigsäure und wohl ähnlich zu erklären. Bei vielen Fröschen, besonders den Winterfröschen, finden sich zwischen den breiten unveränderten Muskel-

fasern viel schmälere, dunkel punktirte, mit mehr oder weniger verwischter Querstreifung — fettig degenerirte. (Nach Grützner sind in den Froschmuskeln zwei Faserarten durcheinander gemischt: dünne, längsgestreifte, dunklere, mit zahlreichen interstitiellen Körnchen, die keinesfalls Fett sind, versehene und dickere, hellere, welche frei oder fast frei von Körnchen und

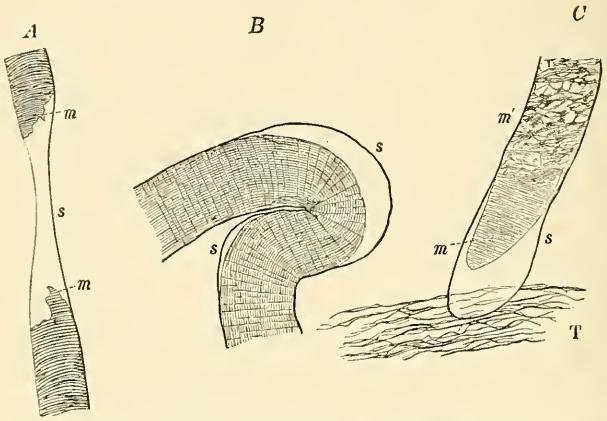

Fig. 58. A. und B. Darstellung des Sarcolemma. A. Zupfpräparat von frischem menschl. Muskel. $^{115}/_{1}$. m. Die zerrissene und auseinandergewichene Muskelsubstanz, s. das unversehrte Sarcolemma. B. Zupfpräparat von frischem Froschmuskel in Wasser. $^{40}/_{1}$. s. das blasenartig abgehobene Sarcolemma. C. Zusammenhang der Muskelfasern mit der Sehne. Froschmuskel nach Ranvier's Methode zubereitet. $^{115}/_{1}$. T. Sehne, s. Sarcolemma, m. Ende der querstreifigen Substanz, welche bei m' ein unregelmässiges, wachsartiges Aussehen besitzt.

deutlich quergestreift sind. Von anderen werden erstere für junge Fasern gehalten.) Deutliches Hervortreten der Kerne und Muskelkörperchen nach Zusatz dünner Essigsäure. Pilzförmiges Vorquellen der Muskelsubstanz aus dem Sarcolemma.

2. Frische Menschen- und Säugethiermuskeln (Fig. 57a.). Zerzupfen wie oben, in Kochsalz. Quer- und Längsstreifung, an den Enden vielleicht Zerfall in Fibrillen. Zerreisung der Muskelsubstanz in dem intacten Sarcolemmaschlauche (Fig. 58A.). Zusatz sehr dünner Essigsäure. Kerne, Zerfall in Scheiben und pilzförmiges Heraustreten der Muskelsubstanz aus dem Sarcolemmaschlauche.

3. Zerfall in Fibrillen (Fig. 57b.). Sehr geeignet sind Froschmuskeln, welche lange Zeit in starkem Alkohol lagen. Schneller kommt man zum Ziele, wenn man kleine Stückchen eines frischen Froschmuskels in concentrirte wässerige Lösung von Salicylsäure oder in 0,1 procentige Chromsäure einlegt und nach 24—48 Stunden sorgfältig in der Lösung oder in Wasser oder Glycerin zerzupft. Auch hier kommt es besonders darauf an, die Fasern in recht grosser Ausdehnung zu isoliren. Abwechselung von dunkelen und hellen Partien an den isolirten Fibrillen, die man natürlich nur mit den stärksten Vergrösserungen gut sieht. Stellenweise blasige Abhebung des Sarcolemma.

4. Zerfall in Scheiben (Fig. 57c. d.). Einlegen kleiner Muskelstückchen in 0,1 proc. Salzsäure, welche man sich einfach so bereiten kann,

dass man 1 Ccm. reiner officineller Salzsäure mit destillirtem Wasser bis zu 250 Ccm. auffüllt. Schon nach 24 Stunden wird man durch Zerzupfen die sich von einander abhebenden, gleichsam, auseinandergeblätterten Scheiben (Fig. 57 c.) in kleineren und grösseren Gruppen in der Flüssigkeit herumschwimmen sehen. Einzelne Scheibchen sind ganz isolirt (Fig. 57 d.) und bieten dann in der Regel eine Flächenansicht dar. Dunkele Punktirung der Fläche. Das Präparat gewinnt an Deutlichkeit, wenn man es in concentrirte Salpetersäure einlegt und dann in einem Tropfen dieser Säure zerzupft und untersucht (Vorsicht, dass nichts von der Säure an den Objecttisch oder die Linsen kommt! Am besten macht man das Präparat so, dass die Flüssigkeit nicht ganz bis an den Rand des Deckgläschens reicht).

5. Muskelelemente. Die feinere Zusammensetzung der Muskelelemente studirt man am besten an Insektenmuskeln, welche meistens sehr grosse Elemente besitzen; der grosse schwarze Wasserkäfer (Hydrophilus piceus) wird besonders empfohlen, doch leisten auch viele andere, z. B. die Brustmuskeln von Fliegen gute Dienste. Man tödtet die Thiere durch Einlegen in 0,1 proc. Osmiumsäure oder in conc. Pikrinsäurelösung oder spritzt ihnen solche in den Leibesraum. Nach einigen bis 24 Stunden zerzupft man vorsichtig die Muskeln in Glycerin. Rollet empfiehlt zur Färbung von Muskeln, dieselben frisch für 10—12 Tage in 93proc. Alkohol zu legen und sie dann in Renaut'sches Hämatoxylin-Glycerin, welches man mit Wasser zu einer schwach violett gefärbten Flüssigkeit verdünnt hat, zu bringen. Hierin werden sie möglichst zerzupft und dann noch 6—12 Stunden liegen gelassen. Die Untersuchung wird in verdünntem Glycerin (2 Th. zu 1 Th. Wasser) vorgenommen. Die verschiedenen die Fibrillen zusammensetzenden Substanzen nehmen eine verschieden intensive Färbung an.

6. Querschnitt von Muskeln (vgl. Fig. 59 B.). Von einem Stücke Schinken oder Rauchfleisch. Man sieht das Perimysium, welches in den grösseren Bindegewebsmassen Fettzellen enthält.

7. Verzweigte Muskeln aus der Froschzunge. Die einem soeben getödteten Frosche entnommene Zunge legt man in mit chlorsaurem Kali gesättigte reine Salpetersäure (zu 20 ccm Säure ca. 5 gr Kalisalz), hebt dieselbe nach ca. 15 Stunden mit Glasstäben vorsichtig heraus und bringt sie in öfter zu wechselndes destillirtes Wasser. Schon nach 24 Stunden oder später wird die Zunge in einem halb mit Wasser gefüllten Reagenzgläschen einige Minuten lang geschüttelt, wobei sie zerfällt. Nun giesst man das Ganze in ein Schälchen und bringt nach ca. 1 Stunde oder später etwas von dem unterdessen gebildeten Bodensatz in einem Tropfen Wasser auf den Objectträger. Hier kann man, wenn es nöthig erscheinen sollte, mit den Nadeln die Isolation der Muskeln vollenden (Stöhr). Es ist gut vor dem Auflegen des Deckgläschens sich erst mit schwacher Vergrösserung zu überzeugen, ob auch die Muskeln genügend isolirt sind.

8. Injicirte Muskeln. Die bei der Injection der Knochengefässe des Kaninchens (vergl. S. 162) injicirten Schenkelmuskeln härtet man in Müller'scher Flüssigkeit und Alkohol. Längsschnitte und Querschnitte. Letztere zeigen noch einmal die gröberen Abtheilungen der Muskulatur und ihre Tren-

nung durch das Perimysium, in welchem die grösseren Blutgefässe liegen; ferner an den reinen Querschnitten der Muskelfasern die dunkele Punktirung. Schöne Färbung mit Pikrolithioncarmin.

9. Verbindung der Muskeln mit den Sehnen (Fig. 58C.). a) Eine allgemeine Anschauung von dem gröberen Verhalten der Muskelfasern zu den Sehnen kann man sich leicht durch vorsichtiges Zerzupfen der innersten Glieder von Fliegenbeinen in Kochsalz oder besser in 1procent. Osmiumsäure verschaffen. Es kommen hier sowohl gefiederte Muskeln mit seitlichem Ansatze der Muskelbündel an die Sehne, als auch solche vor, wo die Sehne in der Richtung der Muskelfasern verläuft. Meistens sieht man hier an den Muskelfasern auch die durch die Contraction hervorgerufenen Veränderungen in der Anordnung der Querstreifung, indem in Folge unregelmässiger Contractionszustände schmälere, hellere Partien mit weiter abstehenden Querstreifen (nicht contrahirte Stellen) und breitere, dunklere, mit sehr dichtstehender Querstreifung (Contractionszustand) mit einander abwechseln.

b) Die feineren Verhältnisse, welche zwischen Muskelfasern und Sehnen bestehen, erkennt man sehr leicht und gut an folgendem, von Ranvier angegebenen Präparate. Man füllt ein hinlänglich geräumiges Glas mit Wasser, welches eine Temperatur von 55 ° C. besitzt und bringt dann einen lebenden Frosch in dasselbe, welcher alsbald darin absterben wird. Nach $^1/_4$—$^1/_2$ Stunde nimmt man den Frosch aus dem nun abgekühlten Wasser heraus, entfernt die Haut und entnimmt z. B. dem Gastrocnemius möglichst dünne Scheerenschnitte, welche von der Sehne aus senkrecht in die Muskelsubstanz eindringen. Man sucht nun mittelst der Nadeln die Stückchen so in Wasser zurechtzulegen, dass die Sehne auf dem Objectträger aufliegt und die Muskelfasern, in zwei Partien getheilt, von beiden Seiten an dieselbe herantreten. Sollten die Präparate auf diese Weise nicht recht gelingen, so kann man auch versuchen, durch vorsichtiges Zerzupfen bessere zu erhalten.

Man sieht an gelungenen Präparaten, dass die querstreifige Substanz, deren Ende eine unregelmässige Abrundung zeigt, sich von dem vollkommen geschlossenen Sarcolemma eine Strecke weit zurückgezogen hat. Dabei ist die Querstreifung oft undeutlich und an vielen Stellen zeigt die Muskulatur eine eigenthümlich glasartige, aber unregelmässige rissige Beschaffenheit, wie sie ähnlich in vielen pathologischen Fällen gefunden und dann als wachsartige Degeneration bezeichnet wird. Das Sarcolemma selbst haftet noch den Sehnenfasern an und ist besonders gut zu erkennen, wenn man etwas verdünnte Natron- oder Kalilauge dem Präparate zufliessen lässt, da es durch dieses Reagens nicht verändert wird, während die Sehnenfasern durch Quellung für das Auge vollständig verschwinden.

Dass auch das Sarcolemma nur an die Sehne angekittet ist, erkennt man aus der Einwirkung der 35—40procent. Kalilauge auf frische Muskelfasern: die querstreifige Substanz mitsammt dem Sarcolemma löst sich dadurch von der Sehne los.

c) Die Herzmuskulatur.

Wenn auch die Herzmuskulatur (Fig. 58) quergestreift ist

und in Rücksicht auf die contractile Substanz im Ganzen die gleiche Zusammensetzung besitzt, wie die Skelettmuskeln, so weicht sie doch auch in vielen wesentlichen Punkten von diesen ab. Zunächst ist ein wichtiger Unterschied dadurch gegeben, dass zwar einzelne, im Ganzen parallel nebeneinander gelagerte Hauptfasern zu unterscheiden sind, dass diese aber durch Zwischenglieder mit einander in Verbindung gesetzt sind, anastomosiren, so dass also die Herzmuskelfasern eigentlich ein Netzwerk vorstellen, dessen Maschen aber lang und sehr schmal, häufig vollständig spindelförmig sind. Zweitens haben die Herzmuskelfasern kein Sarcolemma, oder wenn sie, wie einige Autoren wollen, ein solches haben, so ist es doch so dünn und zart, dass es nicht in der Weise wie dasjenige der Skelettmuskeln zur Erscheinung kommt. Drittens stellen die Herzmuskelfasern nicht wie die Skelettmuskeln einheitliche Fasern dar, sondern sind aus einer grossen Zahl einfacher Zellen zusammengesetzt, welche durch eine, als breiter Querstreifen erkennbare und

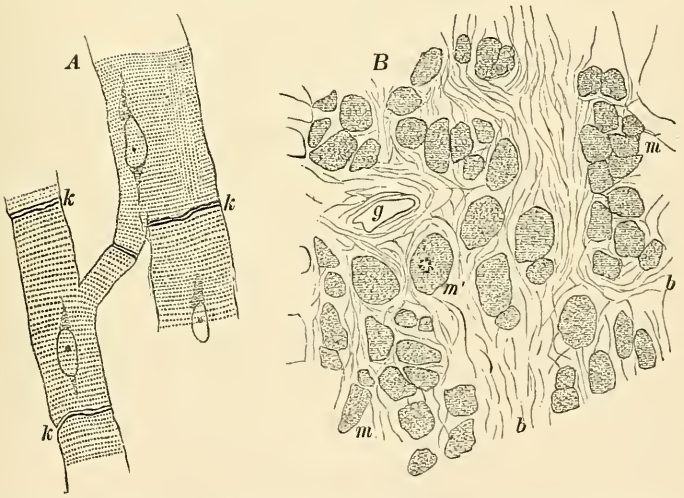

Fig. 59. Herzmuskulatur vom Menschen. A. Frisch zerzupft in Kochsalz, Anastomose zweier Fasern, k. die Kittsubstanz an den Grenzen der Zellenterritorien. B. Gehärtet, Schnitt senkrecht zum Faserverlauf, b. das intermuskuläre Bindegewebe (Grenze von Faserbündeln), m. die durchschnittenen Muskelfasern, bei m' der Kern nebst Pigmentkörnchen zu sehen, g. Gefäss, $^{300}/_{1}$.

nach Behandlung mit Argent. nitr. sich schwarz färbende Kittsubstanz mit einander verbunden werden (Fig. 51 A, k). Die zellige Natur der durch die breiten Querstreifen umgrenzten Theile wird besonders dadurch deutlich gemacht, dass mehr oder weniger genau in der Mitte zwischen den Streifen ein einfacher oder doppelter,

grosser, bläschenförmiger, kernkörperchenhaltiger Kern gelegen ist. Gerade an den Herzmuskeln sind die Muskelkörperchen, also die Kerne mitsammt dem, besonders an ihren beiden Polen vorfindlichen Protoplasma (dem nicht in Muskelsubstanz umgewandelten Rest des Protoplasma der Bildungszelle), ganz besonders deutlich zu sehen, vor allem bei älteren Menschen, wo niemals eine an Menge allerdings wechselnde Ablagerung von körnigem gelbbraunem Pigment an den beiden Polen der Kerne fehlt. Nach Essigsäurezusatz erscheinen die Grenzen der Zellenterritorien sehr deutlich, dagegen verschwindet danach, umgekehrt wie bei der Skelettmuskulatur, die übrige Querstreifung fast ganz, während eine Längsstreifung überall sehr auffällig hervortritt. Dasselbe zeigt sich im Beginne der Einwirkung verdünnter Alkalilaugen. Sobald die Herzmuskulatur nicht mehr frisch ist und zu faulen beginnt, tritt schon beim blossen Zerzupfen ein Zerfall der Muskelfasern in die Zellenterritorien ein, welchen man ausserdem auch durch Reagentien, z. B. 33proc. Kalilauge hervorrufen kann. Die isolirten Zellen haben ein sehr unregelmässiges Aussehen, da bald hier, bald da von der Hauptfaser kleine Fortsätze zur Anastomose mit benachbarten Zellen abgehen. Bei Fröschen und anderen Thieren besteht die Herzmuskulatur aus quergestreiften Spindelzellen, wodurch sie sich als ein Mittelglied zwischen glatter und gewöhnlicher quergestreifter Muskulatur erweist. — Die Anordnung der Herzmuskelfasern im Grossen (Fig. 59 B) stimmt mit derjenigen der Skelettmuskeln überein, indem auch hier Gruppen von Fasern durch Bindegewebe (Perimysium) umschlossen resp. von einander getrennt werden. In dem Bindegewebe liegen die grösseren Gefässe und oft auch Fettzellen, besonders an den dem Panniculus cordis benachbarten Theilen. Die Capillaren zeigen ähnliche Anordnung wie bei den Skelettmuskeln.

Präparate.

1. Frische Herzmuskulatur von Menschen oder einem Säugethier (Fig. 59A.). a) Zerzupfen in Kochsalz, nachher Zusatz von schwacher Essigsäure, um die Kerne nebst Pigment, die dickeren Querlinien an den Zellengrenzen und die Längsstreifung der Muskulatur zu sehen. Sehr deutlich treten die Kittlinien zwischen den Zellenterritorien an braun atrophischer Herzmuskulatur hervor.

b) Kleine Stücke kommen für 15—20 Minuten oder länger in 33procent. Kalilauge, in welcher man sie dann zerzupft, um den Zerfall in Zellenterritorien zu sehen. Man beachte die kleinen seitlichen Fortsätze der Muskelzellen.

2. Frische Herzmuskulatur vom Frosch. Zubereitung wie 1b. Quergestreifte Spindelzellen.

3. Gehärtete Herzmuskulatur. Härtung in Müller'scher Flüssigkeit und Alkohol. Einlegen in Glycerin oder Balsam; Färbung besonders mit Pikrolithioncarmin: Muskelsubstanz gelb, Kerne roth, Pigment braungelb, Bindegewebe fast farblos.

a) Schnitte in der Längsrichtung der Fasern; Anastomosen derselben, spindelförmige Zwischenräume.

b) Schnitte quer zum Faserverlauf (Fig. 59B.), Punktirung der Faserdurchschnitte, hie und da Kerne mitten in den Fasern, Perimysium mit Gefässen, vielleicht auch Fettzellen, welche besonders in den grösseren Bindegewebssepten in der Nähe des Pericardiums zu finden sind.

Zwölftes Kapitel.

Das Nervengewebe.

Bei dem Nervengewebe, einem Hauptproduct des Archiblasten, ist zu unterscheiden zwischen den vorzugsweise in den Centralorganen, dem Gehirn- und Rückenmarke, sowie den sympathischen Ganglien aber auch hie und da im Verlaufe der peripherischen Nerven gelegenen zelligen Elementen, den sog. Ganglienzellen oder Nervenkörpern und den Nervenfasern, welche die peripherischen Nerven fast ausschliesslich bilden, aus welchen aber auch die Hauptmasse der Centralorgane und zwar die weisse Substanz derselben besteht.

a) Die Nervenfasern.

Wie sich die Muskelbäuche in einzelne durch Bindegewebe umschlossene und von einander getrennte Bündel zerlegen lassen, so auch die grösseren Nervenstämme. Das Bindegewebe, welches die Bündel von einander trennt, heisst Epineurium, perifasciculäres Bindegewebe; es ist von den Nervenfasern noch durch eine aus mehr oder weniger zahlreichen Blättern bestehende, das ganze Bündel umhüllende elastische Scheide, das Perineurium, die blätterige Scheide getrennt, an deren inneren Oberfläche ein Endothelhäutchen sitzt. Die Nervenbündel, innerhalb deren sich das intra-

fasciculäre Bindegewebe oder Endoneurium findet, welches kleinere Bündelchen abtrennt, aber auch zwischen die einzelnen Nervenfasern eindringt, werden durch Zerzupfen in die Nervenfasern zerlegt, welche durchaus mit den Muskelfasern in Parallele gestellt werden können. Diese Nervenfasern (Fig. 60) zeigen nicht überall, wo sie vorkommen, dieselben Bestandtheile, nur ein Bestandtheil ist stets vorhanden und deshalb als der einzig nothwendige anzusehen, d. i. der Axencylinder (Fig. 60 c, f, g), ein je nach der

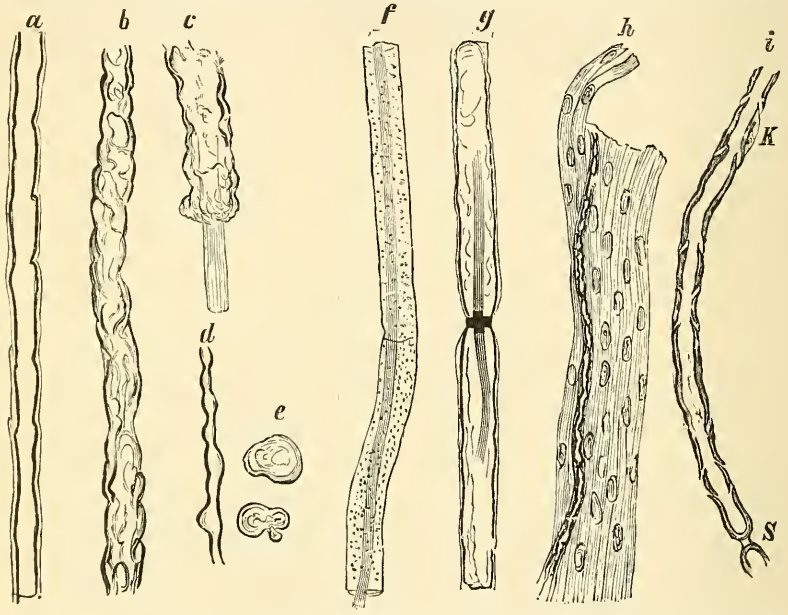

Fig. 60. Nervenfasern. a und b. Markhaltige peripherische Nervenfasern, erstere mit beginnender, letztere mit fortgeschrittener Gerinnung, frisch in Kochsalz; c und d. Rückenmarksfasern, bei c der Axencylinder durch Anilinroth deutlich, d. varicöse Faser; e. Myelinkugeln; f. peripherische Froschnervenfaser mit Collodium behandelt, g. ebensolche mit Arg. nitr., Ranvier'sches Kreuz, dessen Längsschenkel sich blasser gefärbt noch eine Strecke weit verfolgen lassen, h. sympathische Fasern aus dem Halsstrang des Menschen, zwischen den kernreichen marklosen, eine markhaltige Faser, i. Nervenfasern aus dem Ischiadicus eines Frosches, frisch mit Osmiumsäure. Marksegmente. k. Neurilemmkern, s. Schnürring. $^{300}/_{1}$.

bedeutend wechselnden Dicke der ganzen Nervenfasern (je länger der Nerv desto dicker die Faser!) ebenfalls verschieden dicker Faden, welcher im grossen und ganzen seine Lage mitten in der Nervenfaser, der Axe entsprechend, einnimmt.

An frischen Nerven ist derselbe schwer zu sehen, da er offenbar eine sehr weiche Beschaffenheit hat, am besten noch, wenn die Nerven schon längere Zeit aus dem Körper entfernt sind, weil sich dann die vollkommen geronnene Markscheide leicht von dem Axen-

cylinder ablöst. Es gibt im übrigen viele Methoden, um ihn theils an frischen, theils an gehärteten Nerven zur Anschauung zu bringen. Für frische Nerven ist das von Pflüger empfohlene Collodium ein vorzügliches Mittel, ebenso das Chloroform nach Waldeyer, Ranvier rühmt noch mehr seinen $^1/_3$-Alkohol; für gehärtete dienen zur Darstellung viele Farbstoffe, z. B. Carmin, Purpurin etc., doch genügen schon die Fixirungsmittel allein (z. B. Osmiumsäure, Chromsäure und ihre Salze etc.), um die Axencylinder vollkommen deutlich zum Vorschein kommen zu lassen. Bei der gewöhnlichen Untersuchung erscheint der Axencylinder als ein ganz homogener Faden, doch haben die genaueren Untersuchungen, besonders von Max Schultze, deren Resultate allerdings neuestens von verschiedenen Seiten wieder angezweifelt wurden, ergeben, dass derselbe ganz ähnlich wie die Muskelfaser eine Zusammensetzung aus Muskelprimitivfibrillen, so eine solche aus Nervenprimitivfibrillen besitzt, deren Anwesenheit man an der am Axencylinder bei starker Vergrösserung hervortretenden Längsstreifung erkennt. Die Fibrillen sind durch eine geringe Menge einer körnigen Masse (Kittsubstanz, interfibrilläre Substanz) zusammengehalten. Die Zahl der in einem Axencylinder vorhandenen Primitivfibrillen richtet sich im grossen und ganzen nach der Dicke desselben; es gibt Axencylinder, welche nur aus einer Primitivfibrille bestehen.

Es kann der Axencylinder allein eine Nervenfaser bilden, in welchem Falle man gewöhnlich von nackten Axencylindern spricht. Sie kommen vorzugsweise an den beiden Endpunkten der Nervenfasern, in den Centralorganen und an den peripherischen Endausläufern vor. Meistens kommen aber noch andere Bestandtheile zur Bildung einer Nervenfaser hinzu, nämlich erstens eine am lebenden Nerven flüssige, fettreiche, aber auch eiweisshaltige Masse, das Mark, welches, wenn es vorhanden ist, stets den Axencylinder direct scheidenartig umhüllt (daher Markscheide) und den Fasern für das blosse Auge ein weisses Aussehen gibt (weisse oder markhaltige Nervenfasern, Fig. 60 a—g, i), und zweitens eine festere, kernhaltige, äussere Hülle, welche entweder bloss aus einer dem Sarcolemma ähnlichen Haut (Neurilemma oder Schwann'sche Scheide) oder bei isolirter verlaufenden Fasern ausserdem auch noch aus einem dünnen, endothelialen Häutchen, einem Perineuralblatt entsprechend, besteht (Henle'sche Scheide

nach Ranvier). Beide Scheiden (Neurilemm wie Markscheide) sind bei den peripherischen Cerebrospinalnerven (mit Ausnahme des Olfactorius, dessen Aeste marklos sind) vorhanden, bei den übrigen fehlt entweder die eine oder die andere. Die Schwann'sche Scheide fehlt den Nervenfasern in der weissen Substanz von Gehirn und Rückenmark, wo sie durch die Neuroglia ersetzt wird, die Markscheide fehlt dagegen besonders den sympathischen Nervenfasern, welche in Folge dessen auch statt des weissen der vorigen ein graues Aussehen haben (graue oder marklose oder sympathische oder nach ihrem Entdecker Remak'sche Fasern, Fig. 60 h). Sie kommen im übrigen in wechselnder Mende auch in cerebrospinalen Nerven vor, z. B. sehr reichlich im Vagus.

Ausser den genannten, schon länger bekannten scheidenartigen Umhüllungen des Axencylinders sind neuerdings besonders durch Kühne mit Hülfe der Verdauungsmethode noch weitere Nervenscheiden nachgewiesen, welche durch ihre Resistenz gegen Trypsinverdauung als Keratinsubstanzen sich erweisen und Neurokeratin- oder Hornscheiden genannt werden. Sie wurden sowohl um das resp. in dem Mark (netzförmiges Neurokeratingerüst des Marks) als auch um den Axencylinder herum (Axolemm) gefunden, indess ist ein auch nur vorläufiger Abschluss unserer Kenntniss über diese Nervenscheiden noch nicht erzielt. Ich will mich deshalb mit dieser kurzen Erwähnung derselben begnügen, muss dagegen von den beiden erst genannten Scheiden noch einige weitere Mittheilungen machen.

Was zunächst die markhaltigen Nervenfasern betrifft, so sitzen an der inneren Seite des Neurilemms derselben im ganzen spärliche Kerne (Neurilemmnervenkerne), in deren Umgebung man oft deutlich noch geringe Mengen von körnigem Protoplasma sieht, welche nach Ranvier die ganze Oberfläche überziehen und an den gleich zu erwähnenden Schnürringen sich auf den Axencylinder umschlagen, eigenthümliche biconische Verdickungen desselben (Renflements) bedingend. Jedenfalls sind diese Kerne wie das zu ihnen gehörige Protoplasma (Nervenkörperchen) integrirende Bestandtheile der Nervenfaser, nicht bloss ihrer Hülle. Den Kernen entsprechend zeigt die Markscheide eine leichte concave Einbuchtung (Fig. 60 i bei K).

Die Markscheiden der markhaltigen Nervenfasern erleiden

eigenthümliche Veränderungen, sobald der Tod ihres Besitzers eingetreten ist oder sie aus dem lebenden Körper entfernt worden sind. Während im lebenden Thiere die Nervenfasern als ganz homogene graue Fädchen erscheinen (wenigstens theilweise, nach Ranvier sollen sie freilich alle auch im Leben schon so aussehen wie nach dem Tode), erhalten sie unter den genannten Umständen zwei Contouren (doppeltcontourirte Nf.), von welchen die innere durch ihren unregelmässigen Verlauf und ihren starken dunkelen Glanz ausgezeichnet ist. Späterhin wird diese Linie immer unregelmässiger, es treten noch mehrere auf und schliesslich kann man gar einzelne dunkel contourirte, faltige Klumpen im Innern der Schwann'schen Scheide liegen sehen. Man erklärt diese sämmtlichen Veränderungen als Folge der allmählig von aussen nach innen fortschreitenden Gerinnung des vorher flüssigen Markes, deren Schlusseffect der Zerfall desselben in einzelne Klumpen, Myelintropfen, -kugeln, ist, welche man häufig an den Enden der Nervenfasern in den Präparaten hervortreten sieht. Am reichlichsten finden sie sich in den Präparaten aus dem Gehirn und Rückenmark (Fig. 60 e), weil hier die äussere Hülle fehlt, ein Umstand, welcher es auch bewirkt, dass diese Fasern immer nur in relativ kleinen Stücken zu erhalten sind, während man von den peripherischen fast beliebig lange Stücke isoliren kann. Der Mangel der Schwann'schen Scheide ist bei den Gehirn- und Rückenmarksfasern auch noch die Ursache einer anderen nach dem Tode resp. in Folge der Präparation auftretenden eigenthümlichen Erscheinung, nämlich einer ganz unregelmässigen Gestaltung der Markscheide. Dieselbe bildet kleinere oder grössere, meistens ganz unregelmässige seitliche Buckel und Hervorragungen, häufig aber auch regelmässigere, spindelförmige, varicöse Anschwellungen (Fig. 60 d), welche den Fasern oft ein perlschnurartiges Aussehen verleihen.

Ein interessantes Structurverhältniss der peripherischen markhaltigen Nervenfasern, welches einigermassen an die früher erörterte Zusammensetzung der Herzmuskulatur erinnert, hat in neuerer Zeit Ranvier kennen gelehrt. Bei Behandlung ganz frischer Nervenfasern mit Osmiumsäure erkannte er in ziemlich regelmässigen Abständen Unterbrechungen der eingetretenen schwarzen Färbung der Markscheide durch weisse Querlinien (Fig. 60 i bei S). Genau entsprechend diesen hellen Linien konnte er durch

Arg. nitr. dunkele, braune bis schwarze Linien erzeugen, welche an Stellen lagen, wo zugleich die Fasern eine Verschmälerung, eine Art von Einschnürung (Schnürring) erkennen liessen. Ausserdem erzeugte aber das Silbersalz an denselben Stellen noch andere braune Linien, welche die ersten rechtwinklig kreuzen und also mit ihnen kleine Kreuze erzeugen, (Ranvier'sche Kreuze, Fig. 60), deren einer, in der Axe der Nervenfaser gelegener Arm, an welchem bei starker Vergrösserung eine Querstreifung hervortritt, länger ist als der quere. Nach sehr langer Einwirkung des Silbersalzes kann dieser Arm sogar so lang werden, dass man ihn, allmählig schwächer, dann aber wieder stärker gefärbt, bis zu dem nächsten Kreuze hin verfolgen kann. Daraus geht klar hervor, dass wir es mit dem Axencylinder zu thun haben, was aber bedeuten die Querstreifen? Ranvier hat die weitere Entdeckung gemacht, dass ähnlich wie bei der Herzmuskulatur zwischen je zwei Querstreifen ein Kern (Neurilemmnervenkern) in der Nervenfaser gelegen ist, und erklärt deswegen die zwischen je zwei Querstreifen gelegenen Stücke als Zellenterritorien, die Querstreifen als eine Art Kittsubstanz, welche die Markscheide unterbricht und dadurch dem Arg. nitr. die Möglichkeit gibt, an diesen Stellen in das Innere des Nerven einzudringen und den Axencylinder zu färben. Hat das Salz Zeit genug, sich durch den ganzen Axencylinder hindurchzusaugen, dann sehen wir ihn auch in seiner ganzen Ausdehnung gefärbt, sonst erscheinen nur die kleinen Kreuze.

Noch eine weitere Eigenthümlichkeit hat man in neuester Zeit an der Markscheide kennen gelernt, welche zwar vielfach als postmortale Erscheinung ausgegeben worden ist, deren Bestehen während des Lebens indessen nicht mehr bezweifelt werden kann, seitdem sie an lebenden Nerven erkannt worden ist, d. s. die sog. Schmidt-Lantermann'schen Einkerbungen oder Segmentirungen des Markes (Fig. 58 i). Man erkennt nämlich an der Markscheide, wenn sie z. B. in geeigneter Weise mit Osmiumsäure behandelt wurde, eine Zusammensetzung aus „cylindro-konischen" Segmenten, welche sich im allgemeinen dachziegelförmig decken, oft in regelmässiger Weise so, dass das eine Ende eines Segmentes das vorhergehende deckt, während sein anderes Ende von dem folgenden gedeckt wird, aber auch so, dass beide Enden eines Stückes decken oder gedeckt werden. Die einzelnen Segmente sind oft von sehr verschiedener Länge und stets durch einen schmalen, hellen

Zwischenraum getrennt, in dem eine Art von Kittsubstanz oder Gerüstsubstanz vorhanden ist, welche von dem das Neurilemma auskleidenden Protoplasma nach dem Axencylinder trichterförmig hinzieht.

Wie die cerebrospinalen Fasern, so haben auch die marklosen, an denen keine Schnürringe und Zellgrenzen zu sehen sind, ihre Eigenthümlichkeiten. Die Schwann'sche Scheide derselben ist sehr dick und umschliesst so fest den Axencylinder, dass man beide nicht von einander unterscheiden kann und die Faser also wie ein einfacher Faden erscheint. Die Sarcolemmascheide ist im Gegensatze zu den markhaltigen Fasern äusserst reich an länglichen Kernen, wodurch die Nervenfasern sich leicht von Bindegewebsbündeln erwachsener Menschen unterscheiden lassen. Neuerdings wird behauptet, dass die Nervenfasern nur aus Axencylinder mit Kernen und wenig Protoplasma beständen.

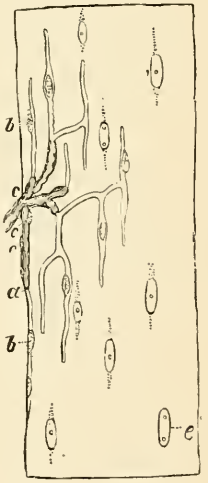

Fig. 61. Nervenendigung in Froschmuskeln. Der Deutlichkeit wegen sind die Querstreifen der Muskelfaser nicht mit abgebildet. Bei a der Nervendurchtritt durch das Sarcolemma im Profile gesehen. Der übrige Theil der intermuskulären Axencylinder ist nach verschiedenen Einstellungen des Focus entworfen. b. Nervenendknospen. c. Kerne der Schwann'schen Scheide, e. Muskelkerne; nach Kühne, halbe Grösse.

Alle seitherigen Angaben bezogen sich auf die Zusammensetzung der Nervenfasern in ihrem Verlaufe, es ist aber auch die Frage von dem grössten Interesse, wie sich die Fasern an ihrem centralen und peripherischen Ende verhalten. Ueber die centralen Enden der Nervenfasern werde ich sogleich bei der Besprechung der Ganglienzellen die nöthigsten Mittheilungen machen, von den peripherischen Nervenenden werden einige bei der Besprechung der betreffenden Organe (Darm, Haut, Hornhaut, Netzhaut etc.) Erwähnung finden. Es soll deshalb hier nur von der wichtigen Endigung der motorischen Nerven in den Muskeln kurz die Rede sein. Jede Muskelfaser steht mit einem, wenn sie lang ist, mit mehreren Nervenfasern in Verbindung. Da wo die Nervenfaser an die Muskelfaser herantritt (Fig. 61), hört die Markscheide plötzlich auf, während die Schwann'sche Scheide sich ohne Unterbrechung in das Sarcolemma fortsetzt. Der Axencylinder allein also tritt in das Innere des Sarcolemmaschlauches ein, wo er sich oberflächlich flach ausbreitet, entweder in Form einer Membran

oder eines Fasernetzes (Nervenendplatte). Bei den Säugethieren, Vögeln etc. liegt die Nervenendplatte auf einer feinkörnigen, Kerne enthaltenden Protoplasmamasse (Sohle, Endhügel) auf, welche bei den Amphibien fehlt und nur durch kleine knospenartige den intermuskulären Verzweigungen des Axencylinders ansitzende protoplasmatische Gebilde (Nervenendknospen) vertreten wird. (Nach Kühne.)

Präparat.

1. Lebende Nerven. Einen Frosch, den man vorher durch subcutane Injection von 1—1½ Pravaz'sche Spritzen Aether betäubt hat, umwickelt man mit einem feuchten und stets feucht zu haltenden Lappen und legt ihn so auf die S. 121 beschriebene Glassplatte, dass man die Zunge, nachdem man sie aus dem Munde hervorgezogen hat (sie ist bekanntlich nach hinten umgeschlagen), über dem eingerahmten Objectglase ausbreiten und mit Nadeln auf dem Korkrahmen befestigen kann. Man befeuchtet die Zunge mit Kochsalzlösung und deckt ein Deckglächen auf. Die grauen Nervenstränge sind leicht zwischen den Gefässen zu erkennen.

2. Doppeltcontourirte peripherische Nervenfasern (Figur 60 a b). Man schneidet irgend einen Nerven einem beliebigen lebenden oder todten Thiere aus und zerzupft in Wasser. Beim Zerzupfen ist auf recht ausgiebige Isolation der feinsten Fasern zu achten. Je nachdem man früher oder später untersucht, wird die Gerinnung verschieden weit vorgeschritten sein, aber nicht in allen Fasern gleichmässig. Bei sehr lange abgestorbenen Nerven sind Axencylinder an solchen Stellen zu sehen, wo das Fehlen der Markscheide schon durch das helle Aussehen der Fasern angezeigt wird. — Ein anderes Präparat kann man mit Hülfe von 3proc. Essigsäure anfertigen.

3. Marksegmente (Fig. 60 i) erhält man leicht zu Gesicht, wenn man den Ischiadicus eines soeben getödteten Frosches nebst seinen beiden Theilästen sehr vorsichtig ohne Zerrung herausschneidet und sofort in ½ procent. Osmiumsäure legt, in welcher man die beiden Aeste mit Pincetten fasst und auseinanderzieht, wobei zugleich der Stamm getheilt wird. Bei diesem Verfahren werden immer einzelne Nervenfasern isolirt, die sofort von der Osmiumsäure in einem nahezu normalen Zustande fixirt werden. Nach wenigen Minuten wäscht man das Präparat in Wasser aus und untersucht es auch in solchem. Sehr schön und deutlich treten die Segmente des Marks, ferner die Unterbrechungen des Markes an den Schnürringen, dann die Nervenkerne etc. hervor.

4. Achsencylinder a) durch Collodium dargestellt (Fig. 60 f). Man zerzupft einen frisch herausgenommenen Froschnerven ohne Zusatz recht sorgfältig, gibt dann einen grossen Tropfen Collodium zu und deckt ein Deckgläschen auf. Man muss rasch arbeiten und untersuchen, weil das Präparat durch Hartwerden des Collodiums bald wieder zu Grunde geht. Man sieht deutlich die Schwann'sche Scheide, welche oft zahlreiche Einschnürungen zeigt, die aber grösstentheils Kunstproducte sind; in ihr das körnige,

aber ganz durchsichtige Mark und in diesem als dunkelen Faden den Axencylinder, welcher oft etwas geschlängelt verläuft und an den Enden der Nervenfasern etwas hervorstehen kann.

b) durch Fuchsin gefärbt. Sehr schöne Präparate von Nerven erhält man nach folgender, von Rawitz gegebener Vorschrift: Ein Stück eines frischen Frosch-Ischiadicus lässt man 4—24 Stunden in Alc. absol. liegen, dann färbt man in Fuchsin (6—7 Tropfen einer 4procent. Lösung auf ein Uhrschälchen voll Wasser) und zerzupft dann nach kurzem Abspülen in Aq. dest. in 50 pCt. Kali acet. Es empfiehlt sich, vor dem Einlegen des Nerven in die Farbe denselben schon zu zerzupfen, damit die Lösung besser eindringen kann. Die Axencylinder sind schön roth gefärbt, ebenso die Kerne am Neurilemm, auch die Ranvier'schen Schürringe zu sehen.

c) Axencylinder und Kühne'sche Keratinscheiden werden nach Heidenhain durch seine neue, unter Speicheldrüsen genauer angegebene Haematoxylin-Färbemethode sehr schön gefärbt.

5. Ranvier'sche Kreuze (Fig. 60 g). Ganz frischer Froschnerv wird auf dem trokenen Objectträger fein zerzupft, so dass möglichst viele Nervenfasern auf grössere Strecken isolirt sind. Nun bringt man einige Tropfen 0,5procent. Lösung von Arg. nitr. auf die Nerven und lässt 3 bis 5 Minuten stehen. Jetzt werden die dem Objectglas immer noch anhaftenden Nervenfasern mit destillirtem Wasser vorsichtig aber ausgiebig abgespritzt, mit saurem Haematoxylin gefärbt, indem man etwas Farbe auftropfen lässt, nochmals mit Wasser abgespült und in Glycerin dem Lichte ausgesetzt. Eine deutliche Bräunung des Präparates beweist, dass es zur Untersuchung geeignet ist. Kreuze wie oben beschrieben, besonders die Querstreifung des Axencylinderschenkels derselben sehr deutlich, Kerne blau gefärbt. An den Enden der Nervenfasern ist der Axencylinder gleichfalls gefärbt.

Die versilberten Nerven lassen sich auch noch dazu benutzen, eine wichtige Structureigenthümlichkeit zur Anschauung zu bringen, da an denselben nach Kölliker die fibrilläre Structur der Axencylinder hervortritt, wenn man sie mit Eisessig behandelt. Die Axencylinder quellen dabei weit aus den Nervenfasern hervor.

6. Um die Anordnung des Bindegewebes in den Nervenstämmen zu sehen, härte man einen grösseren Nerven, etwa den Ischiadicus, in conc. Pikrinsäurelösung und fertige dann, nachdem man ihn in irgend eine Masse eingebettet hat, feine Querschnitte an, welche man mit Pikrocarmin färbe. Die Schnitte werden in mit Ameisensäure angesäuertem Glycerin untersucht. Es erscheinen nun die secundären Nervenbündel von rothen Ringen eingefasst, welche dem Perineurium (der blätterigen) Scheide entsprechen, das Epineurium zeigt nur rothe Kerne, hie und da Fettzellen, ebenso treten im Endoneurium rothe Kerne hervor.

7. Markhaltige Nervenfasern der Centralorgane (Fig. 60c—e). Kleine Stückchen der weissen Substanz des Rückenmarks werden in einem kleinen Tropfen Wasser grob zerzupft und dann mit dem Deckgläschen platt gedrückt. Myelinkugeln, varicöse Nervenfasern, Axencylinder, welche oft auf grosse Strecken isolirt verlaufen, dann wieder von Markscheide umgeben sind. Wenn man statt in Wasser in ganz schwacher Anilinrothlösung zer-

zupft, so erhält man eine schöne rothe Färbung der Axencylinder; noch bessere Präparate erhält man, wenn man ganz kleine Stückchen weisser Substanz für 24 Stunden in 0,1 procent. Osmiumsäure legt und dann in Wasser zerzupft.

8. Marklose Nervenfasern (Fig. 60 h). Man zerzupft ein kleines Stückchen vom Grenzstrange des Sympathicus, am besten aus der Nähe eines Ganglion, oder ein Stückchen des Nerv. vagus in Wasser. Nicht alle Nervenfasern, welche in dem sympathischen Grenzstrange verlaufen, sind marklose, vielmehr finden sich neben diesen auch markhaltige, theils einzeln, theils in grösseren Bündeln. Die marklosen erkennt man an ihrem blassen Aussehen und den zahlreichen Kernen, welche nach Zusatz sehr verdünnter Essigsäure noch deutlicher hervortreten. — Damit man auch wirklich den Nerven und nicht das ihn umgebende und fest umhüllende Bindegewebe zerzupft, muss man ihn vorher ganz rein herauspräpariren. Das Zerzupfen wird sehr erleichtert, wenn der Nerv vorher 24 Stunden lang in verdünnter Essigsäure (2—5 Tropfen Eisessig auf 100 Ccm. Wasser) gelegen hat.

9. Nervenendigung in Muskeln (Fig. 61). a) Um die gröbere Vertheilung der Nervenfasern in der Muskulatur zu erkennen, breitet man den muskulösen Theil des Diaphragmas kleiner Thiere (Meerschweinchen etc.) sorgfältig in Wasser aus und säuert mit ein wenig dünner Essigsäure an. Untersuchung mit schwacher Vergrösserung.

b) Für die Untersuchung der Endigung der Nerven an den einzelnen Muskelfasern empfiehlt Salzmann folgende Methode: Man legt dünne Muskeln des Frosches, z. B. den Sartorius, im Ganzen oder der Länge nach herausgeschnittene dünne Stücke von beliebigen anderen Muskeln sofort nach der Tödtung des Frosches in ein Reagensgläschen, in welchem sich gewöhnliche käufliche schwefelige Säure befindet und lässt gut zugekorkt je nach der Grösse der Muskelstücke 1—8 Tage stehen. Nun werden die Mukeln in Wasser tüchtig ausgewaschen und darauf über einer Spirituslampe in einem Reagensgläschen 3 oder 4 Mal derart aufgekocht, dass man vor jedem neuen Aufkochen frisches kaltes Wasser zusetzt oder das alte warme erst abkühlen lässt. Ein paar kräftige Schüttelschläge bringen nun, wie ich mich überzeugt habe, die einzelnen Muskelfasern auf's schönste isolirt zur Darstellung. Mit solchen Fasern hat S. auch noch eine Goldchloridfärbung vorgenommen, durch welche die Muskelsubstanz hellrosa bis tiefblau, die Nerven (markhaltige wie marklose) dunkeler, bis schwarz gefärbt wurden. Beim Nachprüfen beachte man, dass die Goldchloridfärbungen in Rücksicht auf das Gelingen stets etwas unzuverlässig sind. Man giesst etwas von der Flüssigkeit, in welcher die isolirten Muskelfasern suspendirt sind, in ein Reagensgläschen und gibt auf ca. 10 Ccm. derselben 1—3 Tropfen 1 procent. wässeriger Goldchloridlösung hinzu. Nach wenigen Minuten sind die Muskelfasern gelblich; man giesst nun den Ueberschuss der Goldlösung weg und statt ihrer Wasser zu, wäscht die Muskeln darin aus, giesst ab, setzt Wasser, welches mit Essigsäure ein wenig angesäuert wurde, hinzu und erhitzt nun über einer Spirituslampe bis zum Sieden. Nach wenigen Minuten ist dadurch die Reduction des Goldes beendet und man kann nun in Glycerin und Wasser (zu gleichen Theilen) mit ein wenig Essigsäure untersuchen.

c) Zur Untersuchung der Nervenendigung in frischen Muskeln eignet sich am besten der Gastrocnemius des Frosches. „Unschwer erkennt man in dem aufgebrochenen und auseinandergezerrten Muskel den zu seiner Faserung senkrechten Verlauf der kleinsten Nervenstämmchen an den sie begleitenden schwarz pigmentirten Gefässen. In dieser Gegend treten dann die Endästchen ab und wenn man nun einzelne Muskelfasern, nachdem sie vorher bündelweise an beiden Enden mit den Sehnen durchschnitten wurden, mit der Pincette heraushebt, so ist man ziemlich sicher, das gewünschte Object zu erhalten. Dasselbe ist ohne Zusatz oder in 0.5procent. Kochsalzlösung zu untersuchen (Kühne)." Das Deckgläschen muss durch Wachsfüsschen oder auf ähnliche Weise gestützt werden.

d) Viel schönere Präparate erhält man, noch dazu auf leichtere Weise, durch die Anwendung des Goldchlorids, welches zwar ein nicht ganz zuverlässiges Reagens und Färbemittel ist, aber dafür auch im Glücksfall prächtige Präparate liefert. Man kann diese Methode für alle Muskeln anwenden, ich will sie hier in Rücksicht auf die Untersuchung der Säugethiermuskeln beschreiben. Man nehme, um möglichst kurze Muskelfasern zu haben, Stückchen von ganz frischen Intercostalmuskeln von Kaninchen und lege dieselben in eine aus 1 Theil Ameisensäure und 2 Theilen dest. Wasser bestehende Flüssigkeit. Nach $^1/_2$—1 Minute, wenn die Stückchen durchsichtig geworden sind, werden sie in 1procent. Goldchloridlösung übertragen, in welcher sie 10—14 Minuten bleiben bis sie gelb geworden sind. Nun lässt man sie 24 Stunden lang in verdünnter Ameisensäure (1 : 4 Wasser) im Dunkeln stehen, wobei sie an der Oberfläche eine schmutzig graugelbe, innen eine rothe bis violette Färbung annehmen. In Glycerin, dem man etwas Ameisensäure zugesetzt hat, werden die nun leicht auseinander fallenden Stückchen vorsichtig zerzupft und mit dem Deckglas ein wenig auseinander gedrückt. Man wählt zum feineren Zerzupfen womöglich eine Stelle, an der man schon makroskopisch einen grösseren, als schwarzen Faden hervortretenden Nerven erkennt. Sind die Präparate gelungen, so sieht man sehr schön schon bei schwacher Vergrösserung, wie das Nervenstämmchen sich theilt und zu jeder Muskelfaser ein Aestchen schickt, welches sich an dem Endhügel in ebenfalls ganz dunkel gefärbte unregelmässig varicöse netzförmige oder dentritische Zweigchen auflöst. Die Kerne des Endhügels sind kaum zu sehen. Dieses Verfahren nach Löwit ist von Ranvier dahin verbessert worden, dass man die Muskeln 5—10 Minuten in frisch ausgepressten und durch Flanell filtrirten Citronensaft einlegt, in dest. Wasser abspült und in die Goldlösung bringt. Derselbe Autor empfiehlt sehr auch die folgende Methode: Man lässt 1 Theil Ameisensäure mit 4 Theilen 1procent. Goldchloridlösung bis zum Sieden sich erhitzen und dann erkalten. In diese Lösung bringt man die Muskelstücke, wäscht sie, nachdem sie gelb geworden sind, in Wasser aus und bringt sie dann in die mit 4 Theilen Wasser verdünnte Ameisensäure zur Reduction. Endlich wird empfohlen, in die Muskeln des lebenden Thieres eine Injection mit 1procent. Osmiumsäure zu machen, dann erst Muskelstücke herauszuschneiden und wie oben angegeben zu behandeln.

b) Die Ganglienzellen.

Die Nerven- oder Ganglienzellen, auch Nervenkörper genannt, zeigen zwar sämmtlich in Bezug auf ihren feineren Bau vielfache Uebereinstimmung, sind aber doch auch wieder so verschieden, dass sie nach ihren Hauptfundorten gesondert betrachtet werden müssen. Gemeinsam ist allen das sehr gleichmässige, feinkörnige Aussehen des Zellenleibes, der sehr grosse, bläschenförmige, aber sehr zart begrenzte Kern, und das grosse, homogene, glänzende Kernkörperchen, in welchem oft noch ein kleiner heller Fleck (Korn, Nucleolulus) zu sehen ist. Alle ausgebildeten Zellen besitzen mindestens einen Ausläufer (unipolare), viele zwei (bipolare), die meisten aber noch mehr (multipolare); ausgebildete Ganglienzellen ohne Ausläufer (apolare) sind immer Kunstproducte und auch bei den unipolaren besteht der eine Fortsatz aus zwei Theilen. Als ein allen Formen gemeinsamer physiologischer Bestandtheil kann auch noch das gelbbraune Pigment angesehen werden, welches wenigstens bei älteren Menschen sowohl in cerebrospinalen als in sympathischen Ganglienzellen in gewisser Menge gefunden wird, wenngleich allerdings seine Menge bei vielen pathologischen Processen, vor allen Dingen bei allen Cachexien, bedeutend grösser ist als gewöhnlich. Das Pigment besteht aus kleinen, unregelmässig gestalteten Körnchen und liegt in der Regel nicht durch die ganze Zelle zerstreut, sondern auf einem Haufen zusammen, welcher freilich wohl auch die ganze Zelle einnehmen kann. Auch bei den einzelnen benachbarten Zellen ist die Menge des vorhandenen Pigments durchaus nicht immer dieselbe, sondern neben fast freien können sich, besonders in sympathischen Ganglien, ganz mit Pigment vollgestopfte Zellen zeigen.

Auf die specielle Besprechung der einzelnen Zellenformen übergehend, ist von den sympathischen Ganglienzellen (Fig. 62 S) zu bemerken, dass jede derselben von einer bindegewebigen Kapsel umhüllt wird, welche jedoch nicht fest der Zelle anliegt, sondern durch einen schmalen Raum von derselben getrennt wird, welcher sich durch seine Auskleidung mit Endothelzellen (Fräntzel) an der inneren Oberfläche der Kapsel als ein pericellulärer Lymphraum erweist. Die Ausläufer der Zellen müssen natürlich diesen Raum überbrücken und durch die Kapsel hindurchgehen, wodurch es sich erklärt, dass sie beim Zerzupfen so leicht abreissen. Durch

Färbung sowohl wie durch einfachen Essigsäurezusatz sind die Kerne der Kapsel leicht deutlich zu machen.

Von den cerebrospinalen Ganglienzellen sind diejenigen des Rückenmarkes (Fig. 62 R) insofern die wichtigsten, als die neueren Anschauungen über den Bau der Zellen und besonders über die Beziehungen ihrer Ausläufer zu Nervenfasern an ihnen gewonnen worden sind und bis jetzt auch nur für sie volle Gültigkeit besitzen. Es waren vorzugsweise die Untersuchungen von Deiters, welche an den Rückenmarkszellen und zwar speciell an den grössten, multipolaren, in den Vorderhörnern liegenden, sog. motorischen Ganglienzellen, zwei Arten von Ausläufern kennen lehrten. Einmal die der Zahl nach überwiegenden Protoplasmafortsätze, von Deiters so genannt, weil er an ihnen dieselbe feine Körnung wahrnahm wie an dem Leib (Protoplasma) der Zelle selbst. Die wichtigste Eigenschaft dieser Fortsätze ist die, dass sie sich vielfach verzweigen und deshalb hat M. Schultze den passenderen Namen der verästelten Fortsätze für sie eingeführt, besonders auch deswegen, weil der Grund zu der Deiters'schen Benennung, wie wir sogleich erfahren werden, nicht richtig ist. Die zweite Art der Ausläufer, von welchen jede Zelle nur einen besitzt, trägt noch jetzt den von Deiters gegebenen Namen der Axencylinderfortsätze, welcher sofort erkennen lässt, dass diese Fortsätze, ohne sich zu verzweigen, direct zu den Axencylindern von Nerven werden, indem sie in einiger Entfernung von den Zellen einen Mantel von Marksubstanz erhalten. Diese Axencylinderfortsätze zeigen wie alle Axencylinder die Zusammensetzung aus Nervenprimitivfibrillen, aber auch an den verästelten Fortsätzen erkannte Schultze eine ganz gleiche Zusammensetzung, nur dass hier die Fasern durch eine grössere Menge der körnigen Zwischensubstanz auseinandergehalten werden, wodurch das Aussehen ein weniger streifiges und mehr körniges wird. An der Stelle der Ganglienzellen ist diese körnige interfibrilläre Masse noch stärker vermehrt, so dass die Primitivfibrillen, welche auch in der Zelle noch deutlich zu erkennen sind, bei dem Eintritt in dieselbe pinselförmig auseinanderweichen. Es haben also sowohl die verästelten Ausläufer als auch die Ganglienzellen selbst im Grunde genommen dieselbe Zusammensetzung wie die Axencylinder, und M. Schultze erklärte deshalb, besonders auch auf Grund bestätigender Beobachtungen bei niederen Wirbelthieren, bes. Fischen, dass die Ganglien-

zellen im Princip nichts anderes seien als kernhaltige Erweiterungen des Axencylinders, woraus wiederum wahrscheinlich wird, dass wenigstens in den meisten Ganglienzellen Nervenprimitivfibrillen

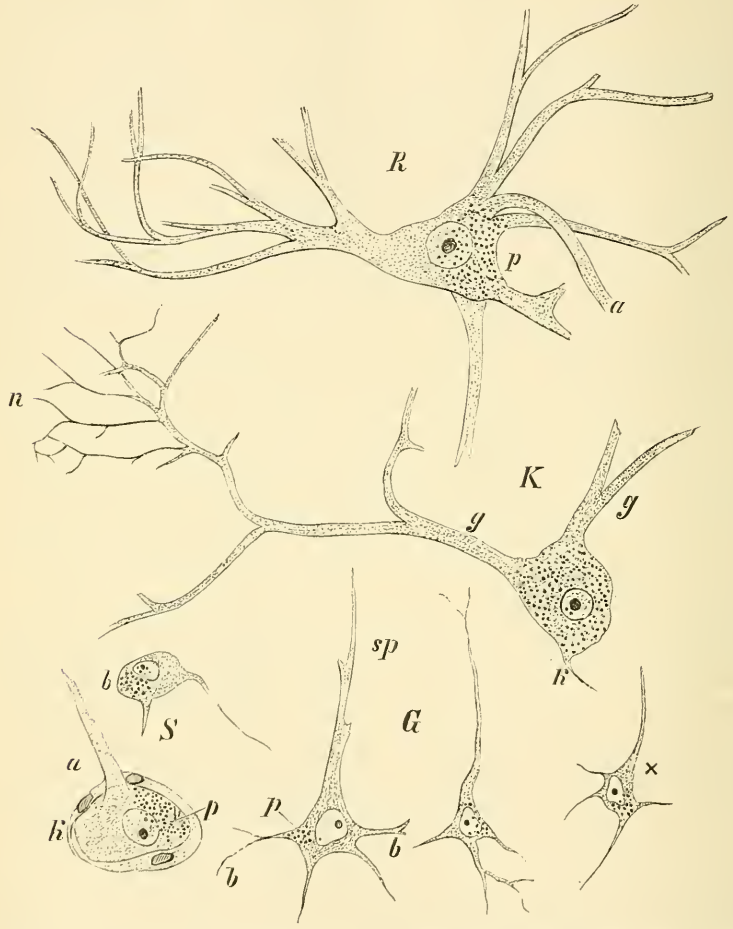

Fig. 62. Ganglienzellen, sämmtlich vom Menschen. $^{300}/_{1}$. R. Multipolare Zelle aus einem Vorderhorn des Rückenmarks, a. der unverästelte Axencylinderfortsatz, bei p. Pigment. K. Purkinje'sche Zelle der Kleinhirnrinde, k. der kleine, g. die grossen Fortsätze, von welchen nur der eine theilweise ausgezeichnet ist. Bei n. feinste, das Nervengeflecht bildende Ausläufer. G. Zellen der Grosshirnrinde, b. basale Fortsätze, sp. Spitzenfortsatz; die Zelle bei × mehr spindelförmig. p. Pigment, R. K. und G. nach den im Text angegebenen Methoden dargestellt. S. Zellen aus dem Gangl. cerv. sup., frisch zerzupft, a. mit der kernhaltigen Kapsel (k), bei p. Pigment, ein Fortsatz erhalten, b. aus der Kapsel entfernt, mit zwei Fortsätzen.

weder ihre Endigung noch ihren Ursprung haben, sondern dass sie ohne Unterbrechung durch dieselben hindurchgehen und nur eine Umlagerung, also eine Ablenkung in andere Bahnen erfahren. Ist

dieses richtig, so müssten nicht bloss die Axencylinderfortsätze, sondern auch die verästelten mit Nervenfasern in Verbindung stehen. Dafür lässt sich aber zur Stunde noch kein ganz sicherer Beweis liefern, wohl aber lässt sich die Annahme durch Beobachtungen stützen. Von den grösseren Aesten der verästelten Ausläufer gehen schon seitlich ganz feine Reiserchen ab, welche sich mit den ebenso feinen Endverzweigungen sämmtlicher Ausläufer zu einem feinen Nervengeflecht verbinden, welches überall in der grauen Masse um die Ganglienzellen herumgelegen ist. Andererseits wissen wir durch die Untersuchungen von Rindfleisch und besonders Gerlach, dass nur ein Theil der Nervenfasern, welche in die graue Substanz eintreten, in directer Weise mittelst der Axencylinderfortsätze mit Ganglienzellen in Verbindung steht, ein anderer aber nach Verlust der Markscheide sich in seine Primitivfibrillen auflöst, welche sich dann in das Geflecht der verästelten Ausläufer einsenken. Ob sie mit ihnen zusammenhängen? Das ist wohl anzunehmen, aber kann vorläufig nicht sicher bewiesen werden, um so weniger, als in der grauen Substanz ausser dem Nervengeflecht auch noch die ebenfalls durch ein feinstes Netzwerk repräsentirte Neuroglia vorhanden ist und es über unser jetziges Können hinausgeht, nervöses und bindegewebiges Faserwerk überall sicher von einander zu unterscheiden. Wenn freilich man mit Henle und Merkel u. A. die Neuroglia für nervös ansieht, dann fällt dieser Zweifel weg. Die Ganglienzellen der Spinalganglien sind dadurch ausgezeichnet, dass ihr einfacher Fortsatz sich T förmig theilt (Ranvier, von Anderen nur für einzelne Zellen zugegeben).

An die Rückenmarkszellen schliessen sich nach ihrer Grösse und charakteristischen Gestalt die sog. Purkinje'schen Zellen der Kleinhirnrinde an (Fig. 62 K.). Ihr alle charakteristischen Eigenschaften der Ganglienzellen besitzender Leib hat im grossen und ganzen eine Kugelgestalt, welche nur nach einer Seite alterirt wird durch den Abgang mächtig grosser Ausläufer, deren Zahl in der Regel zwei beträgt, welche nach verschiedenen Seiten abgehen und sich in unregelmässig winkeliger Weise verästeln, so dass eine solche Zelle einige Aehnlichkeit mit einem Hirschgeweih erhält. Es können jedoch die beiden Ausläufer zunächst in einem gemeinsamen Stamme entspringen, der dann der Zelle die Aehnlichkeit mit einer Retorte verleiht. Diese grossen, nicht nur mit ihren grösseren Aesten, sondern auch mit ihren feinsten Verzweigungen

nur nach einer Seite gerichteten Fortsätze entsprechen zweifellos den verästelten Fortsätzen des Deiters'schen Schemas, wo aber ist der Axencylinderfortsatz? Bei genauem Nachsuchen wird man an gut isolirten Zellen noch einen dritten, ganz feinen Fortsatz erkennen, welcher allerdings nur auf eine kurze Strecke zu verfolgen ist, der aber anfänglich wenigstens unverzweigt bleibt. Er senkt sich in die Körnerschicht der Kleinhirnrinde (s. Kap. 24) ein und es bleibt hier dieselbe Schwierigkeit wie bei den Enden der verästelten Fortsätze, es ist nicht sicher zu sagen, ob der feine Faden mit dem in der genannten Schicht vorhandenen Netzwerk zusammenhängt oder ohne Unterbrechung in eine Nervenfaser übergeht. Ersteres wird von Gerlach angegeben.

Die Zellen des Grosshirns (Fig. 62 G.) zeigen sowohl an den verschiedenen Fundorten, als auch an einer und derselben Stelle (z. B. in der Rinde) die allergrössten Verschiedenheiten in Bezug auf Grösse und Gestalt. Viele sind kugelig mit nach allen Seiten hin abgehenden Ausläufern, andere spindelförmig, wieder andere pyramidenförmig und gerade diese, für das Grosshirn charakteristische Gestalt findet sich in schönster Weise an den grösseren Zellen der Hirnrinde. Von der Basis der Pyramide gehen stets mehrere Fortsätze ab (basale Fortsätze), meistens 3—5, von der Spitze derselben nur einer, der Spitzenfortsatz, welcher meistens ganz allmählig sich verjüngt, so dass die Stelle, wo er aus der Zelle hervorgeht, gar nicht anzugeben ist. Gegenüber den vorher betrachteten Zellen sind diese hier, und vor allem ihre basalen Fortsätze unbedeutend zu nennen; trotzdem ist es leicht festzustellen, dass die meisten basalen auch zugleich verzweigte Fortsätze sind, denn sie lösen sich alsbald durch winklige Theilungen in kleinste Reiserchen auf. Allein auch der Spitzenfortsatz, in welchem man danach den Axencylinderfortsatz vermuthen sollte, theilt sich, wenn auch meist erst in einiger Entfernung von der Zelle in dichotomischer Weise in oft mehrere Aeste, so dass er sich also von den basalen Fortsätzen zwar unterscheidet, aber doch nicht mit dem Axencylinderfortsatz des Schemas übereinstimmt. Der mittlere der basalen Fortsätze ist häufig viel stärker und länger als die seitlichen, woraus Meynert schliesst, dass die eigentliche Grundform der sog. pyramidenförmigen Zellen eine spindelförmige sei. Gerade dieser ist der gesuchte Axencylinderfortsatz. Er geht entweder direct in der Richtung des Spitzenfortsatzes oder

auch wohl in etwas schräger Richtung von der Zelle ab und ist durch seine Starrheit und sein glänzendes Aussehen ausgezeichnet (W. Krause). Die grossen Pyramidenzellen sind sehr häufig stark pigmentirt.

Präparate.

1. Sympathische Zellen (Fig. 62 S). Man zerzupft recht sorgfältig das leicht über den Querfortsätzen des 2. und 3. Halswirbels zu findende Gangl. cerv. suprem. An den Rändern der Stückchen sind hinreichend isolirte Zellen mit Kapseln zu sehen. Zusatz von sehr dünner Essigsäure macht die Kerne der Kapsel und der die Zellen überall umspinnenden sympathischen Fasern deutlicher. Oft gelingt es auch, einzelne Zellen aus ihrer Kapsel zu befreien, so dass man dann wenigstens die Ursprünge der Ausläufer sieht. Selbst die Isolation von Zellen im Zusammenhang mit einer Nervenfaser gelingt geduldigen Zerzupfern. Sehr empfehlenswerth ist es, kleine Stückchen des Ganglion vor dem Zerzupfen 24 Stunden lang in sehr verdünnte Essigsäure (2—5 Tropfen Eisessig auf 100 Ccm. Wasser) zu legen. Auch andere Macerationsmethoden können verwandt werden.

2. Zellen des Rückenmarks (Fig. 62 R). Man legt nach der Methode von Rindfleisch halberbsengrosse Stückchen der Vorderhörner eines möglichst frischen Rückenmarks (von Kaninchen etc. oder von den grossen Schlachtthieren) in eine reichliche Quantität von 0,1 procent. Osmiumsäurelösung und lässt sie darin 10—15 Tage liegen; dann spült man die mittlerweile schwarz gewordenen Stücke in Wasser ab und bringt sie noch für 8 bis 14 Tage in Glycerin. Nun zerzupft man sehr vorsichtig und bringt dann ein kleines, recht weiches Stückchen in einen kleinen Tropfen Glycerin, den man mit einem Deckgläschen bedeckt, welches vorher an allen vier Ecken kleine Wachsfüsschen bekommen hat, so dass es nicht auf das Präparat drücken kann. Der Glycerintropfen soll den Raum zwischen Deckglas und Objectträger nicht ganz ausfüllen. Nun tupft man mit einer Präparirnadel auf das Deckgläschen dicht über dem Stückchen so lange auf, bis dasselbe ganz auseinandergefallen ist, und wird dann die Ganglienzellen mit ihren Ausläufern, ferner, wenn etwa weisse Substanz mit dabei war, sehr schöne varicöse Nervenfasern, deren Markscheide schwarz gefärbt ist, freie Axencylinder, Neuroglia, Gefässe etc. sehen. Es sei noch ausdrücklich vor der, Ungeübten leicht passirenden Verwechselung von sich theilenden Gefässen mit Ganglienzellen und ihren Ausläufern gewarnt. — Sehr gut sind die unter 3. und 4. anzugebenden Methoden auch für das Rückenmark zu verwenden.

3. Zellen des Kleinhirns (Fig. 62 K). Für sie eignet sich vorzüglich die oben beschriebene Macerationsmethode mit Osmiumsäure. Ausser den hirschgeweihähnlichen und retortenförmigen Zellen sieht man auch kleinere Ganglienzellen, ferner die Körner der Körnerschicht, sowie zahlreiche Bruchstücke von Axencylindern und der feinfädigen sog. moleculären Schicht. — Sehr hübsche Präparate liefert auch folgende Methode von Gerlach. Man macht von dem ganz frischen, noch warmen Organe mit dem Rasirmesser

feine Querschnitte durch die Rinde, welche man 2—3 Tage lang in ganz dünne (0,01—0,02 pCt.) Lösungen von doppeltchromsaurem Ammoniak oder Kali bringt. Nach dem Auswaschen kommen sie etwa 24 Stunden lang in eine ganz dünne Lösung von Carmin-Ammoniak und werden dann in einem Tropfen Glycerin fein, aber vorsichtig zerzupft. — Endlich kann auch die ad 4. angegebene Methode benutzt werden.

4. Zellen der Grosshirnrinde (Fig. 62 G). Dünne Querschnitte der Hirnrinde, am besten einer Centralwindung oder von den Frontrallappen, werden in eine nicht zu kleine Menge einer etwa 0,03 procent. Lösung von Chromsäure eingelegt und nach etwa 3 Tagen oder selbst noch später in einem Tropfen Glycerin, den man mit Fuchsin hellroth gefärbt hat (etwa ein Tropfen Glycerin zu 1 Tropfen 0,01 procent. Anilinlösung), vorsichtig zerzupft. Auch hierbei kann man sich der mit Wachsfüsschen versehenen Deckgläschen nach der bei 1. angegebenen Methode mit grossem Vortheile bedienen. Die Zellen sind in sehr grosser Zahl vorhanden, ihre Kerne hübsch roth gefärbt; daneben Trümmer von Nervenfibrillen, Theile der Neuroglia und des Nervengeflechtes, Gefässe etc. — Es können auch die ad 2 und 3 angegebenen Methoden angewendet werden.

C. Die Organe.

Dreizehntes Kapitel.

Die Gefässe.

Die Blutgefässe zerfallen: 1. in die das Blut vom Herzen abführenden Arterien (von den Alten so genannt, weil sie nach dem Tode meistens leer gefunden und deshalb als Luft [ἀηρ] führende Canäle angesehen wurden), 2. in die das Blut dem Herzen zuführenden Venen und 3. in die Haargefässe, Capillaren, welche im Innern der Organe die Arterien und Venen mit einander in Verbindung setzen. Die Arterien und Venen können selbst in ihren feineren Aesten mit unbewaffnetem Auge gesehen werden, wenn sie Blut enthalten, wohingegen die Haargefässe, obgleich auch ihr Caliber in verschiedenen Organen ein sehr verschiedenes ist, ausschliesslich Gegenstand der mikroskopischen Beobachtungen sind, da ihr Durchmesser nur 7—11 μ beträgt.

Wenn man die Capillaren irgend eines Theiles, z. B. der weichen Hirnhaut, wo sie leicht darzustellen sind, in indifferenter Flüssigkeit betrachtet, so erscheint ihre Wandung als eine ganz dünne, homogene, etwa dem Sarcolemma vergleichbare Membran, in welcher in kurzen Abständen länglich ovale Kerne gelegen sind, deren Längsdurchmesser der Axe des Gefässes stets parallel gerichtet ist. Es war auch hier wieder das Argentum nitr., welches einen wesentlichen Fortschritt in den Anschauungen vermittelte, indem es mit seiner Hülfe gelang, die anscheinend homogene Membran in einzelne Zellenterritorien zu zerlegen, welche durch schwarze Linien (gefärbte Kittsubstanz) getrennt werden. Wie bei dem endothelialen Ueberzuge der serösen Höhlen gelingt es auch hier durch Combination der Versilberungsmethode mit anderen Färbemethoden, im Innern eines jeden der durch die schwarzen Linien umsäumten Felder einen Kern nachzuweisen. Von körnigem Protoplasma ist an diesen, dem Parablasten entstammenden Zellen nur noch eine Spur um den Kern herum vorhanden, die Hauptmasse des Leibes besteht aus einer dünnen, homogenen Platte, so dass sie also nach Bau und Entwickelung den Endothelzellen zugezählt werden müssen. Zwischen den Endothelzellen hat die neuere Zeit kleine Oeffnungen in der Gefässwand (Stigmata die kleineren, Stomata die grösseren, Arnold) oder vielmehr, da es wahrscheinlich nicht geradezu Oeffnungen sind, weichere, selbst für körperliche Partikeln durchgängige Stellen kennen gelehrt, welche besonders für die Erklärung vieler pathologischer Vorgänge von grösster Wichtigkeit sind.

Dieses Endothelhäutchen, welches dem Gesagten zufolge die Wandung der feinsten Capillaren ausschliesslich bildet, ist ein integrirender Bestandtheil der Wandungen sämmtlicher Gefässe, und zwar ist es immer diejenige Haut, welche zunächst an das Blut angrenzt. In den etwas grösseren Gefässen haben die einzelnen Endothelzellen eine noch ausgesprochener längliche (fast spindelförmige) Gestalt (Fig. 63) als in den Capillaren (daher Epithelium fusiforme älterer Autoren), in den ganz grossen Gefässen werden die Zellen aber wieder kleiner, mehr polygonal; überall ist der grösste Durchmesser der länglich-ovalen Kerne der Gefässaxe parallel gerichtet.

Verfolgt man die Gefässe von den Capillaren aus weiter nach den grösseren Stämmen zu, so erscheint in der Regel (bei den Uebergangsgefässen) um das Endothelhäutchen herum, welches

dann als Tunica intima bezeichnet wird, eine dünne aus faserigem, zellenhaltigem Bindegewebe bestehende Haut, die Tunica externa oder adventitia, welche von da ab keinem grösseren Gefässe mehr fehlt und immer die äusserste Wandschicht bildet. Sie hängt ohne Unterbrechung mit dem Organ- oder dem allgemeinen Körperbinde-

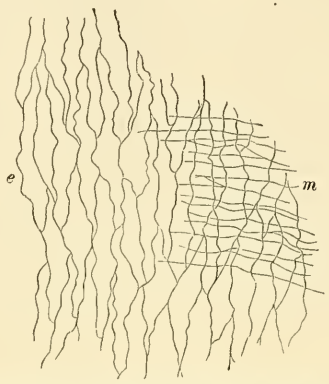

Fig. 63. Gefässendothel aus der Vena port. eines Meerschweinchens, durch Arg. nitr. dargestellt. e. Endothelzellen, bei m. unter denselben die Grenzen der glatten Muskulatur. $^{250}/_{1}$.

gewebe zusammen und kann deshalb in der Regel nach aussen hin nicht scharf abgegrenzt werden. Endlich zeigt sich bei noch grösseren Gefässen (kleinsten Arterien und Venen, Fig. 64 B.) als dritte Gefässhaut eine Schicht von glatten Muskelfasern, welche sich zwischen Tunica intima und externa als Tunica media einschiebt, welche anfänglich nur aus vereinzelten circulär gerichteten Muskelzellen, dann aus einer einfachen Lage von Muskelzellen besteht, allmählig aber dicker wird und die beiden anderen an Grösse weit übertrifft. Die einzelnen glatten Muskelzellen liegen parallel nebeneinander und laufen im wesentlichen circulär um das Gefäss herum, so dass also ihre langen Kerne senkrecht zur Gefässaxe gestellt sind, wodurch sie leicht von den der Gefässachse parallel liegenden Endothelkernen unterschieden werden können.

Die nächste Veränderung, welche sich beim Grösserwerden der Gefässe (Fig. 64 C.) zeigt, ist eine Verdickung der Tunica intima, hervorgebracht durch eine bindegewebige Schicht, welche sich zwischen Endothelhaut und Muskelhaut einschiebt (intermediäre Lage Eberth's). Das wichtigste und charakteristischste Element dieser Membran sind grosse, theils spindelförmige, theils mehrstrahlige platte Zellen, welche mit ihren Ausläufern unter einander

zusammenhängen (Fig. 65 A.). Diese Zellen, welche sämmtlich ihre Flachseite der Gefässoberfläche zuwenden, liegen in mehrfacher Schicht übereinander und sind in ein feinkörniges von vielen feinen elastischen Fasern durchzogenes Grundgewebe eingebettet. Gegen die Media hin wird die Intima durch eine breite, doppeltcontourirte, stark glänzende und halskrausenartig gefaltete elastische Haut (Membrana elastica intimae) scharf abgetrennt, welche Haut auch

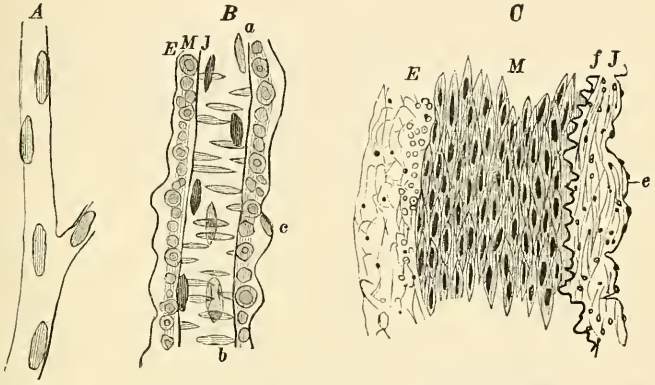

Fig. 64. Gefässe. A. Capillare, B. kleinste Arterie des Gehirns, frisch, J. Tunica intima, M. Media, E. Externa, a. die Längskerne der Intima, b. die Kerne der Muskeln. c. Kern der Adventitia. $\frac{300}{1}$. C. Stück eines Querschnittes einer kleineren Hautarterie, mit Carmin gefärbt. J. Intima mit e., dem Endothel und f., der Tunica fenestrata; M. Muscularis, deren Zellen alle in der Schnittebene liegen; E. Externa oder Adventitia.

als Membrana fenestrata bezeichnet wird, weil sie kleine Lücken, gleichsam Fenster, besitzt, welche dieselbe als ein Maschenwerk elastischer Bänder charakterisiren. Sie tritt bei vielen Gefässen schon lange vor der intermediären Lage zugleich mit der Muskelhaut auf. In den grössten Arterien (Fig. 65 B.) besteht sie nicht aus einer einfachen Haut, sondern aus einer grösseren Zahl übereinander gelagerter elastischer Lamellen. Bei den grösseren Gefässen tritt auch noch eine wichtige Aenderung in der Zusammensetzung der Tunica media ein, indem sich zu den sie anfänglich ausschliesslich zusammensetzenden glatten Muskeln immehr mehr elastische Fasern nebst gewöhnlichem Bindegewebe hinzugesellen, welche schliesslich sogar an Masse die Muskeln übertreffen. Diese zeigen ausserdem auch noch insofern ein anderes Verhalten, als sie nicht mehr alle einen circulären, sondern zum Theil auch einen longitudinalen Verlauf haben, letzteren freilich mehr in der Adventitia als in der Media, nur in den der Intima zunächst ge-

legenen Schichten kommen häufiger (am deutlichsten in der Subclavia) längsgestellte Muskelzellen vor. Die elastischen Fasern sind nicht gleichmässig durch die Haut verbreitet, sondern bilden eine grössere Anzahl von regelmässig geschichteten, elastischen Membranen, welche durch feinere Fädchen mit einander verbunden

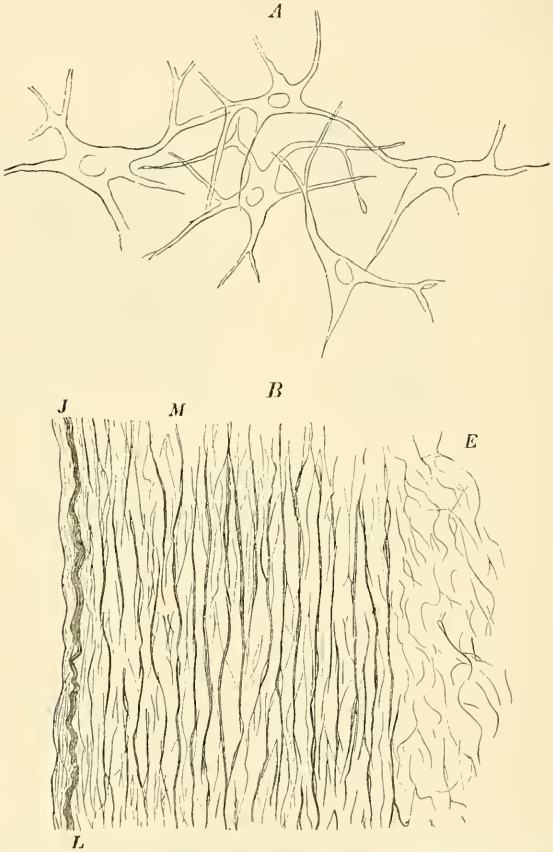

Fig 65. Aorta. A. Die sternförmigen Zellen der Intima, Flachschnitt mit Anilinviolett. $^{300}/_{1}$. B. Durchschnitt durch die ganze Wand; J. Intima mit der Lamina elastica (L.), M. Media mit den elastischen Lamellen; E. Externa. $^{30}/_{1}$.

werden (Fig. 65 B. M.) und zwischen denen die Muskelzellen liegen. An manchen Gefässen mittleren Calibers wird die Media auch von der Adventitia durch eine elastische Haut oder durch elastische Fasergeflechte schärfer getrennt (Lamina elastica externa).

Wenngleich zwischen Arterien und Venen in Rücksicht auf die Zusammensetzung der Wandung ein principieller Unterschied nicht

vorhanden ist, indem auch die grösseren Venen aus drei, freilich meist nicht so deutlich wie bei den Arterien getrennten Häuten bestehen, so lehrt doch schon das blosse Auge, dass die Venenwandung eine viel geringere Dicke besitzt als die Arterienwandung. Der Ausfall trifft vorzugsweise die Muscularis, während die Adventitia oft stärker ist, als diejenige der entsprechenden Arterien. Die Menge der elastischen Fasern ist in der Venenwand viel geringer als bei den Arterien, die Muskeln fehlen einigen Venen, z. B. denjenigen der Pia mater, fast gänzlich, bei anderen sind sie sehr unregelmässig, bald quer, bald längs verlaufend. Auch hier kommen oft längsverlaufende Muskelbündel in der Adventitia vor. Sehr eigenthümlich ist das Verhalten der intermediären Schicht der Intima, welche bei den kleinsten Venen fehlt, dann allmählig erscheint, aber bei den grössten, z. B. der Vena cava wieder verschwindet.

Während nicht nur, wie selbstverständlich ist, den Capillaren, sondern auch den kleineren Venen und Arterien eigene Wandungsgefässe fehlen, sind bei den grösseren und grössten solche vorhanden, die aber bei den Arterien nie aus demselben Gefässe direct entspringen, sondern aus einem benachbarten oder doch einem Aste des ersteren, während die venösen Wandgefässchen der Venen in das Hauptgefäss einmünden. Diese Gefässe (Vasa vasorum) verzweigen sich in der Adventitia und dringen dann meist in schräger Richtung in die Media ein, in welcher sie sich theilweise bis zur Lamina elastica interna verfolgen lassen. Die Intima selbst entbehrt auch bei den grössten Gefässen der Vasa vasorum.

Von grosser Wichtigkeit sowohl in allgemein histologischer wie in pathologischer Beziehung ist die Neubildung der Blutgefässe. Dieselbe geschieht nicht immer in derselben Weise. Man kann drei Hauptformen derselben unterscheiden, die intercelluläre, die intracelluläre und die Neubildung durch Sprossen. Bei ersterer bilden Zellen solide Stränge, welche auf eine noch nicht genau festgestellte Weise hohl werden, während die Zellen selbst zum Theil zu Blutkörperchen werden und sich loslösen, zum Theil mit einander in festere Verbindung treten und die Gefässwand bilden. Auf diese Weise geschieht die erste embryonale Gefässbildung. Bei der intracellulären Gefässbildung werden besondere zellige Elemente, welche unabhängig von der Gefässwand sich entwickeln können (Angioblasten, vasoformative Zellen) hohl, indem

sich durch Verflüssigung ihres Leibes Höhlen (Vacuolen) bilden, welche erst secundär mit dem Gefässlumen in Verbindung treten. Die dritte Bildungsart, welche sowohl normal wie pathologisch die wichtigste ist, besteht darin, dass an einem alten Capillargefäss eine körnige, nach aussen sich zuspitzende Verdickung entsteht (Gefässsprosse, Fig. 66 a.), welche sowohl wand- wie endständig sitzen kann, neben einem Kern oder weiter von ihm entfernt. Die

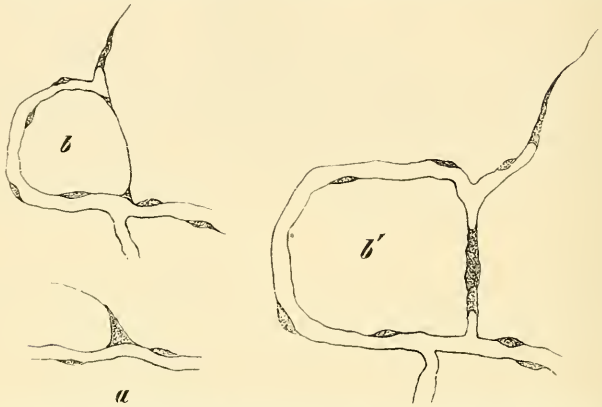

Fig. 66. Gefässentwickelung vom Froschlarvenschwanz, nach J. Arnold, Virch. Arch. LIII., Taf. 1. a. Capillare mit seitenständiger Sprosse (verkleinert); b. Capillarschlinge mit seiten- und endständigen Gefässsprossen, von welchen zwei durch einen Protoplasmabogen verbunden sind, b' dieselben nach 6 Stunden.

Sprosse läuft in einen feinen Faden aus (Protoplasmafaden), welcher länger und länger wird und schliesslich in gebogenem Verlaufe (Protoplasmabogen, Fig. 66 b.) mit einer anderen Sprosse oder auch direct mit der Gefässwand in Verbindung tritt. Der Faden wird immer dicker und wird meistens von dem Gefässlumen aus (Fig. 66 b.), zuweilen aber auch durch Vacuolenbildung ausgehöhlt, bis schliesslich die neue Capillare fertig ist. Schon vorher können neue Sprossen von dem Protoplasmabogen ausgehen u. s. w. An den jungen Capillaren sind in der Wand einzelne Zellen zunächst noch nicht zu unterscheiden, später treten aber auch hier Endothelzellen mit Kern deutlich hervor. Das weitere Wachsthum der Gefässchen geschieht auf dem Wege der indirecten Kern- und Zellentheilung. Auch an den Kernen derjenigen Capillaren, von welchen Sprossen ausgehen, sind karyomitotische Figuren zu sehen, doch bedarf die Frage, woher die Kerne in den neuen Capillaren kommen, einer weiteren Untersuchung.

Die Lymphgefässe besitzen im grossen und ganzen den-

selben Bau wie die Blutgefässe und bedürfen deshalb keiner besonderen Besprechung. In Rücksicht auf die Dicke ihrer Wandung schliessen sie sich mehr an die Venen als an die Arterien an.

Präparate.

1. Capillaren, kleine Arterien und Venen (Fig. 64 A. u. B.). Eine schöne Uebersicht über die verschiedenen Formen der kleineren Gefässe erhält man, wenn man ein Stückchen Pia mater von dem Gehirn so abpräparirt, dass ein möglichst grosser Theil der senkrecht aus der Pia in die Gehirnrinde eindringenden Gefässchen mit entfernt wird. Man erreicht das, wenn man das ausgewählte, etwa 1 Qcm. grosse Stückchen von allen Seiten umschneidet, dann mit der Pincette an einer Seite anfasst und, während man es langsam von dem Gehirne abzieht, mit Hülfe eines Pinsels, welchen man immer wieder in Wasser taucht, von den anhaftenden Gehirntheilen befreit. Sollte das nicht sofort vollständig gelingen, so kann man das Piastückchen noch in einem Schälchen mit Kochsalzlösung abpinseln, bis es ganz rein ist. Die besten Ansichten der Gefässe erhält man nun an den Rändern der ausgebreiteten Präparate, wo oft ganze Büschel von Capillargefässen neben Arterien und Venen hervorstehen. Manchmal ist es gut, die Präparate erst noch ein wenig zu zerzupfen. Nach Zusatz verdünnter Essigsäure treten die Kerne deutlicher hervor. An den Uebergangsgefässen zwischen Capillaren und Arterien resp. Venen findet sich oft auch an diesen Präparaten noch eine feine, kernhaltige, bindegewebige Adventitia, welche aber dem Endothelrohr nicht fest anliegt, sondern durch einen Raum von ihm getrennt ist, welchen man als Lymphraum ansieht (adventitieller Lymphraum). Häufig enthält derselbe bei älteren Menschen gelbbraune Pigmentkörner (Blut, Fett?).

Etwas grössere Gefässe gewinnt man leicht dadurch, dass man einen grossen Venen- oder Arterienast mit der Pincette fasst und vorsichtig aus dem Präparate, welches mit einer Nadel festgehalten werden muss, herauszieht, wobei dann meist eine grosse Zahl Seitenästchen bis zu den feinsten Verzweigungen hin mit isolirt werden. An den etwas grösseren Arterien erhält man ganz verschiedene Bilder, je nachdem man die vordere oder hintere Wand des Gefässes oder genau seine mittlere Durchschnittsebene in das Mikroskop einstellt. Im letzteren Falle erblickt man den optischen Längsschnitt der Seitenwand, d. h. man sieht das Lumen des Gefässes zunächst begrenzt durch eine feine Linie, den Durchschnitt des Endothelrohrs, dann folgt ein Durchschnitt der Media, deren Muskelzellen, weil sie circulär verlaufen, auf dem Querschnitt erscheinen (s. S. 181) und endlich folgt die dünne Adventitia. Beim Einstellen auf die vordere oder hintere Wand sieht man kein Lumen, dafür aber die längsgerichteten Kerne der Intima und die quergestellten Muskelkerne. Durch vorsichtiges Drehen der Schraube kann man leicht verfolgen, wie einzelne der an dem optischen Längsschnitte querdurchschnittenen erscheinenden Muskelkerne sich z. B. nach der hinteren Wand umbiegen und dann an dieser noch eine Strecke weit in der Längsansicht erscheinen. Da die frischen Gefässe durch das Deckgläschen leicht plattgedrückt werden, so bekommt man oft die

Flächenansicht der hinteren Wand und den Durchschnitt der Seitenwand zu gleicher Zeit zu sehen wie in Fig. 64 B. Auch bei diesen Gefässen ist der adventitielle Lymphraum deutlich zu erkennen.

Klare und deutliche Bilder erhält man durch Färbung mit Hämatoxylin, Methylanilin (Ueberfärben, auswaschen in 1 procent. Essigsäure), Pikrolithioncarmin (Muskelzellen gelblich) etc. Deckglastrockenpräparate sind neben den frischen sehr zu empfehlen.

2. Gefäss-Endothel (Fig. 63). Man injicire die Mesenterialvenen eines recht mageren Kaninchens oder Meerschweinchens, welches man vor kurzem getödtet hat, mit einer 0,1 procent. Lösung von Argentum nitricum, welche man leicht bis in die Capillaren eintreiben kann und setze dann das in gewöhnlichem Wasser abgespülte Mesenterium in ebensolchem Wasser dem Lichte aus. Nach der Reduction erscheinen die Gefässe als braunschwarze Streifen, welche man leicht herauspräpariren kann. Man muss sich nur hüten, viel an den Gefässen zu ziehen, weil sie sonst leicht sich verdrehen; am besten ist es, wenn man ein fettfreies Stückchen Mesenterium, welches ein Gefäss enthält, ausbreitet. Die grossen Venenäste kann man auch mit einer feinen Scheere aufschneiden. Einlegen in Glycerin. Man sieht an diesen Präparaten nur die schwarzen Zellgrenzen, nicht die Kerne, welche erst noch besonders gefärbt werden müssen. An Stellen, wo die Silberlösung etwas lange eingewirkt hat, sieht man unter der Endothelzeichnung oft noch ein System von circulär verlaufenden schwarzen Linien, welche durch die mit Silber gefärbte Kittsubstanz der glatten Muskelzellen der Media gebildet werden. Die Darstellung der Stomata erfordert grosse Erfahrung und Sicherheit in der Versilberungsmethode. Nach zu starker Einwirkung des Silbersalzes entstehen oft an den Zellengrenzen rundliche braune oder schwarze Flecken, welche man nicht mit den Stomata verwechseln darf. — Neben der Vene liegt eine Arterie, an welcher man die optischen Längsschnitte etc. gut sehen kann, welche überhaupt bequeme Gelegenheit gibt, durch Vergleichung die Unterschiede im Baue der Venen und Arterien zu erkennen.

3. Querschnitt einer kleinen Arterie (Fig. 64 C.). Eine 1 bis höchstens 2 Mm. im Durchmesser haltende Arterie lässt man auf einem Stückchen guten Kork antrocknen und macht dann, nachdem man sie zwischen Kork eingeklemmt hat (s. S. 40), recht feine Querschnitte, welche man auf einem Objectträger in mit Essigsäure angesäuertem Wasser aufquellen lässt, mit Methylanilin färbt und in Kali aceticum untersucht. Gute Uebersichtsbilder über die Anordnung der verschiedenen Schichten der Wandung. Feinere Bilder erhält man von regelrecht gehärteten, mittelst eines Mikrotoms geschnittenen und mit Pikrolithioncarmin etc. gefärbten Präparaten (Fig. 64 C.) Um bei etwas grösseren Arterien, z. B. denjenigen der Gehirnbasis, welche noch dazu relativ dünnwandig sind, möglichst naturgetreue Lagerung der einzelnen Theile zu erzielen, kann man die Lumina, nachdem man an dem einen Ende eine Schlinge angelegt hat, von dem anderen Ende her mit Härtungsflüssigkeit (besonders mit absol. Alkohol) mässig füllen und dann auch das zweite Ende zubinden. Beim Einbetten zum Zweck des Schneidens sorge man ebenfalls dafür, dass das Lumen, welches durch Entfernung der beiden Schlingen geöffnet wird, ganz mit Einbettungsmasse erfüllt werde.

4. Aorta (Fig. 65). In M. Fl. und Alkohol gehärtet. a) Durchschnitt mit Hülfe von Klemmleber. Auch vorgängige Imprägnation mit Gummiglycerin oder Einbettung nach den Seite 40 angegebenen Methoden sind empfehlenswerth. Man sieht die verschiedenen elastischen Lamellen der Media, die dicke Lamina elastica intimae etc. (Fig. 65 B). Sehr schöne Bilder gewährt besonders die Media nach Färbung mit Pikrolithioncarmin und Einbettung in Balsam. Die elastischen Bestandtheile sind goldgelb gefärbt, die Kerne der Muskeln roth, ihre Leiber gelblich, das Bindegewebe farblos.

b) Flachschnitt der Intima, um die Intimazellen zu sehen (Fig. 65 A). Man spannt die Aorta über den Zeigefinger der linken Hand und macht einen recht dünnen oberflächlichen Schnitt, den man mit Methylanilin gut färben kann. Oft glückt es auch mit der Pincette dünne Plättchen von der Intima abzuziehen, welche selbst die besten Schnitte an Zartheit übertreffen können. Recht hübsche allgemeine Ansichten der Intimazellen geben die so häufigen oberflächlichen, verfetteten Zellen der Intima, wo die Gestalt der Zellen an der Gestalt der Fettkörnchenhaufen erkannt werden kann. Die schönsten Flachschnitte erhält man mit einem Mikrotom und zwar kann man sowohl ein Gefriermikrotom, als auch ein gewöhnliches benutzen. Für letzteres wird die Aortenwand mit Gummi, flüssigem Leim oder Celloidin auf Kork befestigt (s. S. 42).

Die Untersuchung der grösseren Venen wird ähnlich derjenigen der Arterien vorgenommen.

5. Neubildung von Capillaren (Fig. 66). Ein sehr geeignetes Präparat zum Studium insbesondere der Gefässbildung durch Sprossen ist der Froschlarvenschwanz, noch günstiger (Arnold) der sich regenerirende Froschlarvenschwanz, weil sich an demselben die Bildungsvorgänge viel schneller abspielen und man dieselben sogar unter dem Mikroskope Stunden, ja Tage lang verfolgen kann. Es handelt sich hierbei ja freilich eigentlich um eine pathologische Neubildung, aber dieselbe erfolgt durchaus nach dem Typus der physiologischen. Man schneide also einer Froschlarve ein ca. 5 Mm. grosses Stück des Schwanzes ab, gebe dem Thier täglich frisches Wasser und füttere jeden dritten Tag mit etwas rohem Fleisch. Schon nach 24 Stunden beginnt ein gallertiges Gewebe an der Wunde hervorzuwachsen, welches rasch grösser wird und in welchem eine lebhafte Gefässneubildung vor sich geht. Man kann nun entweder das Thier zu beliebiger Zeit tödten und den neugebildeten Schwanz wie jedes andere Präparat untersuchen oder man bringt die lebende Larve direkt unter das Mikroskop. Zu letzterem Zwecke benutzt man einen Objectträger, welcher etwa in der Ausdehnung eines Markstückes hohl ausgeschliffen ist; die Höhlung wird mit Wasser gefüllt, für dessen häufige Erneuerung man sorgen muss. Die Larven machen in diesen Behältern zwar häufig lebhafte Bewegungen, aber mit einiger Geduld und nach einiger Uebung wird es gelingen, eine Capillarschlinge in ihrem Wachsthum zu verfolgen, zu sehen wie innerhalb weniger Stunden aus den Sprossen dünne Protoplasmabögen werden, wie diese sich immer mehr verdicken, wie sie in immer grösserer Ausdehnung hohl werden und endlich als völlig ausgebildete Röhre der Circulation zugängig werden. Will man die Präparate fixiren, so kann man den abgeschnittenen regenerirten Schwanz direct in gesättigte wässerige Pikrinsäurelösung bringen,

nach einer oder mehreren Stunden das Oberflächenepithel abpinseln und nachher in verschiedener Weise färben oder man legt ihn für kurze Zeit in 1proc. Goldchloridlösung, worin die Körner des Protoplasmas, dessen Contouren und diejenigen der Kerne scharf und deutlich werden (Arnold). Untersuchung in mit Ameisensäure angesäuertem Glycerin. Zur Fixirung von Karyomitosen ist auch hier die Flemming'sche Lösung zu empfehlen.

Ein anderes Präparat, welches neben der Neubildung durch Sprossenbildung auch eine von den alten Gefässen unabhängige Gefässbildung aus grossen körnigen, manchmal netzförmig angeordneten Protoplasmamassen (vasoformativen Zellen) zeigt, ist das Netz von jungen Kaninchen. Man tödtet die Thiere auf unblutige Weise (Chloroform, Nackenstich), bringt das Netz vorsichtig in gesättigte Pikrinsäurelösung, nach ca. 1 Stunde in dest. Wasser, lässt passende Stücke auf einem Objectträger halb eintrocknen und färbt mit Eosin-Haematoxylin. In solchen Präparaten sieht man, dass in den gefässbildenden Zellen auch rothe Blutkörperchen entstehen, welche durch Eosin kupferroth gefärbt erscheinen. Eine andere, wie die vorige von Ranvier angegebene Methode, besteht darin, dass man das Netz 24 Stunden lang in verdünnten Alkohol legt, mit dest. Wasser wäscht und auf einem Objectträger ausbreitet; nun giesst man einige Tropfen Goldchloridkalium (1 : 1000) auf, lässt das Präparat bedeckt eine Stunde lang stehen, wäscht wieder mit dest. Wasser aus und setzt in Glycerin dem Licht aus. Nerven, Gefässe, Lymphzellen, gefässbildende Zellen und Netze sind röthlich-violett gefärbt. Uebrigens finden sich die vasoformativen Zellen vorzugsweise in einzelnen weisslichen zellenreichen Flecken, den von Ranvier sog. Milchflecken.

Ueber die indirecten Kerntheilungen wachsender Gefässe vergl. S. 89 Präp. 4. d.

Vierzehntes Kapitel.

Der Verdauungskanal.

Die wichtigsten Abschnitte des Verdauungskanales, Magen und Darm, haben einen der Hauptsache nach übereinstimmenden Bau, indem ihre Wandungen aus Häuten zusammengesetzt sind, welche in folgender Ordnung von innen nach aussen auf einander folgen: 1. Schleimhaut (Mucosa), 2. Unterschleimhautgewebe (Submucosa, Nervea), 3. Muskelhaut (Muscularis), 4. Subseröses Gewebe (Subserosa), 5. der peritoneale Ueberzug (Serosa). Das wesentlichste Element ist die Mucosa, welche auch an den verschiedenen Abschnitten in Bezug auf ihre Zusammensetzung die grössten Ver-

schiedenheiten zeigt und deshalb nachher noch genauer beschrieben werden muss. Sie wird nach der Tiefe zu begrenzt durch eine zwar dünne aber wie die Muscularis propria zweischichtige Muskelhaut, die Muscularis mucosae, deren dünnere innere Schicht aus circulär, deren dickere äussere Schicht aus longitudinal angeordneten Zellen besteht. Es ist jedoch die Richtung der Zellen nicht immer eine regelmässige, sondern es kommen in beiden Schichten auch schräggerichtete Muskeln vor. Auf die Muscularis mucosae folgt die Submucosa, welche aus lockerem Bindegewebe besteht und die Gefässhaut dieser Theile ist, da in ihr die grösseren Gefässe liegen, welche sowohl nach der Schleimhaut, als auch nach der Muskelhaut hin ihre Aeste abgeben resp. sie von dort empfangen. Hie und da kommen kleine Fettträubchen in derselben vor. Die Muskelhaut ist, soweit sie den Darm betrifft, schon früher bei dem Muskelgewebe abgehandelt worden, wo auch das verschiedene Aussehen ihrer beiden Schichten (der inneren circulären und der äusseren longitudinalen) bei verschiedenen Schnittrichtungen hervorgehoben worden ist. Am Magen lassen sich ebenfalls diese beiden Schichten unterscheiden, doch ist der Verlauf der Muskelfasern nicht immer ein so regelmässiger wie beim Darme und es kommen ausserdem noch, besonders an der Cardia, schräg verlaufende Fasern (Fibrae obliquae) hinzu, welche nach innen von der Circulärschicht gelegen sind. Am Pylorus nimmt die Ringmuskelschicht bedeutend an Volumen zu und bildet den Sphincter pylori. Das subseröse Binde- und Fettgewebe ist am stärksten da, wo das Mesenterium und überhaupt die verschiedenen sog. Ligamente sich an die Theile ansetzen. Dass einigen Abschnitten, besonders des Dickdarmes, der seröse Ueberzug fehlt, ist aus der descriptiven Anatomie bekannt.

a) Der Magen nebst allgemeinen Bemerkungen über die Drüsen.

Die Schleimhaut des Magens ist fast ganz aus Drüsen (Labdrüsen) zusammengesetzt. Da wir uns in den folgenden Kapiteln fast ausschliesslich mit drüsigen Theilen zu beschäftigen haben werden, so will ich hier, wo sie uns zum ersten Male begegnen, erst einige allgemeine Bemerkungen über die Zusammensetzung der Drüsen vorausschicken, ehe ich an die genauere Schilderung der Magendrüsen gehe.

Den Hauptbestandtheil aller Drüsen, denjenigen, welcher zu verschieden gestalteten Hohlräumen angeordnet die Secretion in das Lumen der letzteren vorzugsweise besorgt, bilden epitheliale Zellen, Drüsenepithelien, welche nicht nur bei verschiedenen Drüsen, sondern oft auch an verschiedenen Abschnitten derselben Drüse eine verschiedenartige Gestalt besitzen. Letzteres ist besonders bei denjenigen Drüsen der Fall, welche in einen secernirenden Theil und einen ausführenden zerfallen, dessen hauptsächlichste Function darin besteht, das Secret an die Oberfläche derjenigen Haut (äussere oder Schleimhaut), mit welcher die Drüse in Verbindung steht, zu leiten. In den Ausführungsgängen findet sich meistentheils ein cylinderförmiges Epithel, während die secernirenden Zellen der Regel nach eine unregelmässige rundlich-eckige Gestalt besitzen. Das Genauere über die Gestalt und sonstige Eigenthümlichkeiten der verschiedenen Drüsenepithelien wird bei jeder einzelnen Drüse mitgetheilt werden.

Neben den Drüsenepithelzellen fehlt in keiner Drüse faseriges Bindegewebe, dessen Menge allerdings so sehr wechselt, dass es bei manchen Drüsen schwierig ist, den Nachweis seiner Existenz zu liefern (z. B. in den Leberacinis), während es bei anderen, z. B. in der nicht secernirenden Milchdrüse, die Hauptmasse des Gewebes ausmacht. Ausser diesem sog. interstitiellen Bindegewebe gibt es aber in vielen Drüsen noch eine andere Art von Bindesubstanz in der Form dünner Häute, der Membranae propriae, welche man früher gleich dem Sarcolemma für homogene Häute hielt, während jetzt von einer gewissen Zahl wenigstens der Nachweis geliefert ist, dass sie aus mit einander verbundenen, dünnen, endothelioiden Zellen bestehen. Auf der inneren Oberfläche dieser sollen nach Angaben verschiedener Autoren noch andere sternförmige und mit ihren Ausläufern zusammenhängende Zellen gelegen sein, welche bisher nicht immer genügend von den endothelioiden Membranen geschieden wurden. Da wo die Membranae propriae vorhanden sind, liegen sie immer zwischen dem interstitiellen Bindegewebe und den Drüsenepithelien, deren Unterlage sie bilden.

Je nach der Anordnung, welche die Drüsenzellen resp. Membranae propriae in den Drüsen besitzen, unterscheiden wir zwei Hauptgruppen von Drüsen: 1. die schlauchförmigen oder tubulösen, welche aus einem einfachen Schlauche (einfache tubulöse

Drüsen) oder aus einem verästelten (zusammengesetzte tubul. Dr.) bestehen und 2. die traubigen oder acinösen Drüsen, bei welchen die secernirenden Theile in Form kleiner Bläschen an den Ausführungsgängen hängen, wie Traubenbeeren an ihren Stielen. Auch diese Drüsen können einen einfachen oder einen zusammengesetzten Bau haben, je nachdem der Ausführungsgang mehr oder weniger verzweigt ist. Eine dritte Form von Drüsen, deren Vorkommen aber nur beschränkt ist, bilden die geschlossenen Bläschendrüsen, das sind mit einem Epithel ausgekleidete kugelige Höhlen ohne Ausführungsgang, welche in den betreffenden Drüsenorganen in grösserer Zahl bei einander liegen, ohne mit einander in Verbindung zu stehen. Von allen Formen werden wir im Folgenden Repräsentanten kennen lernen und dann auch noch einige Besonderheiten besprechen. —

Nach dieser Abschweifung zu den Magendrüsen zurückkehrend ist zunächst zu bemerken, dass dieselben ihrer Mehrzahl nach zu den einfachsten tubulösen Drüsen gehören. Die Drüsenzellen, welche sich in den Labdrüsen vorfinden, haben nicht in allen Abschnitten der Drüsenschläuche gleiches Aussehen. In den inneren, also der Schleimhautoberfläche zunächst gelegenen Abschnitten (Fig. 67 B.) besitzen sie eine cylinderförmige Gestalt und einen hellen, wenig körnigen Leib, beides Eigenschaften, welche sie mit den die Schleimhautoberfläche überziehenden Zellen gemein haben, wodurch sich dieser, etwa $^1/_4$ des ganzen Drüsenschlauches betragende Theil, als Ausführungsgang charakterisirt. Häufig münden 2 oder mehr Drüsen in einen gemeinsamen, dann entsprechend weiten Ausführungsgang (Magengrübchen) hinein. In dem mittleren und äusseren Abschnitte, dem Drüsenhals und dem Drüsenkörper mit dem blindsackförmigen Ende oder dem Drüsengrunde (Fundus), haben die Zellen ein verschiedenes Aussehen je nach dem functionellen Zustande, in welchem sich die Schleimhaut beim Tode befunden hat. Es kommen hier, wie besonders die Untersuchungen von Heidenhain und Rollett gelehrt haben, zwei Formen von Zellen vor (Fig. 67 C.); 1. kleine, von der Fläche gesehen eckige, bei der Seitenansicht kegelförmige helle Zellen, welche Heidenhain Hauptzellen nennt (delomorphe Zellen Rollett's), und grössere, rundliche oder polygonale, durch einen dunkelen, körnigen Inhalt ausgezeichnete Zellen, die Belegzellen (adelomorphe Z. Rollett's). Beim hungernden Thiere, wo also die Secretion des Magensaftes

gering ist, überwiegen die hellen Hauptzellen an Zahl bei weitem über die körnigen Belegzellen, welche umgekehrt bei einem in Verdauung begriffenen an Zahl zunehmen. Auf dieser Zunahme der dunkelen körnigen Elemente beruht das bei durchfallendem Lichte dunkele Aussehen der ganzen unteren Drüsenhälften. Diese Zellen sind die früher sog. Labzellen (Fig. 67 E.), also diejenigen, welche durch ihre Ablösung und ihren Zerfall den wirksamen Bestandtheil des Labsaftes, das Pepsin liefern, welches in Form der körnigen Massen in ihnen sich bildet. Aus dem verschiedenen relativen Mengenverhältniss der beiden genannten Zellformen ist der Schluss gerechtfertigt, dass die grossen körnigen Belegzellen bei der Verdauung aus den blassen Hauptzellen sich bilden, dass aber in dem Hungerzustande diese Umwandlung nicht statthat, doch hat man

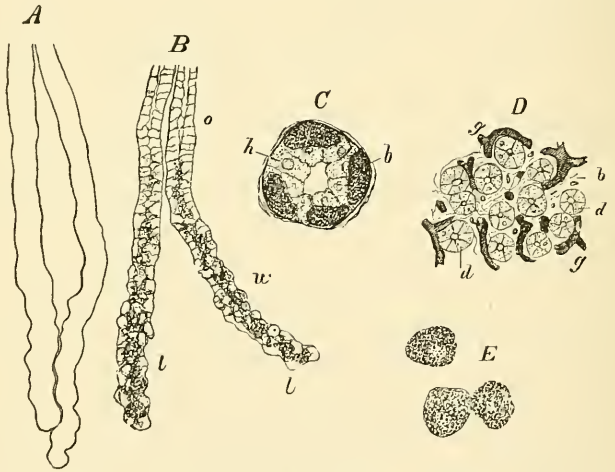

Fig. 67. Magendrüsen. A., B., D. vom Meerschweinchen, frisch, schwache Vergrösserung; A. Membranae propriae nach Einwirkung von Kalilauge, B. in Kochsalz, o. oberer, heller, u. unterer dunklerer Theil mit den Labzellen l.; C. Querschnitt von dem Fundus einer mit Anilinblau gefärbten Labdrüse eines Hundes, h. Hauptzellen, b. Belegzellen. D. Flachschnitt in Kochsalz. d. die Drüsenquerschnitte, b. das intertubuläre Bindegewebe, g. Capillargefässe mit natürlicher Füllung. $^{300}/_{1}$. E. Labzellen vom Menschen, frisch. $^{300}/_{1}$.

neuerdings aus dem Umstande, dass die Hauptzellen keine Kerntheilung erkennen lassen, während in den Belegzellen mehrere Kerne vorkommen, den umgekehrten Schluss gezogen: die Hauptzellen sollen aus den Belegzellen hervorgehen. Nach Heidenhain aber haben beide Zellenformen verschiedene Functionen, derart, dass die Hauptzellen Pepsin, die Belegzellen dagegen die Säure des

Magensaftes liefern. Die Magendrüsen besitzen eine zarte Membrana propria (Fig. 67 A.), welche in ihrem hinteren, blindsackförmigen Abschnitte eine unregelmässige, höckerige Gestalt besitzt. Die Höcker werden durch die grossen Labzellen gebildet, von welchen man immer je eine in einem höckerigen Vorsprunge der Propria vorfindet, der sie stets dicht anliegen.

Während die eben beschriebenen eigentlichen Labdrüsen oder Magendrüsen den grössten Theil der Magenschleimhaut einnehmen, kommt in der Pylorusgegend, aber auch noch an anderen Stellen eine andere, ebenfalls schlauchförmige Drüsenart, die Magenschleimdrüsen einiger Autoren, besser Pylorusdrüsen, vor, welche sich dadurch von den ersteren unterscheiden, dass sie nicht ein verschiedengestaltetes Epithel besitzen, sondern dass im Fundus sich ähnliche Cylinderzellen finden wie im Eingang, dass also eine Scheidung in einen secernirenden Theil und einen Ausführungsgang, wie sie in den Labdrüsen durch das verschiedenartige Epithel gegeben ist, nicht vorhanden ist. Da sich allmählige Uebergänge zwischen den oben beschriebenen und diesen Drüsen vorfinden, so dürfen sie wohl nicht als eine besondere Art angesehen werden. (Schiefferdecker erklärt sie neuerdings für verschieden von den Fundusdrüsen und glaubt aus dem Verhalten der Zellen bei der Thätigkeit, besonders auch aus ihren Beziehungen zu gewissen Farbstoffen schliessen zu dürfen, dass sie den Brunner'schen Drüsen des Dünndarms an die Seite zu stellen sind.) Neben den genannten kommen in der Pylorusgegend auch noch andere, ebenfalls in einander übergehende Drüsenformen vor, die sich weniger durch ihren Epithelbelag als durch ihre Form von den Labdrüsen unterscheiden, indem der Drüsenkörper aus mehreren, zu einem Ausführungsgang sich vereinigenden Schläuchen besteht mit Uebergängen zu rein acinöser Drüsenform.

Ausser den Drüsen ist nur noch wenig anderes Gewebe in der Magenschleimhaut vorhanden, denn die Drüsen liegen eine dicht an der anderen, so dass fast nur da, wo sie zusammenstossen, kleine, eckige Räume übrig bleiben, welche von den Blut- und Lymphgefässen, sowie von etwas Bindegewebe eingenommen werden, welches vielfach einen lymphadenoiden Bau (siehe S. 131) besitzt, ja geradezu in Lymphknötchen (mit grossen individuellen Schwankungen in Bezug auf Zahl und Grösse) übergeht. Dieses interstitielle Gewebe sieht man am besten an Flachschnitten der Schleim-

haut (Fig. 67 D.), wo die Drüsen quer durchschnitten sind. An jeder Drüse zeigt sich das Lumen begrenzt von den Epithelzellen, diese wieder von der Membrana propria; durch Pinseln lassen sich die Zellen leicht entfernen, so dass nur ein dünnes Maschenwerk übrig bleibt, welches von den Membranae propriae und dem Zwischengewebe gebildet wird. Die Lymphknötchen liegen stets in den tiefsten Schichten der Schleimhaut.

Die Oberfläche der Schleimhaut ist mit Cylinderepithelzellen überzogen, unter welchen man stets eine grosse Zahl sog. Becherzellen (s. S. 99) vorfindet. In der Tiefe der Epithelschicht finden sich rundliche Ersatzzellen.

Das Verhalten der Blutgefässe in der Magenschleimhaut ist sehr eigenthümlich und dadurch auch charakteristisch. Die grossen Arterien durchsetzen bekanntlich in schräger Richtung die Muskelhaut, lösen sich dann in der Submucosa in kleine Aeste auf, welche in die Schleimhaut eindringen, aber nicht bis zur Oberfläche gelangen, sondern sich schon vorher in Capillaren auflösen. Diese sammeln sich bereits dicht an der Oberfläche zu kleinen Venenstämmchen, welche dann durch die ganze Schleimhaut hindurch nach der Submucosa ziehen, wo die grösseren Stämme sich bilden, welche, wie die Arterien, die Muscularis in schräger Richtung durchziehen.

Präparate.

1. Frische Magenschleimhaut (Fig. 67 A. B.). Um eine erste Anschauung von den Magendrüsen zu erhalten, genügt es, einen feinen Scheerenabschnitt der Schleimhaut in Kochsalz zu zerzupfen. Den Scheerenabschnitt, der, um die ganzen Drüsen zu zeigen, ein senkrechter Durchschnitt der Schleimhaut sein muss, erhält man, wenn man die Schleimhaut in eine Falte legt, die Kuppe der Falte wegschneidet und dann von einem der dadurch gebildeten Durchschnitte ein dünnes Schnittchen mit der Scheere entnimmt, deren eines Blatt auf der Submucosa einen bequemen Stützpunkt findet. Am meisten eignet sich zu diesen Präparaten der Magen von Meerschweinchen, deren Drüsen nicht zu gross sind und dadurch leicht überblickt werden können. Man findet in den Präparaten, welche man bei schwacher Vergrösserung betrachten muss, die Drüsen theils noch nebeneinander gelagert, theils isolirt; an letzteren ist besonders gut die höckerige Gestalt der Membrana propria zu sehen. Diese selbst ist an den unversehrten Drüsen sehr schwer zu erkennen, sie tritt aber deutlicher hervor, wenn man verdünnte Natronlauge auf die Drüsen einwirken lässt (Zulaufenlassen unter das Deckgläschen). Dabei kann man sich zu gleicher Zeit überzeugen, dass die Körnchen, welche den unteren Drüsenabschnitten das dunkele Aussehen verleihen, keine Fettkörnchen sind, wie man

glauben könnte, sondern von eiweissartiger Natur, da sie unter der Einwirkung der Lauge gänzlich verschwinden. — Meistens enthalten die so zubereiteten Präparate schon an irgend einer Stelle auch Querschnitte durch die Drüsen, welche man sich ausserdem leicht verschaffen kann, wenn man einen Flachschnitt von der Schleimhautoberfläche entnimmt. Man sieht die querdurchschnittenen Drüsen mit ihren Epithelzellen, dazwischen Bindegewebe mit Capillaren (Fig. 67 D.).

Labzellen (Fig. 67 E.) wird man in dem zerzupften Präparate in grosser Menge isolirt finden und an ihrer Grösse und körnigen Beschaffenheit erkennen; an den Drüsen selbst sind die früher angegebenen Verschiedenheiten der Epithelien meistens nur insofern zu erkennen, als die oberen Abschnitte der Drüsen hell, die unteren dunkel erscheinen. Sehr empfehlenswerth ist vorgängige Maceration der Schleimhaut in $^1/_3$ Alkohol.

2. Schnitte durch gehärtete Magenschleimhaut. Die verschiedenen Drüsenzellen.

a) Querschnitte. Möglichst frische Magenstücke (womöglich von einem hungernden Hunde) werden gehärtet, indem man sie mittelst Nadeln (Igelstacheln) auf einem Stückchen Kork mit der Schleimhaut nach oben befestigt und dann den Kork in einem Gefässe mit absolutem Alkohol, den Magen nach unten gerichtet, schwimmen lässt. Nach 1—3 Tagen ist der Magen hart genug, so dass man mit Hülfe von Klemmleber oder anderen Einbettungsmethoden recht feine Querschnitte machen kann. Die Schnitte kommen in Anilinblau (1:400), bis sie dunkelblau sind, werden dann in einer grossen Menge destillirten Wassers tüchtig ausgewaschen und in Glycerin eingeschlossen. Die Belegzellen sind ganz blau, die Hauptzellen haben nur blaue Kerne.

Eine andere von Heidenhain empfohlene Methode ist dessen neue Hämatoxylinfärbemethode, welche später bei den Speicheldrüsen genauer angegeben werden wird; auch Hämatoxylin-Eosinfärbung gibt sehr schöne Bilder.

Flesch empfiehlt zur Doppelfärbung der in M. Fl. und darauf ohne Auswässern in Alkohol gehärteten, dann in Paraffin eingebetteten Magenschleimhaut die Merkel'sche Indigo-Carminfärbung, nach welcher die Hauptzellen farblos mit rothen Kernen, die Belegzellen grau- bis dunkelblau, die glatten Muskeln himmelblau mit rothen Kernen erscheinen. Man mischt Carmin 2, Borax 8, Aq. 130 mit gleichen Theilen Indigocarmin 8, Borax 8, Aq. 130, lässt die Schnitte bei Zimmertemperatur 24 Stunden darin liegen und extrahirt dann den Ueberschuss der Farbe durch $^1/_2$ stündiges Einlegen in gesättigte Oxalsäurelösung. Durch Variation der Färbungs- und Extractionszeit kann man der Farbe einen mehr blauen oder rothen Ton geben. Einlegen in Glycerin oder Balsam.

b) Flachschnitt (Fig. 67 C.). Von denselben Magenstücken fertigt man nach Aufkleben der Stückchen auf Kork Flachschnitte (also solche, welche der Oberfläche parallel gehen) an, die man in derselben Weise aber auch beliebig anders färben kann und von welchen man einen Schnitt auspinselt. Drüsenquerschnitte; intertubuläres Gewebe. Verschiedenheit der Drüsenzellen je nachdem man den Schnitt durch den Ausführungsgang (Fig. 67 D) oder durch den Körper der Drüsenschläuche (Fig. 67 C.) gemacht hat.

3. Querschnitte von injicirter Schleimhaut. Hat man mit

blauer Masse injicirt (die Injection gelingt leicht von der Art. gastroduodenalis aus), so färbt man mit Carmin; wenn mit rother Masse injicirt ist, Färbung mit Hämatoxylin. Methylenblau etc., Einlegen in Canadabalsam. Uebersichtspräparate für schwache Vergrösserung.

b) Der Darm.

Wenn schon die Magendrüsen zu den einfachen gehören, so sind die Drüsen der Darmschleimhaut (Fig. 68.), wenn wir von den acinösen Brunner'schen Drüsen des Duodenums absehen, die allereinfachsten, denn sie bestehen nur aus einem kurzen, von einer Membrana propria gebildeten Blindsacke, welcher durchaus von demselben Epithel ausgekleidet ist, welches die Oberfläche des Darmes überzieht und dessen Eigenthümlichkeiten (Saum etc.) bereits früher (Seite 99) erörtert worden sind. Die vielfach als Lieberkühn'sche Krypten bezeichneten Darmdrüsen, welche im

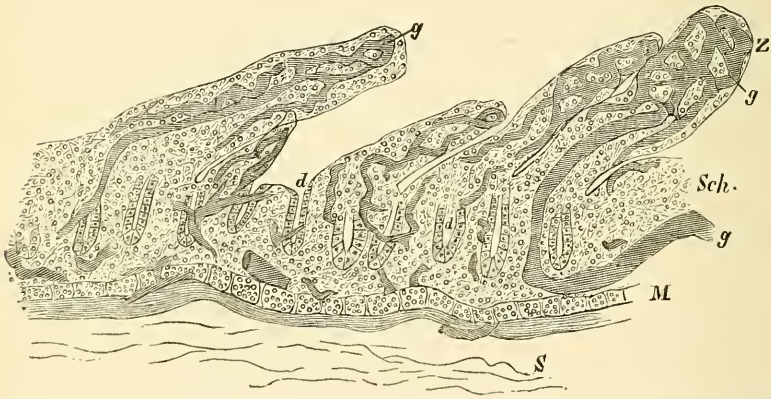

Fig. 68. Dünndarm vom Menschen, injicirt, Querschnitt. Z. Zotten, Sch. Schleimhaut, M. Muscularis mucosae, S. Submucosa, nur angedeutet, g. Gefässe, d. Lieberkühn'sche Drüsen; der Epithelüberzug der Zotten fehlt. $^{115}/_{1}$.

Dünndarm noch kürzer sind als im Dickdarm, liegen im Dünndarm nicht ganz so dicht wie die Magendrüsen nebeneinander, so dass etwas mehr Raum für das eigentliche Schleimhautgewebe übrig bleibt, welches in hohem Maasse die Charaktere des lymphadenoiden Gewebes (Reticulum mit eingelagerten lymphoiden Zellen) besitzt. Eine Muscularis mucosae kommt der Darmschleimhaut ebensowohl wie der Magenschleimhaut zu. Dagegen aber hat die erstere noch besondere Eigenthümlichkeiten in den Zotten und Falten des Dünndarms. Die Zotten stellen kleine kegelförmige

Auswüchse der Schleimhaut dar, welche ihrer Hauptmasse nach aus Chylus- und Blutgefässen, sowie grösstentheils längs gestellten glatten Muskelzellen bestehen und nur wenig Bindegewebe enthalten, während die Falten vorzugsweise Producte der Submucosa sind. Sehr interessant sind auch am Darme die Kreislaufsverhältnisse, sowie die Verhältnisse der Chylusgefässe. Während im Dickdarm die Anordnung der Gefässe durchaus mit derjenigen im Magen übereinstimmt, dringen im Dünndarme von der Submucosa aus, wo sie ein der Oberfläche paralleles Netzwerk bilden,

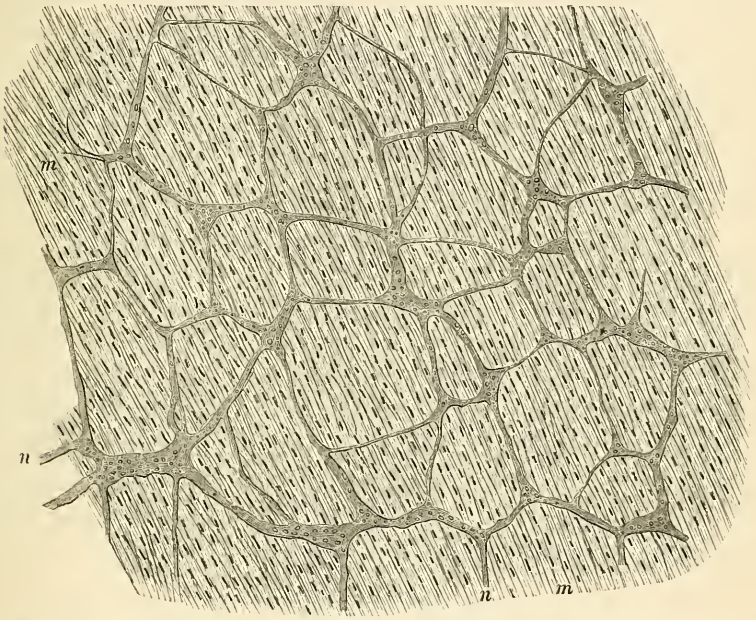

Fig. 69. Plexus myentericus vom Meerschweinchen, durch Essigsäure und Hämatoxylin dargestellt; n. Nervennetz mit Ganglienzellen in den Knotenpunkten, m. Muskulatur mit deutlichen Kernen. $^{40}/_{1}$.

Gefässe durch die Muscul. mucosae in die Schleimhaut ein, verästeln sich hier noch weiter und gehen dann in die Zotten hinein, wo sie sich in ein dichtes Capillarnetz auflösen, aus welchem sich wieder venöse Gefässe sammeln, welche einen ähnlichen Weg zurücklegen, wie die Arterien. Die Chylusgefässe nehmen ihren Anfang in den Zotten, deren Achse von je einem Chylusgefässe eingenommen wird, welches man sich leicht zur Anschauung bringen kann, wenn man den Darm eines Thieres untersucht, welches in der Verdauung fettreicher Nahrung begriffen ist, da dann die cen-

tralen Zottenchylusgefässe mit Fetttröpfchen gefüllt erscheinen. Sie gehen alsbald über in ein reiches Lymphgefässnetz, welches in der Schleimhaut gelegen ist. Das genauere Verhalten der über den ganzen Darm zerstreuten Lymphknötchen soll bei der Betrachtung der Lymphdrüsen und verwandter Organe mit berücksichtigt werden, ich erwähne deshalb hier nur, dass sie im Dünn- und Dickdarm isolirt, in ersterem ausserdem auch zu kleineren (von wenigen Knötchen sog. Follikeln gebildeten) und grösseren, dem Mesenterialansatz gegenüberliegenden und ovalen, mit ihrer Längsachse der Längsachse des Darmes parallelen Haufen (Peyer'schen Haufen, agminirten Knötchen) vereinigt vorkommen. Im Dünndarm fehlen die Zotten über den Knötchen, die etwas über die Schleimhaut vorragen; in allen Theilen sind kleine Drüsenkrypten nur über den Seitentheilen der Knötchen vorhanden, die durch die hier unterbrochene Muscularis mucosae bis in die Submucosa, theilweise sogar bis an die Muscularis reichen.

Eine sehr bemerkenswerthe Eigenthümlichkeit besitzen die (sympathischen) Nerven des Darmes, indem sie sowohl in der Submucosa, als auch zwischen den beiden Muskelschichten (Fig. 69) ein ziemlich engmaschiges Netzwerk bilden, in dessen verbreiterten Knotenpunkten zahlreiche Ganglienzellen eingelagert sind. Das in der Submucosa liegende Meissner'sche Nervengeflecht versorgt die Muscularis mucosae und die Schleimhaut, der intermusculäre, Auerbach'sche Plexus (Pl. myentericus) die beiden Muskelschichten mit feinen Zweigen, über deren letzte Endigung noch immer nichts Sicheres bekannt ist.

Präparate.

1. Frischen Darm kann man in ähnlicher Weise wie den Magen untersuchen; an feinen Flachschnitten von der Höhe der Falten des Dünndarms kann man leicht die Zotten erkennen; wählt man eine bluthaltige Stelle, so treten auch die Capillarnetze derselben in natürlicher Füllung hervor.

2. Schnitt von gehärtetem Darm (Fig. 68). a) Ein Stück Dünndarm wird erst an einem Ende zugebunden, dann mit absolutem Alkohol gefüllt, auch am anderen Ende zugebunden und endlich in ein Gefäss mit absolutem Alkohol gelegt. Nach 1—3 Tagen eröffnet man das Stück und schneidet kleine Quadrate von der Wandung ab, von welchen man mit Hülfe von Klemmleber etc. feine Schnitte macht. Diese werden mit Hämatoxylin oder einem sonstigen Farbstoffe gefärbt. Man muss sehr vorsichtig mit ihnen umgehen, weil sie leicht in der sehr lockeren Submucosa zerreissen, und nimmt

die Färbung am besten auf dem Objectträger selbst vor, damit die Schnitte direct vom Messer auf den Objectträger gebracht werden können und nicht weiter berührt zu werden brauchen. Sobald eine genügende Färbung erzielt ist, saugt man die Farbe mit Fliesspapier fort, wäscht mit Aq. dest. ab, gibt dann einen Tropfen Glycerin oder Kali aceticum zu und bedeckt mit dem Deckgläschen. Bei menschlichen Leichen, welche meistens erst längere Zeit nach dem Tode zur Section zu gelangen pflegen, sind in der Regel die epithelialen Ueberzüge der Zotten verloren gegangen, dagegen sind die Lieberkühn'schen Krypten, die Muscularis mucosae, die Faltenbildungen gut zu sehen, bei letzteren vorausgesetzt, dass der Schnitt ein Längsschnitt ist.

b) An einem Flachschnitt erhält man die Querschnitte der Drüsen und kann man das Zwischengewebe besonders gut erkennen, ähnlich wie es am Magen der Fall ist.

3. Schnitte von injicirtem Darm (Fig. 68). Injection (mit flüssiger blauer Masse) von der Art. mesaraica superior aus gelingt leicht. Färbung mit Pikrolithioncarmin und Einlegen in Canadabalsam. Man achte auch auf die Anordnung der Blutgefässe in der Tunica muscularis; da wo die Muskeln querdurchschnitten sind, ist auch die Mehrzahl der Blutgefässe im Querschnitt zu sehen und umgekehrt.

4. Zotten mit Chylus gefüllt. Man giesse einem Kaninchen oder Meerschweinchen mittelst der Schlundsonde Milch in den Magen und tödte das Thier nach 3—5 Stunden. Nun nimmt man mit der Scheere ein feines Schnittchen von der Oberfläche ab und zerzupft dasselbe ein wenig in 1 proc. Osmiumsäurelösung. Man wird nun im Innern der Zotten, welche schon makroskopisch durch ihre weissliche Färbung sich hervorthun, das mit Fetttröpfchen ganz gefüllte Chylusgefäss erkennen und zu gleicher Zeit auch im Innern der Epithelzellen zahlreiche Fetttröpfchen antreffen. —

5. Plexus myentericus (Fig. 69). Man bindet ein Stückchen Dickdarm eines Meerschweinchens, nachdem man dasselbe mit sehr verdünnter Essigsäure (5 Tropfen Eisessig auf 100 Ccm. Wasser) prall gefüllt hat, an beiden Enden fest zu und legt es dann in dieselbe Lösung 24—48 Stunden lang ein. Darauf spannt man den Darm, nachdem man ihn aufgeschnitten hat, auf eine Korkplatte etc. auf, präparirt die Mucosa und Submucosa ab und sucht auch die beiden Muskelschichten noch von einander zu trennen. Der Plexus bleibt dabei an einer von beiden haften. Jetzt wässert man die Muskelhäute aus und färbt sie mit Hämatoxylin. Bei ganz schwacher Vergrösserung erhält man einen prachtvollen Ueberblick über das ganze Nervengeflecht. Nebenbei sieht man meistens an den Rändern der Präparate zahlreiche isolirte Muskelzellen. — Eine andere, ebenfalls gute Methode ist folgende: Man füllt den Darm statt mit Essigsäure mit 0,03proc. Lösung von doppeltchromsaurem Kali und lässt ihn noch 1—2 Tage in derselben Flüssigkeit liegen. Präparation der Muscularis wie vorher. Einlegen in 0,5 proc. Goldchloridlösung, nach einigen Stunden Abwaschen in destillirtem Wasser und Einlegen in 1 proc. Ameisensäure zur Reduction. Nach 1—3 Tagen kann man in Glycerin untersuchen.

Fünfzehntes Kapitel.

Die grossen Drüsen des Verdauungsapparates.

Von den mit dem Verdauungskanal in Verbindung stehenden Drüsen sind vorzugsweise die in die Mundhöhle sich entleerenden Speicheldrüsen, ferner die Bauchspeicheldrüse und endlich die Leber von Wichtigkeit. Die Bauchspeicheldrüse stimmt in ihrem gröberen wie in ihrem mikroskopischen Verhalten so sehr mit den Mundspeicheldrüsen insbesondere der Parotis überein, dass sie mit diesen zusammen besprochen werden kann.

a) Die Speicheldrüsen.

Die Speicheldrüsen gehören zu den acinösen Drüsen, da man an ihnen baumförmig verästelte Ausführungsgänge und rundliche oder auch längliche Alveolen unterscheiden kann. Letztere liegen sehr dicht bei einander, so dass nur wenig Bindegewebe zwischen ihnen Platz hat, sind aber gruppenweise durch grössere Bindegewebszüge vereinigt, wodurch, indem auch diese wieder zu grösseren Gruppen vereinigt sind und so fort, das bekannte groblappige Aussehen der Drüsen bedingt wird. Die Alveolen besitzen eine Membrana propria und enthalten bei verschiedenen Thieren und selbst in verschiedenen Drüsen desselben Thieres, ja in einer und derselben Drüse verschieden aussehende Zellen. Man theilt jetzt die Mundspeicheldrüsen in zwei Gruppen, 1) Schleimspeicheldrüsen, 2) seröse Speicheldrüsen oder Eiweissdrüsen. Zu ersteren gehören z. B. die Submaxillaris von Katze und Hund, die Sublingualis von Hund, Katze, Kaninchen, Mensch; zu letzteren die Parotis von Hund, Katze, Kaninchen, Mensch, die Submaxillaris des Kaninchens, das Pankreas, während die Submaxillaris von Mensch, Affe, Meerschweinchen, Maus theils seröse, theils Schleimspeicheldrüse (gemischte Speicheldrüse) ist. In den Eiweissdrüsen, z. B. in der Submaxillaris der Kaninchen (Fig. 70 B.) sind die Zellen alle feinkörnig, mit deutlichem Kern und färben sich in Carmin roth, während in den Schleimspeicheldrüsen, z. B. in der Submaxillaris der Hunde (Fig. 70 A.), die meisten Zellen ein helles, gallertiges Aussehen und nur undeutliche Kerne haben und

sich in Carmin fast gar nicht färben. Daneben kommen jedoch auch hier weniger helle und in Carmin sich besser färbende Zellen vor, deren Zahl bei der gereizten Drüse grösser ist als bei der ausgeruhten, und endlich sitzen an den Rändern vieler Alveolen stark sich färbende, körnige, oft einem Halbmonde ähnlich gestaltete und einen oder mehrere Kerne enthaltende Gebilde, die sog. Halbmonde von Gianuzzi. Die hellen Zellen sind schleimhaltig (Schleimzellen) und gehen nach Heidenhain aus den körnigen, eiweisshaltigen Zellen hervor, die ihrerseits wahrscheinlich wieder von den Halbmonden ihren Ursprung nehmen. Gegen die Annahme, dass die Halbmonde junge Zellen, Ersatzzellen seien,

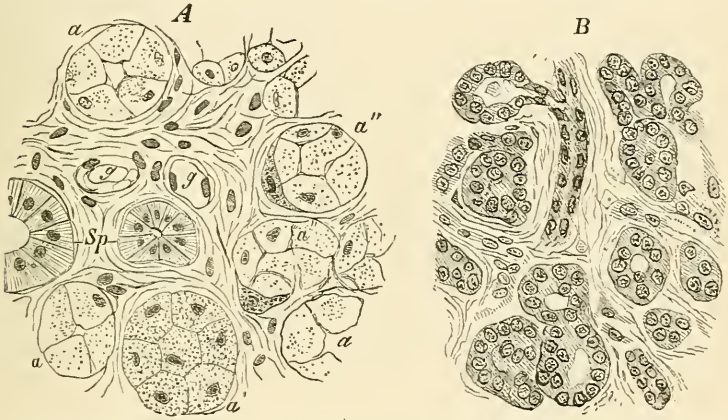

Fig. 70. Speicheldrüsen. A. Submaxillaris vom Hunde; Schnittpräparat, gefärbt; a. Alveolen mit Schleimzellen, a' eine solche mit Eiweisszellen, a'' solche mit Halbmonden; sp. Speichelröhren, eine quer, eine schräg geschnitten, g. Gefässe in einem grösseren Bindegewebsseptum. $\frac{300}{1}$. B. Pancreas, Schnitt in Eosin-Methylenblau gefärbt; im oberen Theil der Figur Zusammenhang eines Drüsenalveolus mit einem Ausführungsgang.

spricht der Umstand, dass von einem Zugrundegehen der anderen Zellen ebensowenig wie von einer Zelltheilung an den Halbmonden etwas nachzuweisen ist. Die Halbmonde sind ruhende Zellen, die grösseren, aber noch theilweise körnigen sind in der Bereitung von Secret begriffen, die ganz hellen sind mit Secret vollgestopft, welches sie demnächst entleeren, um wieder zu Halbmonden zu werden und den Kreislauf von Neuem zu beginnen. In den hellen, den in höchster Thätigkeit stehenden, befindet sich nach Schiefferdecker ein in Anilingrün sich lebhaft färbendes Reticulum, welches nebst der sich schwächer färbenden intrareticulären Substanz ausgestossen und unter Einwirkung salzhaltiger Flüssigkeit in mucinhaltiges Secret umgewandelt werden soll. Die Zellen des Pankreas haben

eine Eigenthümlichkeit in feinen Körnchen, welche in den inneren, dem Lumen zugewendeten Abschnitten an frischen Präparaten sichtbar sind.

Die Ausführungsgänge aller dieser Drüsen sind mit Cylinderepithel ausgekleidet, welches auf einer Membrana propria sitzt. Sie gehen in Kanäle über, welche in den meisten Speicheldrüsen (nicht in dem Pankreas) ein cylindrisches, besonders in den peripherischen Abschnitten deutlich längsgestreiftes, also stäbchenförmiges Epithel (Fig. 70 A. Sp.) besitzen, welches mit Pyrogallussäure eine eigenthümliche Reaction (Braunfärbung) gibt. Nach Pflüger sollen diese als Speichel- resp. Schleimröhren bezeichneten Abschnitte der Drüsenkanäle die Secretion von salzhaltiger Flüssigkeit besorgen. Sie gehen bei den meisten Drüsen nicht direct in die Alveolen über, sondern hängen mit diesen mittelst längerer oder kürzerer, meistens von glatten Epithelzellen ausgekleideter Kanäle, den Schaltstücken, zusammen.

In dem Bindegewebe der Drüsen, welches ausser relativ reichlichen lymphoiden Zellen bei einigen jene früher erwähnten körnigen Plasmazellen enthält, findet sich ein reiches Capillarnetz; von den Nerven der Drüsen hat Pflüger sehr interessante Mittheilungen gemacht (Zusammenhang der Nervenfibrillen mit den Speichelzellen etc.), welche jedoch bisher keine Bestätigung gefunden haben.

Präparate.

1. Uebersichtsschnitte. a) Von Schleimspeicheldrüsen. Man härte eine noch warme Unterkieferdrüse eines Hundes oder eine Unterzungendrüse eines Kaninchens in absolutem Alkohol und färbe sehr feine Schnitte mit Carmin, Hämatoxylin oder Methylenblau. Man wird, wie in Fig. 70 A. dargestellt ist, die Schleimzellen (a), die Eiweisszellen (a′) sowie die Halbmonde (a″) sehen, ferner die Speichelröhren mit ihren gestreiften Cylinderepithelien, das Bindegewebe mit Gefässen etc.

b) Von serösen Speicheldrüsen. Das Pankreas oder die Parotis eines Hundes oder einer Katze (menschliche Parotis ist auch zu benutzen, nicht empfehlenswerth aber ist das Pankreas, weil in demselben zu schnell postmortale Veränderungen eintreten) wird wie oben behandelt. Drüsenzellen alle von gleichem Aussehen (Fig. 70B.).

2. Stäbchenzellen der Ausführungsgänge erhält man sehr schön gefärbt nach folgender, auf einer Angabe von Merkel beruhenden Methode: Stücke der Submaxillaris des Hundes oder Kaninchens werden, nachdem sie ca. $^1/_2$ Stunde an der Luft lagen, für einige Stunden bis Tage in eine 1—2 proc. Pyrogallussäurelösung gebracht. Man darf nur soviel Flüssigkeit

nehmen, dass die Stücke soeben bedeckt sind. Härtung in Alkohol, Färbung mit Pikrolithioncarmin: Stäbchenzellen der Speichelröhren dunkelbraun, ihre Kerne wie alle übrigen roth. — Es eignet sich auch eine neuerdings von Heidenhain gefundene Färbungsmethode mit Hämatoxylin, bei welcher abweichend von den sonst gebräuchlichen Methoden die Verbindung des Hämatoxylin mit Alaun oder Chrom (sog. Lackfarbe), welche zur Färbung nothwendig ist, erst in dem Präparate selbst hergestellt wird. Man lege ein Stückchen in Alkohol gehärtete Sublingualis von Mensch, Hund oder Kaninchen 8—10 Stunden lang in 8—10 Ccm. 0,5—1proc. wässeriger Lösung von Hämatoxylin, dann ebenso lange in eine gleich grosse Menge einer 0,5—1 proc. wässerigen Lösung von Kaliumbichromat oder einer 1proc. wässerigen Alaunlösung, ziehe dann mit Wasser aus, bette in Paraffin ein (Alkohol-Oel-Paraffin), schneide möglichst fein, helle die Schnitte in Xylol oder Terpenthin auf und lege sie in Canadabalsam ein. Die Kerne erscheinen schwarz resp. blau, die Zellengrenzen treten deutlich gefärbt hervor, ebenso die Halbmonde, sowie die Stäbchenzellen.

3. Die Thätigkeitszustände der Schleimdrüsenzellen treten schon bei den vorher angegebenen Präparaten mehr oder weniger deutlich hervor. Von Schiefferdecker wird aber ganz besonders eine Doppelfärbung mit Eosin-Anilingrün zu ihrer Untersuchung empfohlen. Von einer ca. 5proc. alk. Lösung von Eosin bringt man einige Tropfen in ein Uhrschälchen mit absol. Alkohol, legt die Schnitte der am besten in Alkohol gehärteten Organe für $^1/_2$ bis einige Stunden hinein, spült sie in Wasser ab, taucht sie für einige Minuten in die 1proc. wässerige Anilingrünlösung und spült sie abermals in Wasser ab. Nun müssen die Schnitte in absolutem Alkohol entfärbt werden, wobei der Zeitpunkt der richtigen Färbung am besten dadurch abgepasst wird, dass man von Zeit zu Zeit einen Schnitt in Nelkenöl untersucht. Ist er noch zu dunkel, so kann er ohne weiteres in den Alkohol zurückgebracht werden. Die Zellenkerne färben sich blau-grün, der Leib der ruhenden Zellen roth, dagegen derjenige der thätigen dunkel. Jahrelang dem Lichte ausgesetzt gewesenes Anilingrün gab Schiefferdecker eine intensive, distincte Färbung des im Texte erwähnten Netzwerks, welches durch frisch bereitete Farbe nicht dargestellt werden konnte.

4. Isolationspräparate. Man kann zur Maceration Jodserum, sehr dünne Chromsäure, Osmiumsäure etc. benutzen; sehr einfach ist die Anwendung der 33proc. Kalilauge. Wenn man z. B. kleine Stückchen der Submaxillaris eines Kaninchens für $^1/_4$—$^1/_2$ Stunde hineinlegt und dann in der Lauge vorsichtig zerzupft, so erhält man theils die Zellen ganzer Alveolen theils isolirte Zellen, ferner die Speichelröhren, die Membranae propriae etc. zu Gesicht. Um die Körnung der Pankreaszellen zu sehen muss man eine ganz frische Drüse zur Untersuchung haben, dann genügt aber schon Zerzupfen in Kochsalzwasser.

b) Die Leber.

Die Drüsenepithelien der Leber, die Leberzellen (Fig. 71), haben bei recht ansehnlicher Grösse eine rundlich-eckige, ziemlich

unregelmässige Gestalt und einen körnigen Leib, in welchem man ohne weiteres deutlich einen oder selbst zwei, relativ kleine, runde, sehr deutlich bläschenförmige, mit Kernkörperchen versehene Kerne erkennt. Neben den gewöhnlichen, auf Essigsäurezusatz verschwindenden Protoplasmakörnchen enthalten sie häufig eckige, gelbbraune Pigmentkörnchen, sowie kleinere oder grössere Fetttröpfchen. Die kleinen Fetttröpfchen sind oft in grosser Zahl, die grossen meist einfach vorhanden. Sie können den grössten Theil der nebenbei noch vergrösserten Zelle einnehmen, so dass das Protoplasma derselben neben dem Kerne ganz nach der einen Seite gedrängt ist und die Zelle dadurch einigermaassen einem Siegelringe gleicht. Zwar findet man diese fettig infiltrirten Leberzellen vorzugsweise in pathologischen Lebern (den sog. Fettlebern), allein sie kommen auch bei ganz gesunden Menschen und Thieren vor, da sich bei der Verdauung stets eine vorübergehende Ablagerung von Fetttropfen in Leberzellen findet. Wenn man die Grenze der isolirten Zelle genau verfolgt, so wird man bei sehr vielen an einer oder mehreren Seiten eine regelmässige concave Begrenzungslinie finden, welche uns die Stelle andeutet, wo ein Capillargefäss der Zelle anlag und sich gleichsam ein Bett in den weichen Zellenleib eingedrückt hat.

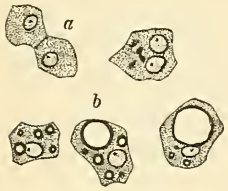

Fig. 71. Leberzellen vom Menschen. a. Gewöhnliche, in der einen Zelle 2 Kerne und einige Pigmentkörnchen; b. Zellen in verschiedenen Stadien der Fettinfiltration. $^{300}/_{1}$.

Um die Anordnung der Drüsenzellen, sowie ihr Verhältniss zu den Blutgefässen und dem Bindegewebe der Leber gut zu verstehen, hält man sich bei dem Studium am besten zunächst an die Leber gewisser Thiere, z. B. der Schweine (Fig. 72), die man sich ja ausserdem auch überall leicht verschaffen kann. Schon die Betrachtung mit unbewaffneten Augen lässt an diesen eine Abtheilung des ganzen Parenchyms in kleine, ungefähr gleich grosse und gleich gestaltete Abschnitte, die Leberläppchen oder Leberinselchen (acini s. lobuli hepatis) erkennen. Die Abgrenzung derselben ist eine sehr scharfe, da jedes Leberläppchen allseitig von einer Hülle von Bindegewebe umgeben ist, aus welcher man mit Leichtigkeit das eigentliche, den Lobulus bildende Drüsengewebe entfernen kann, so dass eine Schnittfläche, bei welcher z. B. durch kräftiges Ueberstreichen mit dem Messer diese Entfernung bei sämmtlichen Läppchen bewirkt wurde, ein Aussehen darbietet wie

die Schleimhaut der Gallenblase, indem hier die interlobulären Bindegewebsmassen in derselben bienenwabenartigen Anordnung über die Oberfläche hervorspringen wie dort die kleinen Fältchen der Schleimhaut. Es ist leicht, sich zu überzeugen, dass die Bilder, welche die Durchschnitte der Lobuli darbieten, sich zwischen zwei Extremen unterbringen lassen, von welchen das eine ein langes schmales Viereck, dessen eine Schmalseite abgestutzte Ecken besitzt, das andere ein fast regelmässiges Vier-, Fünf- oder Sechseck

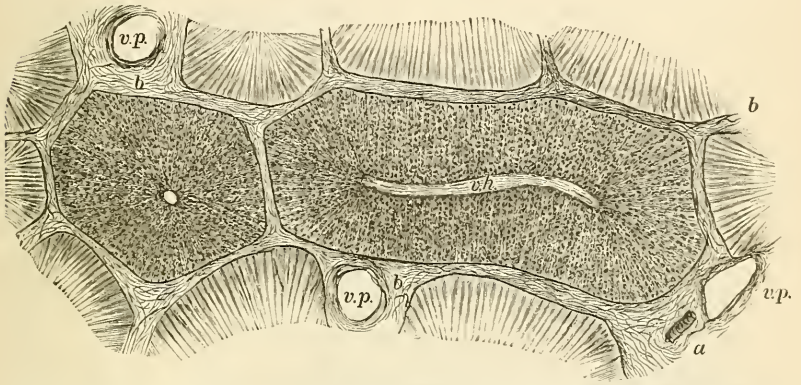

Fig. 72. Schweineleber, ein Acinus im Querschnitt; einer im nicht ganz reinen Längsschnitt die anstossenden nur angedeutet; v. h. Vena hepatica, v. p. Vena portae, a. Arteria hepatica, b. das Bindegewebe zwischen den Acinis. $^{20}/_{1}$.

darstellt. Durch Combination beider erhält man eine Vorstellung von der vollständigen Gestalt des Läppchens, welches ein mehrseitiges, an einem Ende kuppenförmig gestaltetes Prisma bildet, von welchem ersterer ein Längsschnitt, letzterer ein Querschnitt ist.

Von fundamentaler Bedeutung für die Anordnung des Drüsenparenchyms im Innern eines solchen Leberläppchens ist das Verhalten der verschiedenen Blutgefässe der Leber, von welchen es drei Arten gibt, zwei Blut zuführende, die mächtige Pfortader (Vena portarum) und die kleinere Leberarterie (Arteria hepatica), und die blutabführenden Lebervenen (Venae hepaticae). Ihr Verhältniss zu den Läppchen ist ein ganz constantes und regelmässiges der Art, dass jedes Läppchen mit seiner abgestutzten schmalen Fläche (Grundfläche) auf einem grösseren oder kleineren Lebervenenaste (Vena hepatica sublobularis) aufsitzt, in welchen ein feinstes Endästchen einmündet, das am entgegengesetzten kuppenförmigen Ende des Läppchens aus dem Zusammenfluss von Capillaren entsteht und im Innern des Läppchens (daher Vas intra-

lobulare) senkrecht bis zur Grundfläche verläuft, während die Pfortader und die Leberarterie in dem Bindegewebe zwischen den Läppchen verlaufen und deshalb Vasa interlobularia genannt werden. An letztere schliessen sich ausserdem auch noch die Ausführungsgänge der Leber, die Gallengänge an, welche meistens mit den genannten Blutgefässen zusammen an denjenigen Stellen liegen, wo durch das Zusammentreffen mehrerer Lobuli eine Verbreiterung der

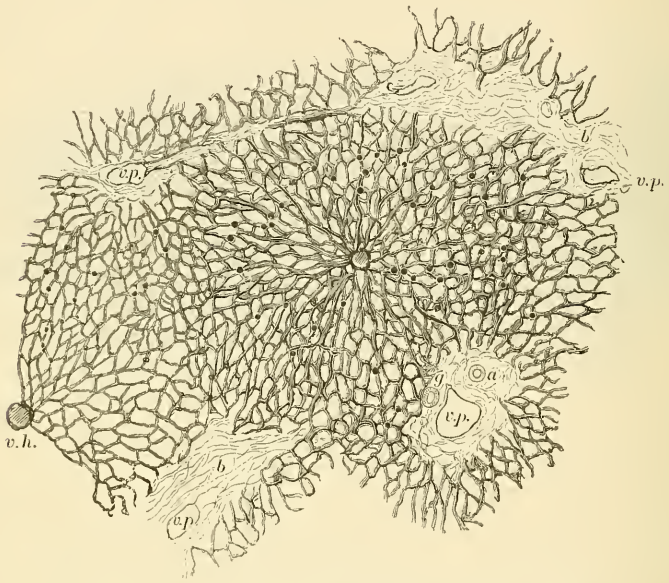

Fig. 73. Injicirte Kaninchenleber; ein und ein halber Acinus im Querschnitt, die Leberzellen sind nicht gezeichnet. v. p. Vena portae, a. Arteria hepatica, g. Gallengang, b. das diese Gefässe umhüllende Bindegewebe (Glisson'sche Kapsel); v. h. Vena hepatica. Da wo der ganze Acinus mit seinen Nachbarn zusammenhängt, sieht man eine Veränderung in der Anordnung der Capillaren. Die dunkelen Kreise im Verlaufe der Capillaren bedeuten querdurchschnittene Aeste derselben. $^{58}/_{1}$.

bindegewebigen Septa bedingt ist. Die Richtung des Verlaufs der Interlobulargefässe ist keine ganz typische und regelmässige, denn wenn auch die Hauptästchen der Lobuli vorzugsweise circulär um dieselben herumlaufen, so haben doch die kleineren Endästchen ganz verschiedene Richtung inne. Die Vena intralobularis dagegen verläuft ganz regelmässig, nicht nur überhaupt parallel der Längsachse, sondern sie fällt sogar mehr oder weniger genau mit derselben zusammen, so dass sie bei einem Querschnitte durch den Acinus das Centrum des Durchschnittes einnimmt, weshalb sie auch wohl die Bezeichnung Vena centralis trägt. An Längsschnitten,

welche mitten durch den Acinus hindurchgehen, sieht man die Lebervene so von dem Parenchym des Acinus umgeben, wie die Himbeere den Zapfen ihres Fruchtbodens umgibt (Hering). Die Capillaren, welche an der Peripherie der Läppchen durch die Auflösung der Pfortaderästchen entstehen und im Centrum der Läppchen zu der Vena centralis zusammenfliessen, haben auf den Querschnitten einen im grossen und ganzen radiären Verlauf, sind aber durch Anastomosen untereinander verbunden und fliessen, je mehr sie sich dem Centrum nähern, um so mehr zusammen, so dass ihre Zahl eine immer geringere wird und der Zwischenraum zwischen zwei Capillaren nahe dem Centrum kaum geringer ist als derjenige in den peripherischen Schichten. Wenn der Querschnitt nicht gerade den Kopf des Lobulus, wo die Capillaren noch nicht zu einer Vena centralis zusammengeflossen sind, getroffen hat, so wird das mikroskopische Bild desselben stets dasselbe sein, mag man geschnitten haben, wo man wolle, während dagegen die Längsschnitte ganz verschieden aussehen müssen, je nachdem sie die Vena centralis enthalten oder nicht. Im ersteren Falle sieht man in der Mitte der länglichen Figur, welche der Lobulus bildet, die Vene der Länge nach verlaufen, und es treten die unter einander nahezu parallel laufenden Capillaren unter fast rechtem Winkel an dieselbe heran. Auch hier gibt es übrigens wie beim Querschnitt Anastomosen der Capillaren sowohl nach oben als nach unten hin. Ist der Schnitt nicht durch die Achse gegangen, so ist auch von der Vena centralis gar nichts zu sehen, dagegen sind die zu ihr hinziehenden Capillaren quer durchschnitten und man sieht deshalb in ganz regelmässigen Entfernungen von einander kleine Capillarquerschnitte, welche bald mehr, bald weniger häufig durch Verbindungsästchen (jene vorher genannten Anastomosen) zu oft fast regelmässigen viereckigen Maschen vereinigt werden.

Da die Leberläppchen in dem Organe nicht regelmässig nebeneinander gelagert, sondern je nach dem gegebenen Raume mit ihrer Längsachse bald hierhin, bald dahin gerichtet sind, so ist es klar, dass man auf irgend einem beliebigen Schnitte durch eine Leber alle möglichen Durchschnitte, Quer-, Längs- und wohl am häufigsten Querschnitte der Lobuli zu sehen bekommt. Das Aussehen der letzteren richtet sich ganz nach dem Winkel, welchen die Schnittrichtung zur Längsachse bildet; ist er sehr spitz, so wird das Aussehen des Schnittes sich demjenigen der Längsschnitte

nähern, ist er aber näher einem rechten, so gleicht das Bild mehr dem Querschnitte.

Aus dem Mitgetheilten ergibt sich, dass der ganze Lobulus von einem Maschenwerk von Capillargefässen durchzogen wird, deren Hauptrichtung zwar direct von der Peripherie nach der Längsachse zu geht, welche aber doch untereinander nach allen Richtungen hin in engstem Zusammenhange stehen. Der ganze übrig bleibende Raum wird von den Leberzellen eingenommen, welche wiederum ein Maschenwerk darstellen müssen, dessen Balken den Maschenräumen des ersten entsprechen und umgekehrt. Ganz in Uebereinstimmung mit dem vorzugsweise radiären Verlaufe der Capillaren auf dem Querschnitte werden auch die Zellen hier in radiären Reihen angeordnet erscheinen und ähnlich werden auf Längsschnitten ihre Reihen in mehr oder weniger rechten Winkeln zur Vena centralis gestellt erscheinen. Die Maschenräume zwischen den Capillaren sind so breit, dass 1, 2 oder seltener 3 Leberzellen neben einander Platz haben. Daraus folgt, dass, da nicht nur in der Schnittebene, sondern auch in den ihr parallelen und in den senkrecht zu ihr gestellten Ebenen Capillaren verlaufen, jede Leberzelle mindestens mit einer, in der Regel sogar mit zwei und mehr Capillaren in Berührung stehen muss, und daraus wiederum erklären sich die oft mehrfachen, vorher erwähnten concaven Eindrücke der Leberzellen, welche von den angelagerten Capillaren herrühren.

Ich sagte eben, der von den Capillarnetzen übrig gelassene Raum der Leberläppchen werde von den Leberzellen eingenommen, und in der That, wenn man von einer injicirten und gehärteten Leber auch einen noch so feinen Schnitt macht, so sieht man doch ausser Capillaren und Zellen keinen weiteren Gewebsbestandtheil. Trotzdem bedarf dieser Ausspruch der Einschränkung. Sobald man mittelst Ausschüttelns oder Auspinselns die Leberzellen aus einem Theile des Schnittes entfernt hat, sieht man zwischen den Capillaren in den Räumen, in welchen die Zellen lagen, ganz feine bindegewebige Fädchen oder ganz dünne Membranen sich ausspannen, welche theils quer durch die Maschenräume hindurchgehen, theils der Oberfläche der Capillaren parallellaufen (Fig. 75 i.). Einige Autoren haben diese Membranen als die Tunicae propriae des Lebergewebes ansehen wollen, andere haben zwischen sie und die Capillarwandungen einen Lymphraum verlegt, doch sind über

diese Fragen die Acten noch lange nicht geschlossen. Hie und da sitzt an den Fädchen und Membranen ein Kern, so dass sternförmige Zellen vorhanden sind (Kupffer's Sternzellen), doch sind diese selten, die Mehrzahl der vorhandenen Kerne gehört den Capillaren an.

Aber selbst mit diesen zarten bindegewebigen Theilen ist die Aufzählung der im Innern der Leberläppchen befindlichen Theile noch nicht beendet, es sind auch noch die Anfänge der Gallengänge daselbst vorhanden. Es wurde schon vorher erwähnt, dass die feineren Gallengänge, welche statt des Cylinderepithels der grösseren ein Plattenepithel besitzen, mit Pfortadern und Arterien zusammen sich verzweigen und schliesslich zwischen die Leberläppchen gelangen. Von da aus lassen sich nun nicht mehr mit eigenem Epithel ausgekleidete Canäle in das Innere der Läppchen verfolgen, wohl aber ist es unter Anwendung des constanten Druckes und bei ganz frischen Lebern gelungen, von den Gallengängen aus ein sehr feines Canalsystem (Gallencapillaren, Fig. 74) im Innern der Lobuli zu injiciren, dessen Maschen viel enger sind als diejenigen der Blutcapillaren, so dass immer nur Eine Leberzelle in denselben Platz hat. Diesen Kanälen wird von den Untersuchern bald eine wenn auch dünne eigene Wandung zugesprochen, bald werden sie nur als wandungslose Intercellulargänge angesehen, welche aus je zwei Halbrinnen bestehen, die auf den Seitenflächen der Leberzellen sich finden, so dass erst durch die Aneinanderlagerung zweier Zellen aus den aufeinanderpassenden Rinnen ein Kanal wird. Vergleichende Untersuchungen besonders an den Lebern von Schlangen haben ergeben, dass diese Kanäle nichts anderes sind als die Fortsetzungen der Lumina der interlobulären Gallengänge, deren Epithel durch die Leberzellen ersetzt und vertreten wird. Daraus folgt nothwendigerweise, wie es auch durch die Untersuchungen bei niederen sowohl wie bei höheren Thieren bestätigt worden ist, dass niemals eine sog. Gallencapillare neben einer Blutcapillare gelegen sein kann, sondern dass beide immer um die ganze Dicke einer Leber-

Fig. 74. Gallencapillaren einer melanämischen Froschleber durch Indigoblau dargestellt. c. Blutcapillaren mit Pigmentklumpen p, g. Gallencapillaren. Die Leberzellen sind nicht gezeichnet. $^{200}/_{1}$.

zelle oder doch um einen Theil derselben von einander entfernt liegen müssen. Weiterhin ergibt sich aus den genannten Beziehungen zwischen den interlobulären Gallengängen und ihrem Epithel einerseits, sowie den Gallencapillaren und den Leberzellen andererseits, dass die Leber den tubulösen Drüsen zugerechnet werden muss.

Da die interlobulären Gallengänge gleichzeitig am Rande mehrerer Lobuli liegen und mit den Gallencapillaren derselben in Verbindung stehen, so folgt daraus, dass die geschilderten Leberläppchen keine secretorischen Einheiten sind. Als solche stellen sich vielmehr Abschnitte des Leberparenchyms dar, in deren Centrum ein kleinster interlobulärer Gallengang gelegen ist und deren äussere Grenze durch die Venae hepaticae der anstossenden Acini bezeichnet wird: alle Galle, welche in diesen Abschnitten (den secretorischen Leberläppchen) bereitet wird, fliesst in dem centralen kleinsten Gallengang zusammen.

Wenn wir nun mit dieser Kenntniss der thierischen und speciell der Schweine-Leber ausgerüstet an die Betrachtung der menschlichen herantreten, so ist vor allen Dingen zu constatiren, dass eine Abgrenzung von Leberläppchen durch eine bindegewebige Hülle nirgendwo in der Menschenleber vorhanden ist. Und doch hat man auch bei ihr das Recht von Läppchen zu reden, weil die Anordnung der Gefässe und vor allen Dingen das gegenseitige Verhältniss der kleinsten Pfortaderästchen, der Capillaren und der Lebervenenanfänge genau dem von der Schweineleber Geschilderten entspricht. Es fehlt aber diesen nur durch ihre eigenthümlichen Gefässeinrichtungen als solche charakterisirten Leberläppchen die scharfe Abgrenzung, sie gehen ohne Unterbrechung in einander über, sowohl ihre Capillaren als ihre Zellenreihen hängen unmittelbar zusammen, so dass man in den meisten Fällen gänzlich ausser Stande ist mit Bestimmtheit zu sagen, wo der eine Lobulus aufhört, der andere anfängt, während eben bei der Schweineleber jeder Lobulus einen ganz für sich bestehenden, von der Nachbarschaft abgeschlossenen Theil der Lebersubstanz bildet, von dem nur die grösseren Gefässe mit denjenigen der benachbarten Läppchen in Verbindung stehen. Nur an wenigen Stellen gibt es auch beim Menschen eine scharfe Grenze zwischen benachbarten Läppchen, da nämlich, wo die Pfortaderästchen liegen, die niemals nur an einen Lobulus, sondern an sämmtliche anstossenden Lobuli Capillaren abgeben. Diese sind zugleich auch die einzigen Stellen, wo Binde-

gewebe zwischen den Läppchen vorkommt, denn mit den Pfortaderästen kommt an der Leberpforte eine bindegewebige Scheide (die Glisson'sche Kapsel) in das Innere der Lebersubstanz hinein und begleitet dieselben bis zu den feinsten interlobulären Aestchen.

Fig. 75. Menschliche Leber, ausgepinselt. v.p. Interlobulärer Ast der Vena port., um ihn herum die bindegewebige Glisson'sche Kapsel b., in dieser a. Art. hepat. und g. Gallengänge; c. die Blutcapillaren der anstossenden Leberläppchen, von welchen einige quer durchschnitten sind, l. einige Leberzellen, i. interlobuläres Bindegewebe. $^{200}/_{1}$.

In diesem periportalen Bindegewebe liegen auch die grösseren und die interlobulären Aeste der Leberarterien und der Gallengänge.

Es könnte nach dem Gesagten auffällig erscheinen, dass man trotz dieser mangelhaften Abgrenzung der Läppchen doch an den meisten frischen Menschenlebern ganz gut im Stande ist, die einzelnen Läppchen zu erkennen, allein die Möglichkeit beruht auch weniger auf geweblichen Einrichtungen als auf der postmortalen Vertheilung des Blutes, welche derart sich macht, dass die centralen Theile des Capillarnetzes nebst der Lebervene mit Blut gefüllt, die peripherischen aber mehr oder weniger blutleer sind, so dass erstere eine dunkele, rothe, braunrothe etc. Färbung erhalten, letztere heller, graubraun oder selbst grau aussehen. Da fast auf

jedem Schnitte an der Peripherie der Läppchen mehrere Durchschnitte von Pfortaderästchen und also auch von Glisson'scher Kapsel vorhanden sind, so tritt zu der hellen anämischen Färbung der Randtheile auch noch das Grau des Bindegewebes, so dass dadurch eine leidlich scharfe Umgrenzung der Läppchen gegeben ist. Leider verschwindet dieser Gegensatz in der Färbung der peripherischen und centralen Theile um so mehr, je stärker man vergrössert, und man ist deshalb für die mikroskopische Untersuchung bei stärkeren Vergrösserungen zur Unterscheidung der Lobuli fast ausschliesslich auf die Differentialdiagnose zwischen Lebervenen und Pfortadern angewiesen. Wenn man von irgend einem vorliegenden kleinsten Gefässe nachweisen kann, dass es eine Lebervene ist, so ist damit zugleich bewiesen, dass man das Centrum eines Lobulus vor sich hat, während der Nachweis einer Pfortader auch den Nachweis der Lobulusgrenze in sich schliesst. Die Anhaltspunkte für die Differentialdiagnose der beiden genannten Gefässe ergeben sich aus dem früher Gesagten von selbst; es sind im wesentlichen folgende zwei: 1. die Pfortader ist immer von Bindegewebe umgeben, die Lebervene niemals; überhaupt ist ihre Wandung auffällig dünn und selbst bei grösseren Aesten noch so geringfügig, dass die Leberzellen bis an's Lumen heranzutreten scheinen, 2. die Pfortader ist fast stets von anderen Gefässen (Leberarterien und Gallengängen) begleitet, die Lebervene liegt, wenn nicht zufällig gerade die Stelle getroffen ist, wo zwei Lebervenen zusammenfliessen, ganz isolirt, nur Capillaren finden sich in ihrer Nachbarschaft. — Es ist seither immer nur von der Betheiligung der Pfortader und der Lebervenen an den Circulationsverhältnissen im Innern der Läppchen die Rede gewesen, und in der That stellen sie auch die wichtigsten Factoren dar; indess ist auch der Leberarterie eine Betheiligung an der Bildung des intralobulären Capillarnetzes nicht abzusprechen, wenngleich sie sich allerdings im wesentlichen als das ernährende Gefäss der Leber erweist, welches die Wandungen der Gallengänge und Pfortadern, sowie seine eigenen und nicht minder das Bindegewebe der Glisson'schen Scheide mit Capillaren versieht, aus welchen sich kleine Venenstämmchen sammeln, die in die interlobulären Pfortaderäste einmünden und somit die sog. inneren Wurzeln der Pfortader darstellen. — In Bezug auf die Gallencapillaren sei noch bemerkt, dass es nicht möglich ist, dieselben

bei den, meistens schon nicht mehr ganz frischen Lebern, welche vom Menschen zu Gebote zu stehen pflegen, gut zu injiciren.

Präparate.

1. Leberzellen (Fig. 71). Zur Darstellung der Leberzellen hat man nur nöthig, ein Stückchen Leber von Menschen oder Thieren in Kochsalzlösung zu zerzupfen. Sind zu viele Blutkörperchen im Präparate vorhanden, so versuche man, sie durch einen mit Hülfe von Fliesspapier unter dem Deckgläschen hindurchgeleiteten Strom von Kochsalzlösung zu entfernen.

Die feineren Structurverhältnisse können selbstverständlich nur an Schnitten, und zwar an solchen von gehärteten Präparaten erkannt werden. Sämmtliche Schnitte muss man zuerst mit ganz schwachen Vergrösserungen betrachten, um zunächst eine Uebersicht über die Gestalt und Anordnung der Lobuli zu bekommen; erst für die Einzelheiten sind stärkere Vergrösserungen verwendbar.

2. Schweineleber (Fig. 72). Härtung in M. Fl., Alkohol etc. vielleicht nach vorgängigem kurzem Kochen. Man mache Schnitte nach verschiedenen Richtungen, um sich von der allseitigen Umgrenzung der Läppchen durch Bindegewebe zu überzeugen. Wenn man auch die Gefässe nicht mit Farbe ausgespritzt hat, wird man doch leichter die quer-, schräg- oder längsgetroffenen Lumina der Lebervenen im Innern der Läppchen sowie diejenigen der Pfortader an den Stellen, wo mehrere Lobuli zusammenstossen, erkennen. Reihenförmige Anordnung der Leberzellen. — Sehr schöne Bilder gibt Färbung mit Hämatoxylin, welches von den Leberzellen fast nur die Kerne und auch diese nicht so intensiv färbt, wie diejenigen des Bindegewebes, der Gallengangsepithelien und der Gefässwandungen. Ueberhaupt nehmen die Kerne der Leberzellen alle Farbstoffe nur in geringem Maasse an. In Pikrolithioncarmin werden die Zellen gelblich, alle Kerne in verschiedenen Nüancen roth. Auch Methylenblau gibt prächtige Bilder.

3. Kaninchenleber (Fig. 73). Sehr zweckmässig ist es, mit der Kaninchenleber den Uebergang von der Untersuchung der Schweineleber zu derjenigen der Menschenleber zu machen, da sie in Bezug auf die Abgrenzung der Läppchen in der Mitte zwischen beiden steht. Sie besitzt nicht die vollständigen bindegewebigen Kapseln der Schweineleber, aber doch eine viel schärfere Trennung der Läppchen als die Menschenleber. Man injicire die eine Hälfte der Leber durch den einen Hauptast der Pfortader vollständig, bis die Injectionsmasse in reichlicher Menge durch die Vena cava inferior abfliesst, die andere Hälfte, welche man vorher durch ein breites Band abgeschnürt hatte, durch den anderen Ast nur partiell, so dass nur die Pfortadern und die peripherisch liegenden Capillaren gefüllt sind. Einen Anhaltspunkt für die Ausdehnung der Injection geben die oberflächlich gelegenen Läppchen, welche leicht zu erkennen sind, da sie durch kleine Furchen von einander getrennt sind. Doppelte Injectionen der Pfortader und Lebervenen mit verschiedenen Massen sind nicht allzu schwierig. Die Füllung der Venen kann man entweder von einem grösseren Aste aus oder von der Vena cava aus bewerkstelligen. Will man die letztere benutzen, so muss man sie vor ihrem Herantritt an die Leber

fest unterbinden und von der anderen Seite aus injiciren (vergl. auch S. 67). — Nach der Injection Härtung in Müller'scher Flüssigkeit und Alkohol; sämmtliche Injectionspräparate eignen sich sehr gut für den Einschluss in Balsam.

a) Der partiell injicirte Theil liefert die am leichtesten zu erkennenden Bilder der Lobuli, da die peripherischen Theile blau, die centralen ungefärbt erscheinen; in ersteren treten vorzugsweise die blauen Capillarschlingen, im letzteren die ungefärbten Leberzellenreihen hervor. Man präge sich das Aussehen der Lebervenen und Pfortadern nach den früher angegebenen Unterscheidungsmerkmalen ein. Einen noch schärferen Gegensatz zwischen centralen und peripherischen Theilen bietet eine doppelt injicirte Leber dar. Oft wird ein ähnlicher Effect dadurch herbeigeführt, dass bei partieller Injection die centralen Abschnitte der Lebercapillaren, sowie die Lebervenen noch ihre natürliche Füllung mit Blut besitzen, welches dann durch die Härtung mit M. Fl. einen braunen Farbenton angenommen hat.

b) Bei der vollständig injicirten Leber treten die Läppchen zwar weniger auf den ersten Blick hervor, ihre Erkennung macht aber keine Schwierigkeiten. Man achte auf den Verlauf der Capillaren an den verschiedenen Durchschnitten.

c) Ein Schnitt von der vollständig injicirten Leber wird ausgeschüttelt oder ausgepinselt, um das intralobuläre Bindegewebe darzustellen. Man kann ihn mit Vortheil durch Fuchsin oder Eosin färben, weil dann die feinen Bälkchen und Membranen deutlicher hervortreten. Hierbei muss begreiflicherweise eine möglichst starke Vergrösserung benutzt werden.

4. Injicirte Menschenleber (Fig. 75). Die schönsten Präparate gibt eine doppelte Injection von der Vena portarum und V. hepatica aus. Um nicht zu viel Injectionsmasse zu verbrauchen, schiebt man einen elastischen Katheter soweit wie es irgend geht in einen Ast der Pfortader hinein, schneidet dann die Vena cava auf und führt einen zweiten Katheter in jenen Stamm der Lebervene, welcher am genauesten nach der Gegend jenes Pfortaderastes hinzieht. Zum Schneiden sucht man solche Stellen aus, wo beide Farben am gleichmässigsten mit einander gemischt erscheinen.

Vollständig genügende Präparate gibt übrigens auch eine einfache Injection von der Pfortader aus, welche man sogar statt mit Leimmasse auch mit dem einfacher zu handhabenden kaltflüssigen Berliner Blau vornehmen kann. Färbt man solche Präparate mit Pikrolithioncarmin, so erhält man sehr zierliche Bilder: alle Kerne roth, die der Leberzellen wie immer nur blass gefärbt, die Leiber der Leberzellen gelb, Gefässe blau mit dunkelrothen Kernen. Besonders dunkel pflegen auch in Folge der dicht stehenden Kerne die Durchschnitte der Gallengänge zu erscheinen.

5. Gehärtete nicht injicirte Menschenleber. Wenn man eine blutreiche Leber möglichst frisch in Müller'scher Flüssigkeit und dann in Alkohol gehärtet hat, so enthalten viele Capillaren noch ihre natürliche Blutfüllung und können fast ebenso gut wie in künstlich injicirten Präparaten verfolgt werden. In anämischen Lebern sind die Capillargefässe zusammengefallen und dadurch kaum sichtbar, während die Leberzellenreihen in schönster Weise hervortreten. Einen solchen Schnitt pinsele oder schüttele man aus

und färbe ihn dann mit Hämatoxylin, worauf man besonders bei schwachen Vergrösserungen eine sehr gute Vorstellung von der Menge und Vertheilung des Bindegewebes der Glisson'schen Kapsel erhalten wird, welche in Form meist dreispitziger blauer Inseln (Fig. 75) innerhalb des feinen aus den Capillaren und dem intralobulären Bindegewebe gebildeten Maschenwerkes erscheint. Bei stärkeren Vergrösserungen erkennt man dann auch die im Bindegewebe eingeschlossenen Kanäle, die Pfortader mit grossem, meistens unregelmässig (dreieckig etc.) gestaltetem Lumen, die Arterie, kenntlich an der Dicke ihrer Wandung und den in derselben hervortretenden, circulär verlaufenden langen Kernen der glatten Muskelfasern, und endlich der Gallengänge, welche sofort durch die grosse Menge der ihr Lumen umgebenden blauen Kerne (der Epithelzellen) in die Augen fallen. An dem Capillarmaschenwerke treten deutlich die Kerne hervor, deutlich sind auch die Bälkchen und Plättchen des intralobulären Bindegewebes zu sehen.

6. Gallencapillaren des Frosches (Fig. 74). Wie schwierig die Injection der Gallencapillaren ist, wurde schon vorher angeführt. Wer in der Technik recht sicher ist, mag versuchen an einer noch warmen Hunde-, Kaninchen- etc. Leber mit constantem Drucke und einer sehr feinen kaltflüssigen Masse zum Ziele zu gelangen. Besonders hüten muss man sich vor zu starkem Drucke, da die Injectionsmasse sonst leicht in die Lymphräume durchbricht; sobald die Oberfläche des Organes anfängt sich zu färben, unterbreche man die Injection. Nachher thut man gut, noch eine Füllung der Blutcapillaren mit anderer Masse nachfolgen zu lassen. — Auf einfachere Weise lassen sich die Gallencapillaren durch Selbstinjection mittelst Indigcarmin darstellen. Man bringt einem Frosch unter die Haut eines Oberschenkels ein etwa erbsengrosses Stückchen von breiigem Indigcarmin (indigschwefelsaurem Natron) und bindet die Hautwunde mit einem Seidenfaden zu. Nach Verlauf von 24 Stunden wird das Thier getödtet und die Leber sofort in mehrere Stücke geschnitten, welche rasch in absolutem Alkohol zur Reduction und Härtung gebracht werden. An feinen Schnitten sieht man nun, wie es Fig. 74 zeigt, die Gallencapillaren als feine blaue Streifen, welche mit einander zusammenhängen und ein an dünnen Schnitten freilich nur lückenhaftes Netzwerk bilden. Die Blutgefässe sind meistens noch an ihrem Inhalte deutlich als solche zu erkennen. An recht dünnen Partien der Schnitte erkennt man leicht, dass die Gallencapillaren immer zwischen je zwei Zellen liegen und dass sich immer nur eine Zelle in einer Masche ihres Netzwerkes befindet.

Nebenbei sei hier noch erwähnt, dass die Lebern der Winterfrösche grösstentheils melanämisch sind. Schwarzbraune körnige Pigmentklumpen von verschiedener Grösse (Fig. 74p) liegen in den Capillargefässen, welche häufig durch dieselben eine beträchtliche Erweiterung erfahren haben.

7. Frische Leberschnitte. Den Schluss der Leberuntersuchung mache man mit Schnitten von frischen Lebern. Wer in dem Besitze eines Doppelmessers ist, wird mit Leichtigkeit so dünne und doch grosse Schnitte erhalten können, dass man sowohl mit schwacher Vergrösserung die Läppchen, als auch mit starker die einzelnen Gefässe, Gallengänge, Bindegewebe etc. untersuchen kann. Um mit einem Rasirmesser Schnitte anzufertigen, spannt man das Leberstückchen über den Zeigefinger der linken Hand und schneidet

an der Stelle der stärksten Spannung. Färbungen mit verschiedenen Farbstoffen besonders mit Hämatoxylin gelingen leicht, geben aber meistens nicht so gute Bilder wie bei den gehärteten Präparaten. Das Gefriermikrotom übertrifft alle anderen Schneidemittel frischer Lebern.

Sechzehntes Kapitel.

Die Nieren.

Auch die menschlichen Nieren sind wie die Leber complicirter zusammengesetzt als diejenigen vieler Thiere, z. B. der Nager, Hunde, Katzen, etc., allerdings weniger in Bezug auf die feineren mikroskopischen Bestandtheile als auf die gröbere Anordnung dieser Theile. Ich will deshalb zunächst die einfachere Niere z. B. eines Kaninchens oder Meerschweinchens besprechen. Auf einem mitten durch das Organ gelegten Längsschnitte zeigt die Niere eine bohnenförmige Gestalt; an dem concaven Rande der Bohne, dem Hilus, sieht man den Ureter abgehen, welcher an seinem Ursprunge eine Erweiterung, das Nierenbecken, erkennen lässt. Die eigentliche Drüsensubstanz zerfällt schon für das blosse Auge in zwei verschiedene Abschnitte, von welchen der eine, im Ganzen von kegelförmiger Gestalt, die innere und untere Partie einnimmt (Marksubstanz, Markkegel, Subst. medullaris, Conus medull., auch Pyramide genannt) und mit einem papillenartigen Fortsatz (Papilla renalis) in das Nierenbecken hineinragt, während der zweite sich schalenartig um die erstere herumlagert und deshalb die Rindensubstanz oder kurz die Rinde (Subst. corticalis s. Cortex) genannt wird. Sie wird selbst wieder von einer dünnen fibrösen Hülle umschlossen, der Tunica fibrosa, welche aus zwei unschwer trennbaren Blättern besteht und nach aussen noch von einer zweiten Hülle, der Fettkapsel, Tunica adiposa umhüllt wird. An beiden Substanzen des Parenchyms vermag schon das blosse Auge feinere Differenzirungen des Gewebes zu unterscheiden. Die Grenze zwischen beiden wird in der Regel durch einzelne Durch-

schnitte grösserer Gefässe genau bezeichnet, welche, wenn sie der Länge nach getroffen wurden, einen deutlich bogenförmigen Verlauf erkennen lassen (Arcus arteriosi et venosi renales).

Die äusserste Schicht des Markkegels (Grenzschicht) besitzt ein regelmässig streifiges Aussehen, indem rothe und graue Streifen, welche sich verschieden weit nach der Papille zu verfolgen lassen, regelmässig mit einander abwechseln. Je weiter man nach der Mitte des Markkegels zu gelangt, desto mehr fliessen die Streifen in einander und es entsteht ein mehr gleichmässig graurothes Aussehen oder doch nur eine ganz feine rothe und graue Streifung, während die Papille selbst bei den genannten Thieren fast stets gleichmässig weissgrau gefärbt erscheint. — In der Rindensubstanz fallen zunächst graue durchscheinende strahlenförmige, also unten breitere, nach oben sich verschmälernde Streifen auf, welche mit denjenigen der Marksubstanz correspondiren und Markstrahlen oder Pyramidenfortsätze genannt werden, Namen, deren erste Hälfte erst durch die mikroskopischen Verhältnisse erläutert werden wird. Die zwischen den Markstrahlen übrigbleibenden Theile der Rinde haben auf den Schnitten die Gestalt einer Pyramide mit abgestutzter Spitze und können deshalb Rindenpyramiden genannt werden. In ihnen erkennt man an recht bluthaltigen Nieren senkrecht in der Mitte zwischen zwei Markstrahlen aufsteigende rothe Gefässstreifchen und zu den Seiten derselben kleine rothe Pünktchen, die Malpighi'schen Körperchen oder Glomeruli der Niere, weshalb man diesen Theil auch die Substantia glomerulosa nennen kann. Zwischen den Körperchen liegt eine wie die Markstrahlen graue, aber nicht ganz so durchscheinende Substanz, die sich besonders bei der Betrachtung mit der Lupe in kleine Pünktchen oder unregelmässige Streifchen auflöst.

Schon diese dem blossen Auge zugänglichen Einzelheiten lassen vermuthen, dass die Niere einen sehr complicirten Bau hat und so ist es auch in der That. Es ist ganz leicht, an Zupf- oder Schnittpräparaten frischer oder gehärteter Nieren sich zu überzeugen, dass die Niere zu den tubulösen Drüsen gehört, indem man an allen ihren Abschnitten röhrenförmige mit einer zarten, aber deutlichen Tunica propria versehene Drüsenkanälchen nachweisen kann, allein, während man z. B. bei der Leber stets dieselben Drüsenbestandtheile isoliren kann, mag man zupfen von wo man will, sind bei der Niere sowohl die Kanälchen im Ganzen

als auch ihre Epithelzellen an verschiedenen Orten ganz verschieden gebaut. Wenn man von den Papillenspitzen ausgeht, so trifft man zunächst auf grosse, mit weitem Lumen versehene Kanäle (Figur 76 D.), welche an der Papillenspitze in das Nierenbecken ein-

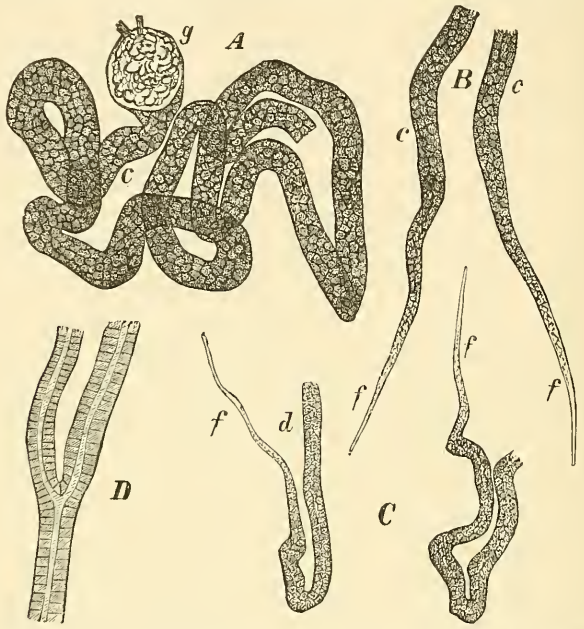

Fig. 76. Die verschiedenen Formen der Harnkanälchen des Meerschweinchens, durch Salzsäure isolirt; schwache Vergrösserung. A. Gewundenes Kanälchen c im Zusammenhang mit dem Glomerulus g, dessen zu- und abführendes Gefäss zu sehen ist. B. Uebergang der geraden Endstücke gewundener Kanäle c in den dünnen Schenkel f der Henle'schen Schleifen. C. Henle'sche Schleifen, f. dünne, d. dicke Schenkel derselben. D. Sammelröhrchen.

münden (Ductus papillares). Sie entstehen aus dem spitzwinkeligen Zusammenfluss kleinerer Kanälchen, sind also offenbar dazu bestimmt, den Harn aus den übrigen Theilen zu sammeln, weshalb sie die Sammelröhrchen genannt werden. Das Epithel wird gebildet von scharf begrenzten, ganz regelmässig nebeneinander gelagerten und wenigstens in den grösseren Kanälchen cylinderförmigen oder doch cubischen Zellen mit einem ganz hellen durchsichtigen Zellenleib und grossen bläschenförmigen Kernen. Ausser diesen kommen mit nach oben hin zunehmender Häufigkeit die von Henle entdeckten, schleifenförmig umbiegenden Kanälchen vor (Henle'sche Schleifen, Fig. 76 C.), deren beide Schenkel nahezu parallel verlaufen und in einem stets nach der Papille zu gerichteten Bogen in einander übergehen. Die Zusammensetzung dieser

beiden Schleifenschenkel zeigt ganz bedeutende Unterschiede. Der eine ist ganz dünn, sein Epithel hell und so flach, dass nur die Kernstellen stärker prominiren und dadurch das Lumen einen gewundenen Verlauf machen muss, der andere dagegen ist dicker, seine Epithelzellen sind grösser, mehr cylinderförmig und von einem dunkelen körnigen Aussehen. Nach Ludwig's Darstellung sitzen sie schiefwinklig auf der Membrana propria auf und decken sich dachziegelförmig in der Richtung von dem Marke nach der Rinde zu. Der Uebergang des dünnen Schenkels mit seinem hellen Epithel in den dicken mit dunkelem Epithel erfolgt der Regel nach nicht gerade an der Schleife, sondern in einiger Entfernung von derselben, so dass sie allein von dünnen oder, was häufiger ist, allein von dem dicken Schenkel gebildet wird.

Andere als die beschriebenen Formen der Harnkanälchen gibt es in der Marksubstanz nicht, aber auch in den Markstrahlen der Rinde kommen nur mit den eben geschilderten drei Formen übereinstimmende Röhrchen, also nur gerade verlaufende Kanälchen (Tubuli recti) vor und daher erklärt sich der Name. Nur ein, allerdings wichtiger, Unterschied besteht; die Schleifenschenkel findet man wohl in der Rinde, aber nicht die Schleifen selbst: diese sitzen ausschliesslich in den Markkegeln. Eine neue, vierte Form von Harnkanälchen trifft man erst wieder in den Rindenpyramiden an, nämlich grosse, sich nicht theilende weite Kanäle, welche sich zunächst durch ihren knäuelartig gewundenen Verlauf von den vorherigen, gerade gestreckt oder doch nur wellig gebogen verlaufenden Kanälen unterscheiden und deshalb diesen Tubuli recti als Tubuli contorti (Fig. 76 A.) gegenübergestellt werden. Wegen des labyrinthischen Verlaufes dieser Kanälchen nennt Ludwig die ganzen Abschnitte der Niere, welche sie beherbergen, das Labyrinth. Aber sie haben auch noch andere Eigenthümlichkeiten. Ihr Epithel stimmt mit demjenigen der dicken Schleifenschenkel darin überein, dass es bei mittleren Vergrösserungen von dunkelem körnigem Aussehen ist, es unterscheidet sich aber von demjenigen sämmtlicher anderer Kanälchen dadurch, dass es frisch keine scharfe Abgrenzung einzelner Zellen erkennen lässt, sondern aus einer Art von Protoplasmapulpe besteht, in welcher in ziemlich regelmässigen Abständen kleine runde Kerne vertheilt liegen. Erst wenn einige Zeit nach dem Tode verstrichen ist, oder wenn Härtungsflüssigkeiten eingewirkt haben, treten zarte Zellengrenzen

zwischen den Kernen deutlich hervor. Sobald man mit ganz starker Vergrösserung oder nach Behandlung mit passenden Reagentien (5proc. chromsaurem Ammoniak z. B.) untersucht, sieht man, dass in den äusseren Abschnitten der Zellen, in welchen der Kern nicht gelegen ist, das körnige Zellprotoplasma sich zu stäbchenartigen, parallelen und senkrecht zur Tunica propria stehenden Reihen gruppirt hat (Figur 77). Bei der Flächenansicht bietet die Zelle ein körniges Aussehen dar, weil man nur die optischen Durchschnitte der Stäbchen sieht. Aehnlich verhalten sich auch die Zellen in den aufsteigenden Schleifenschenkeln.

Fig. 77. Stäbchenzelle aus den gewundenen Kanälchen einer Rattenniere, durch 5proc. neutr. chroms. Ammon. isolirt. $\frac{440}{1}$.

Alle die angeführten Formen von Harnkanälchen hängen, wie ja schon a priori zu erwarten ist, unter einander zusammen, und zwar in folgender Weise (Fig. 78): Die Sammelröhren gehen durch fortgesetzte dichotomische Theilungen in immer feinere Aeste über und machen endlich mit ihren letzten Ausläufern in der Nähe der Nierenkapsel arcadenförmige Umbiegungen. Sowohl diese Endäste als auch die schon vorher seitlich abgegangenen gehen an den Seiten der Markstrahlen der Rinde mit Hülfe eines ganz kurzen gewundenen Kanälchens (des Schaltstückes) in die dicken Schenkel der Henle'schen Schleifen über, deren anderer, dünner Schenkel mit je einem kurz vor dem Uebergang gerade gewordenen gewundenen Harnkanal zusammenhängt. Es bleibt nun nur noch die Frage, was wird aus dem anderen Ende des gewundenen Kanals? Schon die Menge der durch die Nieren ausgeschiedenen Flüssigkeit lässt erwarten, dass bei ihr innigere Beziehungen zwischen den Drüsenkanälchen und dem Blutgefässsystem bestehen als bei anderen Drüsen und die mikroskopische Untersuchung kann keinen Zweifel darüber lassen, dass die vorher genannten Malpighi'schen Körperchen die zur Herstellung dieser Beziehungen bestimmten Gebilde sind. Sie bestehen nämlich zum wesentlichen Theile aus gewundenen capillären (aber nach Silberbehandlung der Endothelzeichnung entbehrenden) Blutgefässschlingen (daher Gefässknäuel, Glomeruli), welche sich aus 3—5 aus einem gemeinsamen zuführenden Gefässe (Vas afferens) hervorgehenden Hauptästen entwickeln und wiederum zu ebensovielen Hauptästchen zusammenfliessen, welche ihrerseits ein abführendes Gefäss (Vas efferens) durch ihre Vereinigung entstehen lassen. Das abführende Gefäss hat ein klei-

neres Lumen als das zuführende, was daraus zu erklären ist, dass in Folge der starken Transsudation von Flüssigkeit aus dem Glomerulus in das Harnkanälchen weniger Masse abgeführt als zugeführt wird. Der Glomerulus wird von einer festen, den Tunicae propriae ähnlichen Hülle lose umschlossen, der Müller'schen oder Bowman'schen Kapsel, welche an ihrer inneren Oberfläche mit einem continuirlichen Zellenüberzug (dem Kapselepithel) versehen ist, ebenso wie der Gefässknäuel, der also nicht in die Höhle der Kapsel hineinhängt, sondern das Epithel derselben gleichsam vor sich her gestülpt hat. Das Glomerulusepithel, welches normal wie das Kapselepithel nur aus dünnen, plättchenartigen Zellen besteht, überzieht nicht einfach den Glomerulus als Ganzes, sondern schliesst sich der Oberfläche der einzelnen Schlingen an, so dass man auch noch im Innern des Knäuels zwischen den Gefässschlingen Epithelzellen findet. Der zwischen den Glomerulusepithelien und den Kapselepithelien übrig bleibende Spalt stellt den Kapselraum dar. Die Glomeruli der menschlichen Niere haben nicht alle gleiches Kaliber; im allgemeinen sind die der Marksubstanz näher liegenden grösser als die nach der Kapsel hin gelegenen. Die Knäuel sind überall von gewundenen Harnkanälchen umgeben, so dass auch die am oberflächlichsten, der Nierenkapsel zunächst liegenden stets durch Schlingen von gewundenen Kanälchen von der Kapsel getrennt sind.

Die vermuthete Verbindung nun zwischen diesen Gefässschlingen und den Harnkanälchen ist in der Weise hergestellt (Fig. 76 A.), dass die Müller'sche Kapsel eines jeden Glomerulus in ganz directer und ununterbrochener Verbindung mit der Tunica propria eines gewundenen Kanales steht und dass umgekehrt jeder gewundene Kanal an seinem Ende mit einer Glomerulus-Kapsel zusammenhängt. So viele Glomeruli es in einer Niere gibt, so viele gewundene Kanäle gibt es auch, und umgekehrt so viele gewundene Kanäle, ebenso viele Glomeruli. Das Epithel des gewundenen Kanales greift an der Uebergangsstelle in den Glomerulus, wo sich oft eine halsartige Verengerung findet, auf dessen Wandung über, so dass es, allmählig sich verschmälernd, die Gestalt eines niedrigen Bechers besitzt, in dessen Höhle der Glomerulus hineinhängt. Diese Uebergangsstelle liegt stets derjenigen Stelle mehr oder weniger genau gegenüber, wo Vas afferens und efferens, welche meist nicht weit von einander entfernt liegen, die Kapsel durchbohren.

Es folgt aus dem Mitgetheilten, dass die Harnflüssigkeit folgenden complicirten Weg in der Niere zurückzulegen hat (Fig. 78). Sie tritt an den Glomerulis, welche nur in dem Labyrinth gelegen sind, welches deswegen auch wohl als Substantia glomerulosa bezeichnet wird, aus dem Blute aus und kommt direct in einen gewundenen Kanal, der sie in labyrinthischen Windungen durch die Substantia glomerulosa hindurchführt, bis er sie an einen dünnen Schenkel einer Henle'schen Schleife abgibt, in welchem sie nach der Marksubstanz hinabsteigt (daher absteigender Schenkel). In dieser wendet sie sich durch die Schleife wieder nach oben und wird durch den dicken, aufsteigenden Schenkel wieder nach der Rinde, aber diesmal in einen Markstrahl zurückgebracht, tritt dann mittelst des Schaltstückes in eine Sammelröhre über und wird durch diese abermals nach der Marksubstanz geführt, nun aber, um dieselbe an der Papillenspitze zu verlassen und in den gemeinsamen abführenden Weg, den Ureter zu gelangen. Bemerkt sei noch, dass die Henle'schen Schleifen um so näher der Grenzschicht liegen, je näher der Kapsel die entsprechenden Glomeruli lagen, dass sie um so tiefer in die Marksubstanz hinuntersteigen, je näher der Marksubstanz ihre Glomeruli gelegen sind.

Von den Blutgefässen der Niere haben wir bereits erfahren, dass die grossen Arterien als Arcus renales an der Grenze von Rinde und Mark verlaufen, dass von ihnen Aeste senkrecht nach oben abgehen (Art. adscendentes, Fig. 78 a. i.), welche mitten in den Rindenpyramiden zwischen den Markstrahlen gelegen sind. Da diejenigen Abschnitte des Nierenparenchyms, welche zwischen je zweien solcher Gefässe liegen, stets eine gleiche Zusammensetzung haben (in der Mitte einen Markstrahl und um denselben gewundene Kanäle) und ausserdem insofern eine secretorische Einheit darstellen, als die Sammelröhren für sämmtliche in diesen Abschnitten gelegenen gewundenen Kanäle in dem centralen Markstrahl verlaufen und sich in der Papille zu einer einzigen der Hauptsammelröhren, welche die Ductus papillares bilden, vereinigen, so hat man diese Abschnitte die Lobuli der Niere und dementsprechend die an ihren Grenzen liegenden Gefässe die Vasa interlobularia genannt.

Die Arteriae interlobulares nun tragen zahlreiche seitliche Aestchen, welche direct oder nach wenigen Verzweigungen zu Arteriae afferentes von Glomerulis werden. Hierbei ist ihre Lage in

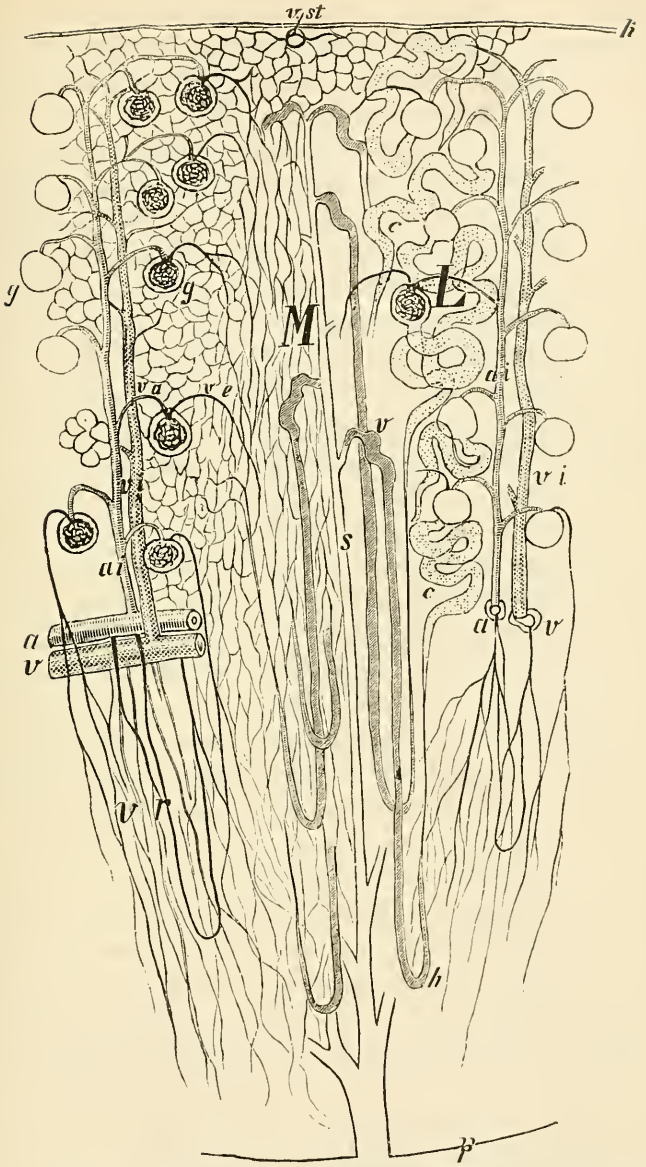

Fig. 78. Schema des Nierenbaues. Ein Nierenlobulus. k. Kapsel. p. Papille; M. Markstrahl, L. Labyrinth; a. Arcus arteriosi, v. Arc. venosi, theils längs-, theils quergeschnitten. a.i. Artt. interlobulares, v.i. Venae interlob., v.a. Vasa afferentia, g. Glomeruli, v.e. Vasa efferentia, welche oben in die länglichen Maschen des Markstrahls sich auflösen, unten als Vasa recta in die Marksubstanz hinabsteigen; v.st. Querschnitt einer Vena stellata, welche sich aus den oberen runden Capillarmaschen sammelt, aus welchen in den tieferen Theilen die Aeste der Venae interlobulares hervorgehen; c. Tubuli contorti, h. Henle'sche Schleifen, v. Schaltstücke, s. Sammelröhren, v.r. Vasa recta. Alle Theile sind in der Breite viel stärker vergrössert als in der Länge: die Marksubstanz ist relativ sehr stark verkürzt gezeichnet.

der Regel so, dass der Glomerulus nach unten zu gleichsam an ihnen hängt. Das Vas efferens der Glomeruli führt, trotzdem es sich aus einem Capillarnetz entwickelt, doch noch arterielles Blut, da ja in den Glomerulis eine Decarbonisation nicht stattfindet, und es verhält sich deshalb weiterhin wie jede andere kleine Arterie, d. h. es löst sich in Capillaren auf. Diese Auflösung geschieht aber der Regel nach nicht an dem Orte, wo das Gefäss entsteht, also in den Rindenpyramiden, sondern dasselbe wendet sich nach dem nächsten Markstrahl, um sich in diesem in schmale, lange, den geraden Harnkanälchen parallel gerichtete Capillarmaschen aufzulösen, deren einzelne Gefässchen nur ein geringes Caliber besitzen. Erst aus diesen gehen die Capillaren der umgebenden Labyrinthe hervor, welche ein bedeutend grösseres Caliber besitzen und zu engen, rundlichen Maschen mit einander verbunden sind. Sie bilden die Wurzeln von Venen, welche theils mit den Artt. adscendentes übereinstimmen (Fig. 78 v. i.), theils, von den obersten Partien der Rinde, unter der Kapsel zu grösseren Stämmchen sich sammeln und sternförmig zu einem relativ grossen Gefässe zusammenfliessen (Stellulae Verheynii), welches seinerseits senkrecht durch die Rinde herabsteigt und wie die ersteren in die Arcus venosi (Fig. 78 v.) sich ergiesst. — Die Gefässe der Marksubstanz anlangend, so erkennt man schon mit blossem Auge, dass dieselben in der Grenzschicht büschelweise zusammenliegen und senkrecht nach der Papille zu hinziehen (Vasa recta, Figur 78 v. r.). Die Büschel bestehen aus sehr kleinen Arterien und Venen oder eigentlich nur Uebergangsgefässen, von welchen die ersteren zum grössten Theile in derselben Weise aus den Arcus renales nach unten zu abgehen, wie die Artt. adscendentes nach oben zu. Ein kleiner Theil der Artt. rectae kommt aber nicht aus den Arcus, sondern wird durch die direct nach der Marksubstanz sich wendenden Vasa efferentia der untersten Glomeruli gebildet. Die zu einem Bündel in der Grenzschicht vereinigten Gefässe weichen je näher der Papille um so mehr pinselförmig auseinander und lösen sich endlich gänzlich in Capillaren auf. Die aus diesen sich sammelnden Venen liegen ebenfalls in den Gefässbündeln und entleeren sich in die Arcus venosi. Es gibt übrigens auch directe bogenförmige Anastomosen zwischen den Arteriolae und Venulae rectae, die man nicht mit den Henle'schen Schleifen verwechseln darf.

Es erübrigt jetzt noch die Beschreibung des Bindegewebes im Innern der Niere. Grössere Mengen von faserigem Bindegewebe kommen, abgesehen von dem adventitiellen Bindegewebe der grösseren Gefässe, in dem Innern des Nierenparenchyms ebensowenig vor, wie im Innern der Leberläppchen. Aber ebenso wie dort erkennt man doch in den Balken des Netzwerkes, welches nach dem Auspinseln eines Schnittes übrig bleibt, ausser den Tunicae propriae und den Wandungen der Capillaren noch geringe Mengen von Bindegewebe mit eingelagerten Kernen, welche sich mit Sicherheit von den Capillarkernen unterscheiden lassen. Die Menge dieses Gewebes ist nicht in allen Theilen der Niere gleich, vielmehr ist die Papille durch ihren relativ reichlichen Bindegewebsgehalt ausgezeichnet. In der Rinde ist im Allgemeinen die Menge dieses interstitiellen Bindegewebes am geringsten, doch findet sich um die eigentliche homogene Kapsel der Glomeruli stets auch noch eine nachweisbare Schicht von faserigem Bindegewebe.

Die erörterten mikroskopischen Verhältnisse der Nieren gelten im wesentlichen für alle höheren Säugethiere, sowie für den Menschen. Es unterscheidet sich die menschliche Niere ebenso wie die vieler Säugethiere nur dadurch von der beschriebenen einfachen Niere, dass sie aus einer Anzahl (15—20) von Abtheilungen besteht, von welchen jede einzelne mit der einfachen Niere gleichen Bau besitzt, weshalb sie auch als Renculus bezeichnet wird. Im fötalen Körper und noch bei Neugeborenen ist an der Oberfläche der menschlichen Niere die Grenze jedes Renculus durch eine Furche markirt, später sind dieselben so vollständig mit einander verwachsen, dass man nur ausnahmsweise ihre Grenze noch zu erkennen vermag. Auf einem Durchschnitte durch die menschliche Niere sieht man von dem gemeinsamen Nierenbecken aus die sog. Nierenkelche abgehen, in welche je eine Papille eines Renculus hineinragt, welche also dem Becken der einfachen Niere entsprechen. Jeder Markkegel ist nach oben und an den Seiten von Rindensubstanz umgeben, von welcher der obere Theil mit demselben Theil der benachbarten Renculi zusammen die Rinde im engeren Sinne bildet, während die seitlichen Theile der benachbarten Renculi verwachsen sind und die Markkegel von einander trennen, also für die ganze Niere eigentlich nicht mehr Rindensubstanz bilden, obwohl sie denselben histologischen Bau besitzen. Man hat ihnen deshalb einen eigenen Namen als Septa s. Columnae Bertini gegeben.

Wenn auch die Septa in der vollständig ausgebildeten Niere ganz einheitliche Gebilde zu sein scheinen, so sind sie es in Wirklichkeit, wie aus ihrer Entstehung von selbst hervorgeht, doch nicht, denn ihre eine Hälfte gehört gemäss ihrer histologischen Zusammensetzung zu dem einen Markkegel, die andere Hälfte zu dem anderen. An den Nieren von Embryonen und selbst noch von Neugeborenen ist die Verwachsungsstelle, also die Grenzlinie für das Gebiet jedes Renculus noch deutlich zu erkennen.

Präparate.

1. Isolirte Harnkanälchen der Meerschweinchenniere (Figur 76). Man lege erbsengrosse Stückchen von Rinden- und Marksubstanz einer Meerschweinchenniere für 10—12 Stunden in reine Salzsäure (der Pharmak. germ.), wasche dann mit destillirtem Wasser tüchtig aus und lasse die Stückchen in diesem noch 12—24 Stunden liegen. Während sie in der Salzsäure etwas geschrumpft waren, quellen sie nun in dem Wasser stark auf und fallen ganz leicht auseinander. Man breche nun mit einer Pincette ein Stückchen von Hirsekorngrösse von einem der grösseren Nierenstücke ab, bringe es in einen Tropfen Wasser und isolire die Harnkanälchen dadurch, dass man mit dem Zeigefinger der rechten Hand an die eine Schmalseite des mit der Linken in die Höhe gehaltenen Objectträgers mehrmals kräftig anklopft, oder dadurch, dass man mit der Präparirnadel, möglichst ohne das Präparat zu berühren, in dem Wassertropfen so lange hin und her fährt, bis man schon mit blossem Auge die isolirten Harnkanälchen als feine Fädchen erkennt. Es trägt zur Deutlichkeit des Bildes wesentlich bei, wenn man dem Wasser ein kleinwenig Jodlösung hinzufügt, wodurch die sämmtlichen Kanälchen gelblich gefärbt werden.

a) In den Präparaten aus der Rindensubstanz hat man vor allem Gelegenheit, sich von dem Zusammenhange der Glomeruli mit den gewundenen Kanälchen zu überzeugen (Fig. 76A.). Es lösen sich zwar stets viele Glomeruli ab, aber eine Anzahl bleibt doch auch im Zusammenhange mit den Kanälchen, welche selbst da, wo sie sich losgelöst haben, doch noch die becherförmige Gestaltung ihres Epithels, sowie die halsartige Verschmälerung vor derselben erkennen lassen. Die Glomeruli sind, abgesehen von den deutlich sichtbaren Capillarschlingen, auch leicht an der von dem Blute herrührenden gelblichen Farbe zu erkennen. Oft sind Vas afferens und efferens dem Harnkanal gegenüber deutlich sichtbar. Ferner sieht man die Windungen der gewundenen Kanäle oft in grosser Ausdehnung und endlich den Uebergang dieser in die absteigenden dünnen Schenkel der Henle'schen Schleifen (Fig. 76B.). In ihrem letzten Theile verlaufen die gewundenen Kanäle immer eine Strecke weit gerade und gehen dann schneller oder allmähliger in den dünnen Kanal über. Dichotomisch sich verästelnde Kanälchen sind in den Rinden-Präparaten seltener zu sehen.

b) Die Marksubstanz zeigt dagegen die Vereinigungen der Sammel-

röhren um so besser, je näher der Papille das Präparat entnommen wurde, weil gerade in der Papille die Kanälchen sehr schnell zu immer grösseren zusammenfliessen. An dem deutlich hervortretenden Lumen sind diese Kanälchen sofort zu erkennen (Fig. 76D.). Die Henle'schen Schleifen (Fig. 76C.) findet man reichlicher in den oberen Partien der Markkegel; sie sind kenntlich an dem verschiedenen Kaliber, so wie an der scharfen Umbiegung (Schleife) der beiden nahezu parallel verlaufenden Schenkel. Man muss besonders auch den letzten Punkt bei der Diagnose wohl beachten, da es ja leicht passiren kann, dass beim Zerzupfen irgend welche Stücke von beliebigen Harnkanälchen eine ähnliche bogenförmige Schleife bilden. Der Unterschied zwischen den Epithelien der beiden Schenkel in Bezug auf ihre Durchsichtigkeit ist auch an den Salzsäure-Präparaten noch deutlich zu erkennen. Man beachte das Verhalten der Uebergangsstelle des dünnen in den dicken Schenkel der Schleife.

2. Isolirte Zellen der verschiedenen Harnkanälchen. Kleine Stückchen möglichst frischer menschlicher oder thierischer Nieren bringt man in 5 procentige Lösung von neutralem chromsaurem Ammoniak; schon nach 24 Stunden oder nach beliebig langer Zeit kommen die Stückchen, nachdem sie abgewaschen wurden, für 1—2 Tage in destillirtes Wasser und werden dann in Kali acet. zerzupft. Am besten nimmt man wieder die einzelnen Abschnitte (Rinde, oberen Theil des Marks, Papille) getrennt vor. Stäbchenförmige Anordnung des Protoplasma in den äusseren Abschnitten der Zellen der gewundenen Kanäle und der aufsteigenden Schleifenschenkel (Fig. 77).

3. Injicirte Niere. Die sämmtlichen Gefässe sowohl von thierischen wie menschlichen Nieren können leicht von der Art. renalis aus mit beliebiger Masse injicirt werden. Man muss sich nur vor Anwendung zu starken Druckes hüten und, wenn man einen starken Widerstand spürt, sofort die Injection unterbrechen, weil sonst leicht die Glomeruli reissen und dadurch die Injectionsmasse in die gewundenen Harnkanälchen hineingelangt. Einen guten Anhaltspunkt für die Beurtheilung der Ausdehnung der Injection geben die Stellulae Verheynii der Nierenoberfläche, welche sich erst füllen können, wenn Glomeruli und Capillaren bereits grösstentheils gefüllt sind. Selbstinjection der Nierengefässe mit Anilinblau siehe Seite 64. — Die Schnitte werden in Glycerin untersucht oder noch besser in Balsam eingebettet. Hat man blaue Injectionsmasse gewählt, so färbe man vor dem Einlegen in Balsam mit Pikrolithioncarmin, worin die Zellen besonders der gewundenen Harnkanälchen eine gelbliche, die Kerne eine rothe Farbe annehmen, welche aber wie bei allen Färbungen an denjenigen der gewundenen Harnkanälchen am wenigsten hervortritt. Man achte auch auf die Durchschnitte der Arterien, deren Media gleichfalls eine gelbe Färbung annimmt, während die Kerne der glatten Muskelfasern, welche sämmtlich circuläre Anordnung zeigen, intensiv roth gefärbt sind. Bei Anwendung rother Injectionsmasse Färbung mit Hämatoxylin oder mit einer blauen oder violetten Anilinfarbe.

a) Längsschnitte (Fig. 79), d. h. solche, welche dem Verlaufe der geraden Harnkanälchen, der am besten an der Richtung der Markstrahlen erkannt wird, parallel gerichtet sind. Den Schnitt mit einem Rasirmesser durch Rinde und Mark zu gleicher Zeit zu machen, erfordert schon einige Uebung, ganz leicht gelingt es mit einem Doppelmesser, vortrefflich mit einem Mikrotom.

In der Rinde (Fig. 79A.) sieht man die nach der Oberfläche zu immer schmäler werdenden, aus parallel neben einander verlaufenden Harnkanälchen gebildeten Markstrahlen mit ihren langen schmalen Capillarmaschen und die Labyrinthe mit Glomerulis, von denen immer eine gewisse Zahl die Vasa afferentia, eine geringere Zahl zugleich auch die efferentia erkennen lässt, mit den rundlichen, engeren, aus dickeren Gefässen gebildeten Capillarmaschen und mit den gewundenen Kanälen. Da die Windungen der letzteren nicht in einer und derselben Ebene liegen, sondern ein Knäuel bilden, so sind sie viel-

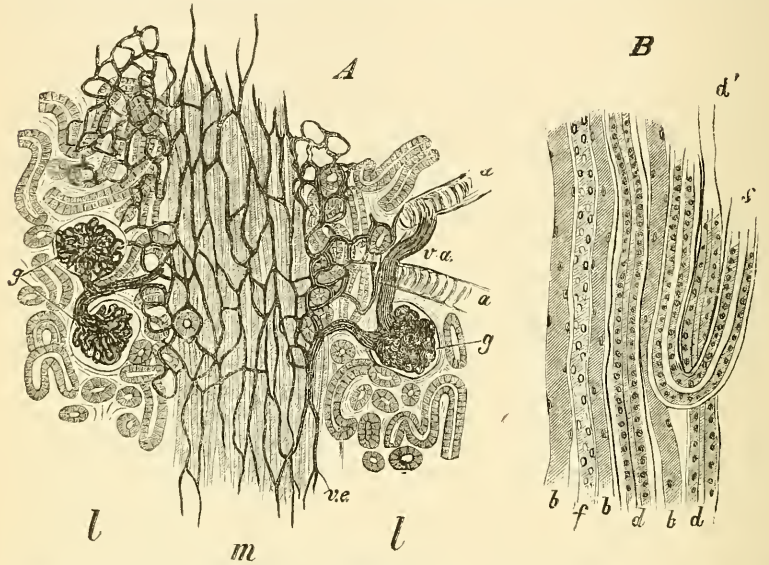

Fig. 79. Längsschnitte von einer menschlichen Niere. A. Aus der Rinde, injicirt. m. Markstrahl mit geraden Kanälchen und langen Capillarmaschen, l. Labyrinthe mit gewundenen Kanälen, runden Capillarmaschen und Glomerulis g. rechts bei a zwei Aeste der Art. interlobul., v. a Vas afferens, v. e. Vas efferens des Glomerulus. $^{40}/_{1}$. B. Aus dem Marke. b. Blutgefässe, f. ein dünner Schleifenschenkel, s. Schleife, d. dicke Schleifenschenkel, bei d' die Membr. propria eine Strecke weit isolirt. $^{115}/_{1}$.

fach durchschnitten und demnach theils auf dem Querschnitte (runde Lumina), theils auf Schrägschnitten (ovale Lumina) theils auch auf gewisse Strecken hin im Längsschnitt zu sehen. Häufig trifft man Arteriae adscendentes auf längere Strecken hin, von denen man dann seitlich die schliesslich zu den Glomerulis führenden Aeste abgehen sieht. Unter der Bindegewebskapsel hie und da Abschnitte der Venensterne, welche stets von gewundenen Kanälen umgeben sind; Glomeruli kommen nicht bis an die Kapsel heran.

Die Grenzschicht der Marksubstanz lässt die Bündel der Vasa recta, dazwischen längs verlaufende Harnkanälchen erkennen; weiter abwärts Vorherrschen der Capillaren. Henle'sche Schleifen (Fig. 78B.), sowie die Theilungsstellen der Sammelröhren sind schlecht zu sehen, weil sie durch die zahlreichen Blutgefässe zu sehr verdeckt werden. Zwischen Rinde und Mark hie und da ein Schnitt durch die Arcus renales.

b) Von Querschnitten, d. h. solchen Schnitten, welche senkrecht zu dem Verlaufe der geraden Harnkanälchen gerichtet sind, muss man mindestens vier verschiedene anfertigen. Sie eignen sich besonders zur Untersuchung des Bindegewebes durch Ausschütteln oder Auspinseln.

α. Von der Rinde nahe der Kapsel. Hier sieht man fast nur gewundene Harnkanäle, wie auf dem Längsschnitte in der allerverschiedensten Weise durchschnitten, und Glomeruli. Man achte auf die Glomerulus- und Kapsel-Epithelien, letztere sind am besten an den leeren Kapseln zu sehen, besonders wenn die obere oder untere Wand im Präparate ganz oder theilweise (Fig. 80 A. k.) vorhanden ist.

β. Von der Rinde dicht über der Grenzschicht (Fig. 80A.). Bei diesen Schnitten wird die Stelle der Markstrahlen durch einen rundlichen Haufen von ganz gleichmässig quer durchschnittenen, ziemlich dünnen Harnkanälchen angedeutet, welche allerseits von ganz unregelmässig durchschnittenen, breiten, gewundenen Kanälen umgeben werden, zwischen welchen wiederum Glomeruli gelegen sind. Mitten zwischen den Durchschnitten der Markstrahlen sieht man auf allen Seiten einzelne Durchschnitte durch Arteriae adscendentes. Gerade diese Schnitte lassen am besten eine Zusammensetzung des gesammten Parenchyms aus einzelnen, ganz gleichmässig zusammengesetzten Abschnitten (Lobuli) erkennen, denn man kann die ganze Schnittfläche in kleine eckige Figuren eintheilen, welche alle im Centrum den Durchschnitt eines Markstrahls, um diesen herum einen Kranz von gewundenen Kanälen mit Glomerulis zeigen. An denjenigen Stellen, wo die Querschnitte der Lobuli sich berühren, sieht man Querschnitte der Arteriae adscendentes, welche deswegen auch Art. interlobulares genannt werden. Wenn auch gar keine scharfe Grenze zwischen den Lobulis vorhanden ist, so sind sie doch secretorische Einheiten, denn alle gewundenen Kanäle eines Läppchens hängen nur mit den Kanälchen des centralen Markstrahles, nicht mit denen benachbarter Lobuli zusammen.

γ. Die Grenzschicht zeigt an Querschnitten den Bündeln der Vasa recta entsprechend ähnliche rundliche Haufen von Gefässquerschnitten, wie im vorigen Präparate die Markstrahlen Querschnitte von Harnkanälchen zeigten. Diese letzteren liegen hier allerseits um die Gefässbündel herum, woraus hervorgeht, dass ihre anscheinend bündelförmige Anordnung auf Längsschnitten nur eine Eigenthümlichkeit dieser Schnitte ist, aber nicht der Ausdruck eines wirklichen Structurverhältnisses.

δ. Während die Durchschnitte der Harnkanälchen an der Grenzschicht nur geringere Unterschiede im Kaliber erkennen lassen, treten diese dagegen an Querschnitten durch die Papille um so deutlicher hervor (Fig. 80B.). In gewissen ziemlich regelmässigen Entfernungen erscheinen grosse Querschnitte durch die Hauptäste der Sammelröhren, mit weitem Lumen und kurzcylindrischem Epithel; zwischen diesen kleinere Durchschnitte, von welchen ein Theil grosses körniges Epithel und nur ein verhältnissmässig kleines Lumen (aufsteigende Schleifenschenkel), ein anderer ein ganz dünnes helles Epithel und ein relativ grosses Lumen besitzt (absteigende Schleifenschenkel). Endlich finden sich auch noch zahlreiche Querschnitte durch kleine Blutgefässe. An Pinselpräparaten erkennt man den grösseren Reichthum der Papille an intertubulärem Bindegewebe.

4. Nicht injicirte gehärtete Niere. Man kann eine frische Niere zuerst einige Minuten in kochendes Wasser bringen und dann erst in M. Fl. und Alkohol oder bloss in Alkohol weiter härten. Diese Präparate geben eine bessere Uebersicht über die Anordnung der Harnkanälchen, da dieselben gar nicht durch die wenig hervortretenden Blutgefässe verdeckt werden. Auch hier mache man wieder die verschiedenen unter 3. angegebenen Längs- und

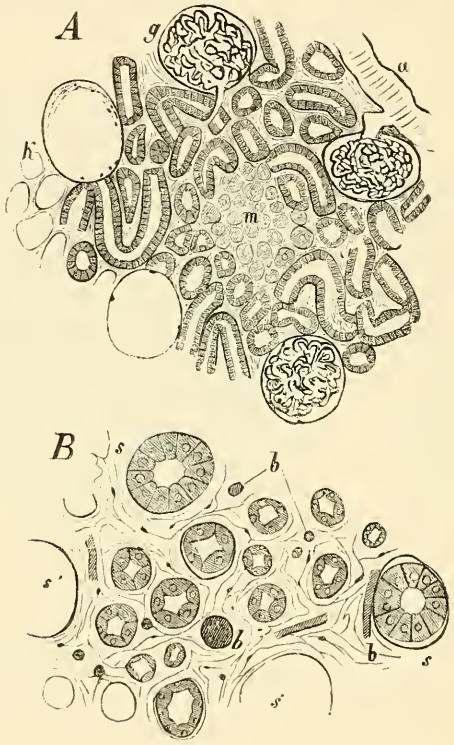

Fig. 80. Querschnitte einer menschlichen Niere. A. Aus der Rinde, ein Lobulus, m. quer-durchschnittener Markstrahl, a. Arteria adscendens mit Vas afferens, g. Glomeruli, bei k. leere Kapsel eines solchen, an welcher man einige Kerne sieht, daneben leere Tunicae propriae. $^{58}/_{1}$. B. Aus dem Marke. s. Sammelröhren, bei s' die leere Membr. propria derselben. In der Mitte dünnere und dickere Schleifenschenkel, b. Blutgefässe. $^{200}/_{1}$.

Querschnitte. Ganz besonders empfehlenswerth ist eine Färbung sowohl der unveränderten wie der ausgepinselten Präparate in Pikrolithioncarmin, Hämatoxylin, Methylenblau oder Bismarckbraun. Die geraden Kanälchen treten lebhafter hervor als die gewundenen, weil sie zahlreichere Kerne enthalten und weil ihre Kerne sich ausserdem intensiver färben. In Pikrolithioncarmin nehmen die Zellenleiber, insbesondere die der gewundenen Kanälchen eine gelbliche Färbung an. Zu beachten sind die gleichfalls sehr zahlreichen Kerne der Glomeruli. An gefärbten Längsschnitten durch die Marksubstanz sind die Henleschen Schleifen leicht aufzufinden. Um den Zusammenhang der Glomerulus-

kapseln mit gewundenen Harnkanälchen zu sehen, wähle man zur Untersuchung die Nieren von Mäusen.

5. Frische Niere. a) Zupfpräparate frischer Nieren, am besten solcher, welche je nach der Temperatur schon ein bis mehrere Tage dem Körper entnommen wurden, sind sehr geeignet, um die Tunicae propriae der Harnkanälchen in grösserer Ausdehnung isolirt zu zeigen. Die schon etwas gelockerten Epithelien fallen beim Zerzupfen ganz heraus, so dass der leere und etwas zusammengefallene Schlauch zurückbleibt. Am besten gelingt die Isolation auf grössere Strecken an den Kanälchen des Markes. Ausserdem übe man sich in der Erkennung der Glomeruli und ihres Epithels (an sorgfältigen Zupfpräparaten), der verschiedenen Formen der Harnkanälchen resp. ihres Epithels, wozu selbstverständlich möglichst frische Präparate nothwendig sind. Man versäume dabei nicht, den Präparaten etwas verdünnte Essigsäure zuzusetzen, damit man sich überzeuge, welche grossen Mengen von Kernen an den normalen Glomerulis vorhanden sind (Fig. 81,), welche allerdings nur zum Theil den Gefässschlingen selbst, zum grossen Theil den auf und zwischen diesen liegenden Epithelzellen zugehören. Es ist dies besonders in Rücksicht auf etwaige spätere Untersuchungen von pathologischen Nieren von Wichtigkeit.

Fig. 81. Glomerulus, frisch, mit Essigsäure. $\frac{200}{1}$.

b) Schnitte durch frische Nieren können mit dem Rasirmesser oder besser mit dem Doppelmesser oder dem Gefriermikrotom angefertigt werden. Von der Rinde eignen sich vorzugsweise Längsschnitte, da es hauptsächlich darauf ankommt, gewundene und gerade Kanälchen von einander unterscheiden zu lernen, um später eventuelle pathologische Veränderungen an einem von beiden erkennen zu können. Wenn man etwa eine Niere mit Kalkinfarct der Papillenspitzen zur Verfügung hat, so möge man nicht versäumen, einen Längsschnitt durch dieselbe zu machen, weil der Kalk sich ausser in der Wand der Sammelröhren auch in derjenigen der Henle'schen Schleifen ablagert, welche dadurch auf's deutlichste sichtbar werden.

Siebzehntes Kapitel.

Männliche Geschlechtsorgane.

Von den männlichen Geschlechtsorganen sollen die beiden grossen Drüsen, Hoden und Prostata besprochen werden.

a) Hoden.

Das Secret des Hodens, das Sperma, enthält als hauptsächlichste morphologische Bestandtheile die Samenfäden oder, nach älterer Ausdrucksweise, Samenthierchen (Spermatozoen, Zoospermien). Es sind das eigenthümliche kleine Gebilde mit einem bei den verschiedenen Thierspecies verschieden gestalteten Vordertheile, dem Kopfe, und einem langen dünnen fadenförmigen Anhang, dem Schwanze. Beim Menschen und den höchsten Thieren hat der Kopf meistens die Gestalt eines ovalen Plättchens, welches z. B. bei den Meerschweinchen (Fig. 82 b.) und Kaninchen relativ

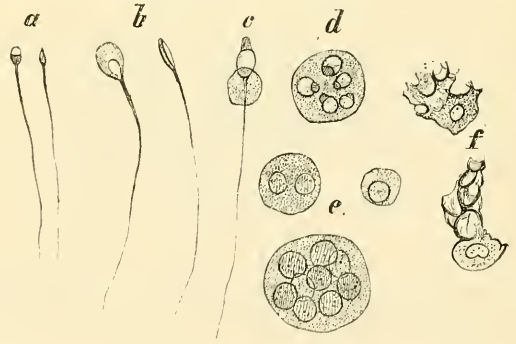

Fig. 82. Samenfäden und Zellen der Samenkanälchen. a. Ausgebildete Fäden vom Menschen, b. solche vom Meerschweinchen in Flächen- und Seitenansicht, c. Samenfaden in der Entwickelung. Kopfkappe noch wenig entwickelt, d. mehrkernige Samenzelle, deren Kerne schon deutliche Kopfkappen besitzen, e. ein- und mehrkernige Spermatoblasten, f. Stützzellen; c.—f. vom Meerschweinchen. a.—c. frisch, f. mit 33proc. Kalilauge. $^{300}/_{1}$.

gross, eiförmig gestaltet und von einem zarten Contour begrenzt ist, beim Menschen viel kleiner ist und eine einer Eichel ähnliche Gestalt besitzt, nebst einem lebhaften, fast fettartigen Glanz des hinteren dickeren Theiles (Fig. 82 a.). Diese Gestalt zeigen die Körperchen allerdings nur, wenn sie von der Fläche gesehen wer-

den, bei der seitlichen Ansicht sind auch die Köpfe der Kaninchen- und Meerschweinchen-Spermatozoen dunkel contourirt, aber ganz schmal, fast stäbchenförmig, während die menschlichen dann ein mehr birnförmiges Aussehen besitzen, aber allerdings auch viel schmäler erscheinen. Schweigger-Seidel hat zuerst darauf aufmerksam gemacht, dass zwischen dem Kopfe und Schwanze noch ein Abschnitt vorhanden ist, von ihm das Mittelstück genannt, welcher an dem ausgebildeten Spermafaden bald von langer, stäbchenförmiger, bald von kugelförmiger etc. Gestalt ist und welchen man bald als etwas vom Schwanz zu Trennendes, bald nur als einen Theil des letzteren betrachtet und als Verbindungsstück bezeichnet hat. Die lebenden Samenfäden lassen, wenn sie in genügend dünner Flüssigkeit suspendirt sind, eine lebhafte Bewegung erkennen, welche so sehr an eine selbständige thierische erinnert, dass die ersten Untersucher sich dadurch zu der Annahme verführen liessen, dass sie besondere Thierchen (Samenthierchen) vor sich hätten. Die Bewegung, welche durch Schwingungen des Fadens hervorgebracht wird, ist eine ganz unregelmässige; bald treibt sie den Kopf gerade nach vorn, bald biegt er zur Seite, bald geschieht die Vorwärtsbewegung fast sprungförmig etc. Wenn die Gebilde am Absterben sind, bemerkt man oft nur ein leises Hin- und Herzittern der Schwänze, welches nicht mehr genügt, den Kopf mitzubewegen. Bei niederen Thieren ist leicht an den Schwänzen eine spiralig gewundene, nach dem Ende des Schwanzes zu sich verschmälernde, undulirende Membran zu erkennen, über deren Vorkommen bei Säugethieren und dem Menschen die Angaben der Untersucher auseinander gehen.

Ueber die Bedeutung der Samenfäden gibt ihre Entwickelungsgeschichte schnellen Aufschluss. In den Hodenkanälchen findet sich eine grosse Anzahl von runden Zellen (Fig. 82 e.), welche zum Theil einkernig und kleiner, zum Theil mehrkernig (12—20 Kerne) und entsprechend grösser sind. Sie sind die Bildungsstätten für die Samenfäden und werden deshalb auch Spermatoblasten genannt. Die Entwickelung geschieht in der Weise, dass jeder Kern einer solchen Zelle sich in den Kopf eines Spermatozoen umwandelt (Fig. 82 d.), so dass also jede Zelle so viele Samenfäden liefert, wie sie Kerne enthält. Ob der Schwanz ebenfalls ein Product des Kernes ist, oder ob er unabhängig von demselben von dem Zellenprotoplasma hervorgebracht wird, ist noch nicht entschieden. Mag

dem sein wie ihm wolle, jedenfalls tritt später der zum Kopf umgewandelte Kern an der einen Seite, der Schwanz an der entgegengesetzten hervor, so dass zwischen beiden noch der übrige Leib der Zelle (Fig. 82 c.), oder bei den vielkernigen Zellen ein aliquoter Theil desselben als eine körnige klumpige Kugel vorhanden ist, welche meistens an der Stelle des Mittelstückes liegt, dessen Bildung unabhängig davon aus dem Kerne geschieht. Im Verlaufe der weiteren Entwickelung nimmt dieser Zellenrest immer mehr an Grösse ab, bis er schliesslich ganz verschwindet. — Es kann danach nicht zweifelhaft sein, dass die Samenfäden unter die Zellen eingereiht werden müssen, wenn auch als eigenthümlich umgewandelte, wesentlich aus einem Kerngebilde bestehende Zellen, und zwar speciell als einwimperige unter die Flimmerzellen, da der Schwanz doch im Grunde genommen nicht wesentlich von den Wimpern der Flimmerzellen verschieden ist. Besonders interessant ist in dieser Beziehung, dass auch bei den Samenfäden, wie bei den Flimmerzellen die vor kurzem zum Stillstand gekommene Bewegung durch Zusatz verdünnter Alkalilaugen von neuem angefacht werden kann.

Wenn man die Samenflüssigkeit aus den Samenbläschen entnommen hat, so findet man ausser den Samenfäden auch noch eine wechselnde Menge eckiger von der Schleimhaut der Samenblasen stammender Epithelzellen, welche häufig bräunliche Pigmentkörnchen enthalten, daneben eigenthümlich gallertige, unregelmässig gestaltete, oft zu grossen Haufen vereinigte Massen, welche in der Regel viele Samenfäden einschliessen. Diese Gallerte bildet sich erst nach dem Tode aus dem Inhalte der Samenbläschen und verschwindet nach einiger Zeit auch wieder. —

Der Hoden gehört, wie man sich ohne weiteres an frischen Präparaten überzeugen kann, zu den tubulösen Drüsen, denn es lassen sich mit den Fingern oder einer Pincette lange, makroskopisch sichtbare Kanälchen aus dem Parenchyme isoliren, welche sich vielfach dichotomisch theilen, einen stark gewundenen Verlauf haben und grösstentheils unter der Albuginea blind enden. Diese Hodenkanälchen (Samenkanälchen) besitzen eine sehr dicke Wandung (Fig. 83), welche aus zwei Abtheilungen besteht, einer inneren, Tunica propria, welche ganz mit den entsprechenden Häuten anderer Drüsen übereinstimmt, und einer dickeren, aus Blättern faserigen Bindegewebes gebildeten äusseren, der Tunica fibrosa.

welche lange, abgeplattete Zellen enthält, die in der Längsrichtung der Kanälchen gelagert sind. Die Hodenkanälchen zeigen einen ganz verschiedenen Inhalt, je nachdem sie sich im Zustand der Ruhe oder der Thätigkeit befinden. Bei den meisten Thieren sind diese beiden Zustände zeitlich getrennt, beim Menschen kommen sie gleichzeitig an verschiedenen Stellen des Hodens vor. Im ruhenden Kanälchen sieht man eine mehrfache Schicht von epithelialen Zellen, welche an Grösse etwas wechseln, so dass die kleineren mehr centralwärts gelegen sind, im Thätigkeitszustand bilden sich dagegen sehr complicirte Verhältnisse aus, welche nur schwierig zu erkennen sind, weshalb denn auch bis heute noch die Anschauungen der Untersucher weit auseinandergehen. Es ist demnach die Untersuchung der Samenbildung für Anfänger ein zu schwieriges Thema, weshalb ich nur einige ganz allgemeine Angaben machen will.

Sicher ist, dass in einem thätigen Hodenkanälchen zwei Arten von Zellen vorhanden sind, von welchen die einen zu gewisser Zeit wenigstens zackige Ausläufer in ihrem centralen Theile besitzen, welche eine Art von Recessus bilden, in welche andere Zellen sich einlagern können. Man nennt die Zellen deshalb Stützzellen: sie heissen aber auch Fusszellen, weil sie wie mit einem Fusse mittelst eines kernhaltigen protoplasmatischen Theiles auf der Membrana propria aufsitzen. Eine zweite Art von Zellen sitzt zwischen diesen und wird von vielen Untersuchern als die eigentlich functionelle Zellenform angesehen: Samenzellen, entsprechend den Eizellen. In ihnen zeigt sich eine lebhafte karyomitotische Theilung, so dass zahlreiche ein- oder mehrkernige Zellen entstehen, die eigentlichen Samenbildner, Spermatoblasten, deren innere Schichten sich an die Stützzellen anlegen, vielleicht mit ihnen zunächst verschmelzen und ihren centralen Enden eine lappige Gestalt verleihen, dann aber sich, nachdem ihre Kerne sich in Köpfe von Samenfäden umzuwandeln begonnen haben, wieder loslösen, um in der Bildung der Spermatozoen aufzugehen, welche man in grosser Zahl und in verschiedenen Entwickelungsstadien im Lumen solcher Kanälchen antrifft. Nach der Meinung Anderer sind die beschriebenen Stützzellen nur ausgewachsene Samenzellen, welche unter Zurücklassung eines Kernes im peripherischen (Fuss-) Theil einen kernreichen kolbigen Fortsatz nach dem Lumen des Kanälchens zu treiben (Spermatogemmen), in welchem unter Zerfall in einzelne Lappen

die Kerne sich zu Samenfäden umwandeln, während die zweite Zellform, die sog. indifferenten Zellen bei der Samenfadenbildung in keiner Weise betheiligt sein sollen. Es gibt wie gesagt noch eine grosse Anzahl von Modificationen der mitgetheilten Anschauungen, welche nicht weiter erwähnt werden sollen, nur die eine Bemerkung soll noch gemacht werden, dass alle Untersucher darin übereinstimmen, dass in den thätigen Hodenkanälchen eine äusserst lebhafte mitotische Kern- und Zellentheilung vorkommt.

Die Hodenkanälchen, welche grösstentheils blind enden, haben einen sehr geschlängelten Verlauf, ähnlich den gewundenen Harnkanälchen der Nierenrinde und sind deshalb an einem Schnitte

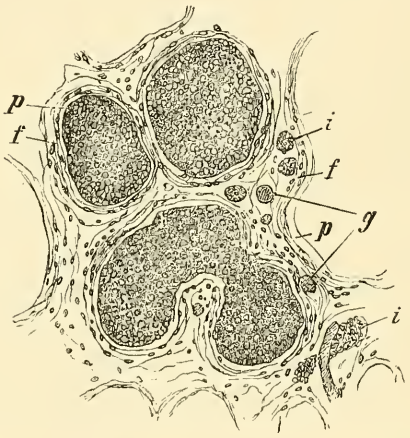

Fig. 83. Menschlicher Hoden, Schnitt, mit Hämatoxylin. f. Tunica fibrosa, p. T. propria, g. Gefässe, i. interstitielle Zellenhaufen mit Pigment. $^{86}/_{1}$.

durch den gehärteten Hoden in der allerverschiedensten Weise, quer-, schräg- oder längsdurchschnitten. Zwischen den Wandungen derselben findet man ein reichliches bindegewebiges Zwischengewebe, welches sich an vielen Stellen durch seine zarten Fasern, seine reichliche homogene Grundsubstanz mit spindelförmigen Zellen auszeichnet, wodurch es sich mehr dem Schleimgewebe nähert, wie man es bei älteren Embryonen findet. In diesem Gewebe liegen zahlreiche Gefässe, welche nach Ludwig und Tomsa von Lymphscheiden umgeben sind, welche man freilich nur nach guter Injection der Lymphgefässe sehen kann. Endlich kommen auch in dem intertubulären Gewebe noch eigenthümliche Haufen von grossen, in Pikrocarmin sich gelb färbenden Zellen mit bläschenförmigen Ker-

nen und grossen Kernkörperchen vor, welche in der Regel in der Nähe von Gefässen liegen und den früher erwähnten Plasmazellen Waldeyer's zugehören. Sie haben die verschiedenste Erklärung erhalten; Einige hielten sie für Epithelzellen, die vielleicht zum Ersatz von Hodenkanälchen bestimmt sind, andere für Ganglienzellen, unverbrauchte Reste des Epithels des Wolff'schen Körpers u. s. w. Sie sind häufig mit rothbraunen Pigmentkörnchen vollgestopft, welche sich ausserdem häufig auch in den Stützzellen der Hodenkanälchen vorfinden. — Die Samenkanälchen sind bündelweise durch bindegewebige Scheidewände, die Septula testis, von einander getrennt, welche von dem Corpus Highmori aus nach der Albuginea der gegenüberliegenden Oberfläche ziehen und ebenso wie diese aus einem derben grobfaserigen Bindegewebe sich zusammengesetzt erweisen, welches aber mit dem weicheren intertubulären Gewebe in ununterbrochenem Zusammenhange steht. Sobald die Samenkanälchen in dieses derbe Bindegewebe des Corpus Highmori oder Mediastinum eingetreten sind, verlieren sie ihre eigene Wandung, indem sie sich zugleich zu dem sog. rete testis vereinigen. Hier erhält ausserdem die epitheliale Auskleidung der Samenkanälchen einen einfacheren Charakter, indem eine einfache Schicht von Cylinderzellen das Lumen begrenzt, welche weiterhin in den Coni vasculosi und dem Nebenhoden in hohe, Flimmern tragende Cylinderzellen übergehen.

Präparate.

1. Lebende Samenfäden erhält man in grosser Menge, wenn man den frischen Nebenhoden eines Kaninchens oder Meerschweinchens einschneidet und den auf die Schnittfläche hervortretenden weisslichen Saft in dünner Kochsalzlösung ausbreitet. Viele der Samenfäden sind noch nicht vollständig ausgebildet, denn sie tragen zwischen Kopf und Schwanz, oft in einiger Entfernung von ersterem noch kleine kugelige Anhänge — Reste des Leibes der Bildungszelle. Hat man sich lange genug an dem ergötzlichen Gewimmel erfreut, so setze man a) destillirtes Wasser zu, welches alsbald viele der Samenkörperchen veranlassen wird, ihre Schwänze ösenförmig oder peitschenförmig umzukrümmen.

b) Um die Einwirkung von Laugen auf die zur Ruhe gekommene Bewegung zu studiren, setzt man an die Seite des Deckgläschens eines mit Kochsalzlösung zubereiteten Präparates ein kleines Tröpfchen verdünnter Natronlauge, welches man bloss durch Diffusion langsam eindringen lässt. Wenn man nun das Präparat in der Nähe des eindringenden Natrons unter-

sucht, wird man eine Zone finden, wo Bewegung stattfindet; weiter nach dem Rande zu werden die Körperchen durch die Lauge zerstört.

2. Spermatoblasten und Entwickelungsformen der Samenfäden (Fig. 82c.—e.). Für diese Untersuchung sind die Samenfäden der Meerschweinchen ganz besonders gut geeignet, weil dieselben, wie Fig. 82b. c. d. zeigt, einen eigenthümlichen Aufsatz an ihrem Kopfe tragen, die sog. Kopfkappe, welche anfänglich als ein dunkelglänzender stumpfkegelförmiger Ansatz erscheint, später aber sich ganz um den eigentlichen Kopf herumlegt und demselben die mächtige Grösse verleiht. Die Erkennung der Umwandlung der Kerne der Spermatoblasten in die Köpfe der Samenfäden wird durch das Auftreten dieser charakteristischen Kopfkappe vorzugsweise erleichtert.

Ein Stückchen des Meerschweinchenhodens wird frisch in Kochsalzlösung sorgfältig zerzupft. Ein- und mehrkernige Spermatoblasten (Nematoblasten, Spermatocyten) schwimmen in der Flüssigkeit in grosser Zahl umher, an welchen man alle Stadien der Umbildung der Kerne erkennen kann, dazwischen Samenfäden, welche theils beinahe vollständige Ausbildung erlangt haben, theils in der Bildung begriffen sind, entweder nur noch einen kugeligen Anhang hinter dem Kopfe tragen oder gar überhaupt noch mit dem Kopfe in der Zelle stecken und nur den Schwanz, welcher übrigens bereits schwingende Bewegungen macht, hervorstehen lassen. Häufig auch sieht man mehrkernige Zellen, aus welchen eine den Kernen entsprechende Anzahl sich bewegender Fäden hervorsehen. Endlich sieht man ganze Hodenkanälchen mit ihrer Wandung und ihrem vorzugsweise aus Spermatoblasten und Samenfäden bestehenden Inhalte.

3. Stützzellen des Hodens (Fig. 82f.). Zu ihrer Isolirung können die verschiedenen Macerationsflüssigkeiten angewendet werden. Am einfachsten und schnellsten ist aber auch hier wieder die Maceration mit 33procent. Kalilauge. Kleine Stückchen eines frischen Hodens bleiben 15—20 Minuten in derselben liegen und werden dann in einem Tropfen derselben Lauge zerzupft. Bei einigem Suchen wird man ausser den runden Zellen auch die unregelmässigen Stützzellen finden, wie sie in Fig. 82f. vom Meerschweinchen abgebildet sind.

4. Hodenkanälchen im natürlichen Zusammenhang und interstitielles Hodengewebe (Fig. 83.). Ein mit Müller'scher Flüssigkeit und Alkohol gehärteter menschlicher Hoden wird mit Gummi-Glycerin schnittgerecht gemacht. Die Schnitte können mit Vortheil durch Pikrolithioncarmin, Hämatoxylin etc. gefärbt werden. Verschiedenartige Durchschnitte durch die Kanälchen, interlobuläres Bindegewebe, Gefässe, interstitielle Zellenhaufen mit Pigment oder Fett. Am Rande ist vielleicht auch an einem besonders dünn geschnittenen Kanälchen eine oder die andere Stützzelle zu sehen. Die fibröse Kapsel der Samenkanälchen leicht zu erkennen, die Tunica propria erscheint als feiner heller Streifen zwischen ihr und den Epithelzellen.

5. Die Anordnung der verschiedenen Zellen resp. Zellenformen der Hoden sowie die Kerntheilungsfiguren untersucht man an den Hoden von Säugethieren (Eber, Ochsen, Kaninchen, Meerschweinchen), welche sich in zeugungsfähigem Alter befinden. Die ganz frischen Hoden resp.

kleine Stücke derselben werden in conc. wässerige Pikrinsäurelösung, dünne Chromsäurelösung oder Flemming'sche Flüssigkeit gebracht, nach einigen Tagen ausgewässert und in Alkohol weiter gehärtet. Mit dem Mikrotom fertigt man feine Schnitte an, welche man mit den geeigneten Farbstoffen (s. S. 89, Präp. 4d) behandelt.

b) Prostata.

Die Prostata ist vor allen anderen Drüsen dadurch ausgezeichnet, dass ein grosser Theil ihres Gewebes von glatter Muskulatur gebildet wird, welche an der Oberfläche ausschliesslich eine verschieden breite Rindenschicht bildet, von der aus Bündel in das Innere einstrahlen. In den Lücken zwischen diesen sich durchflechtenden Bündeln sind die eigentlichen drüsigen Theile eingebettet, welche bei Knaben aus langen Kanälen mit kurzem Cylinderepithel bestehen, die in rundliche Alveolen übergehen, so dass also die Drüse den acinösen zuzurechnen ist. Bei erwachsenen Männern allerdings weicht sie nicht unwesentlich von dem gewöhnlichen Bau der acinösen Drüsen dadurch ab, dass die Alveolen oft eine längliche Gestalt besitzen oder nur durch schmale Scheidewände von einander getrennt werden, so dass grössere Hohlräume erscheinen, welche an den Seiten durch dünne bindegewebige Septa in Fächer eingetheilt sind. In der Fig. 84 ist bei d' ein Theil eines solchen Hohlraumes zu sehen.

Fig. 84. Prostata, Schnitt, von einem jüngeren Manne. d. Drüsenräume, bei d' längliche Alveolen; b. Blutgefässe. $\frac{50}{1}$.

Präparat.

Uebersichtsschnitt. Härtung in M. Fl. und Alkohol; Schnitte aus der hinter der Urethra gelegenen Partie, in welcher vorzugsweise die drüsigen Theile liegen, welche man makroskopisch an ihrer meist etwas gelblichen Färbung sehr leicht als kleine Streifen und Flecken erkennen kann. Färbung in Hämatoxylin, Pikrocarmin etc.

Achtzehntes Kapitel.

Weibliche Geschlechtsorgane.

Ich fasse den Ausdruck „weibliche Geschlechtsorgane“ in etwas weiterem Sinne, indem ich ausser den Eierstöcken und dem Uterus auch die Milchdrüsen und die bei der Schwangerschaft im Uterus sich bildenden Theile — natürlich mit Ausnahme des Fötus selbst — in diesem Kapitel zusammenfasse.

a) Die Milchdrüse.

Das Secret der in voller Thätigkeit begriffenen weiblichen Brustdrüse, die durch ihre weisse Farbe ausgezeichnete Milch, bietet zur mikroskopischen Untersuchung wenig Stoff. Ihre hauptsächlichsten morphologischen Bestandtheile sind Fetttröpfchen von wechselnder Grösse (Milchkügelchen), welche schon durch den Umstand, dass sie nicht von selbst zusammenfliessen, erkennen lassen, dass sie von einer schützenden Membran umgeben sind, welche in diesem Falle aus Eiweiss besteht. Interessanter ist jenes Secret, welches im Beginne der Drüsenthätigkeit erscheint und sich durch seine gelbliche, fast eiterartige oder auch mehr wässerige Beschaffenheit sofort schon makroskopisch von der gewöhnlichen Milch unterscheidet. Dieses, Colostrum benannte Secret (Figur 85 A.) enthält ausser einer grossen Menge von Fetttröpfchen (m) die sog. Colostrumkörperchen (c), kleinere und grössere, meistens etwas bräunlich erscheinende, kugelige Gebilde, welche ganz aus kleinsten Fetttröpfchen resp. Fettkörnchen zusammengesetzt sind und bald eine regelmässige maulbeerförmige, bald eine ganz glatte Oberfläche erkennen lassen. Diese Gebilde finden sich überall, in normalen wie pathologischen Geweben, wo eine fettige Degeneration von Zellen statthat. Man nennt jene ersten maulbeerförmigen Kugeln Fettkörnchen- oder kurzweg Körnchenkugeln; die zweite Form, mit glatter Oberfläche, ausserdem häufig noch mit einem Kern versehen, ist die Fettkörnchen- oder Körnchenzelle, aus welcher durch weitere Umwandlung jene erste hervorgeht. Die

verbreitetste Ansicht ist die, dass diese Körnchenzellen und Körnchenkugeln verfettete Drüsenepithelien seien, doch ist neuerlichst behauptet worden, dass dem nicht so sei, dass es sich vielmehr um verfettete ausgewanderte farblose Blutkörperchen resp. Lymphkörperchen handle.

Die Milchdrüse selbst bietet schon makroskopisch ein ganz verschiedenes Bild dar, je nachdem man sie von einer säugenden oder nicht säugenden Person entnimmt. In der ruhenden Drüse überwiegt das interstitielle faserige Bindegewebe bei weitem über die eigentlichen drüsigen Bestandtheile, welche nur als kleine grauröthliche Körnchen durch das Bindegewebe zerstreut liegen; die thätige dagegen hat einige Aehnlichkeit mit Speicheldrüsen, so dicht liegen die grauröthlichen Drüsenläppchen bei einander, nur durch schmale Bindegewebsstreifen von einander getrennt. Bloss an der Peripherie finden sich dann auch noch kleinere drüsige Theile in grössere Mengen fetthaltigen Bindegewebes eingeschlossen. Für die mikroskopische Untersuchung des allgemeinen Baues der Drüse eignet sich selbstverständlich vorzugsweise die secernirende Drüse, welche im grossen und ganzen ein ähnliches Bild darbietet, wie alle acinösen Drüsen, zu welchen die Mamma ebenfalls gehört. Man sieht demnach (Fig. 85 B.) rundliche Drüsenbläschen mit einem polyedrischen Epithel, welche gruppenweise zusammengelagert sind und durch bindegewebige Scheidewände von einander getrennt werden, und Ausführungsgänge, welche je näher dem Warzenhofe, eine desto beträchtlichere Weite besitzen und mit cylinderförmigem Epithel ausgekleidet sind. Diejenigen Theile der Drüse, in welchen sich gerade Secret befindet, sind bereits makroskopisch durch gelbweisse, im Innern der Drüsenbestandtheile gelegene Fleckchen kenntlich gemacht; mikroskopisch erkennt man diese Stellen an den die Lumina der Drüsenbläschen und der Ausführungsgänge ausfüllenden dunkel contourirten Fetttröpfchen. Aber nicht bloss im Lumen, sondern auch in den wandständigen Epithelzellen selbst sieht man, freilich nur an dünnen Schnitten, kleine Fetttröpfchen, deren Zahl jedoch nie so gross wird, dass man von Körnchenzellen reden könnte. Da auch nirgends Defecte im Epithel vorhanden sind, so wurden einige Untersucher zu der Annahme geführt, die Drüsenzellen stiessen die gebildeten Fetttröpfchen nur wie ein Secret aus, ohne selbst dabei vollständig zu Grunde zu gehen. Die Vertheilung der fetthaltigen Acini ist ganz unregelmässig, selbst

in ein und derselben Gruppe von Acinis können neben leeren Bläschen ganz mit Fett gefüllte vorhanden sein.

Die Epithelzellen der Drüsenbläschen sitzen auf einer Membrana propria auf, welche, wie auch bei anderen acinösen Drüsen,

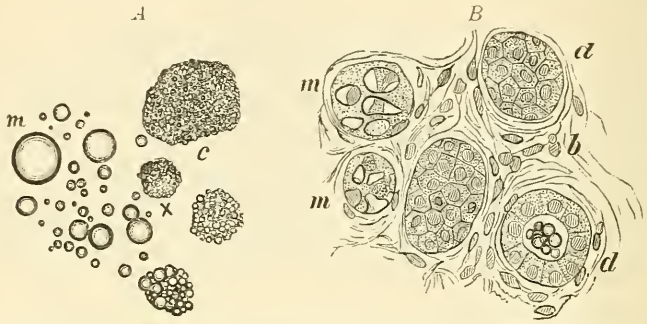

Fig. 85. Secernirende Mamma vom Menschen. A. Colostrum, m. Milchkügelchen, c. Colostrumkörperchen in verschiedenen Entwickelungsstadien, bei × eine helle Kernstelle. B. Schnitt mit Hämatoxylin gefärbt, etwas ausgepinselt. A. Alveole mit Zellen von der Fläche, d. eine solche auf dem Durchschnitt, mit Fetttröpfchen im Lumen, m. Alveolen ohne Epithel, mit Membrana propria, b. Bindegewebe, mit zahlreichen durch Hämatoxylin deutlich gemachten Kernen. $^{300}/_{1}$.

aus Zellen zusammengesetzt ist, welche grösstentheils eine sternförmige Gestalt besitzen und durch Anastomosen ihrer Ausläufer eine Art von „Körbchen" um die Zellen herum bilden (Fig. 85 B. m.). Der Zellenleib enthält je einen Kern. Nach aussen von diesen sternförmigen Zellen soll nach Angabe einiger Autoren noch eine homogene Glashaut liegen. — Das interstitielle Gewebe besteht aus gewöhnlichem Bindegewebe, welches in der thätigen Mamma ungemein reich an zelligen Elementen ist (darunter auch Plasmazellen) und ausserdem, in den grösseren Anhäufungen wenigstens, reichlich Fettzellen enthält. Im Warzenhofe kommen ausserdem zahlreiche glatte Muskelfaserzüge hinzu.

Präparate.

1. Colostrum kann man leicht aus der Mamma von Frauen, welche bald niederkommen wollen oder vor ganz kurzer Zeit niedergekommen sind, in genügender Menge ausdrücken. Man verdünnt dasselbe mit Wasser. Fetttröpfchen, Fettkörnchenkugeln und -Zellen.

2. Milchdrüsen-Parenchym. In Ermangelung von menschlichen Drüsen kann man auch diejenigen von Thieren (Kühen, Hunden, Kaninchen etc.) benutzen, bei welchen die Verhältnisse im Ganzen ähnliche sind. Härtung in Müller'scher Flüssigkeit und Alkohol. Färbung mit Pikrolithioncarmin oder Hämatoxylin. Um die Körbchen der Membrana propria zu sehen, muss man dünne Schnitte auspinseln, doch sind auch an ihnen gute Stellen

selten, weil nur da begreiflicherweise die Zellen gut gesehen werden können, wo man die Wandung der Drüsenbläschen nicht, wie meistens, im Durchschnitt, sondern von der Fläche vor sich hat. Es müssen deshalb oft eine ganze Reihe von Präparaten gemacht werden, bevor man ein ganz brauchbares erhält. Uebrigens kann man, um sie zu sehen, auch Macerationspräparate mit den bekannten Macerationsflüssigkeiten anfertigen. — Um die Fettkörnchen gut zu sehen, kann man feine Doppelmesser- oder Gefriermikrotomschnitte zunächst mit Osmiumsäure und dann mit Pikrocarmin oder auch nach Entwässerung mit Alkannalösung, salzsaurem Alkohol, Methylviolett, Essigsäure behandeln und in Kali aceticum untersuchen oder man macht Schnitte von in Flemming'scher Lösung gehärteten Brustdrüsen, welche auch gleichzeitig zur Untersuchung auf Karyomitosen geeignet sind.

b) Die Ovarien.

Die Ovarien sind vor allen anderen Drüsen dadurch ausgezeichnet, dass ihre drüsigen Theile in Form von geschlossenen Bläschen erscheinen, welche nur einmal ein Secret, das Ei, liefern und dieses durch Platzen entleeren, dann aber selbst vollständig zu Grunde gehen. Wir nennen diese Drüsenbläschen, welche selbst bei kleineren Thieren, wie Kaninchen, Meerschweinchen etc. deutlich mit unbewaffnetem Auge gesehen werden können (sie werden stecknadelkopfgross), die Graaf'schen Follikel, Eifollikel (Fig. 87 A.) und unterscheiden an ihnen, wenn wir von aussen nach innen fortschreiten, zuerst eine bindegewebige Hülle, die Theca folliculi, welche selbst wieder, ähnlich wie das Periost, eine äussere fibröse und eine innere weichere und zellenreichere Schicht erkennen lässt. Auf letzterer sitzen nach innen zu Epithelzellen auf, welche bei älteren Follikeln in mehrfachen Schichten übereinanderliegen (zu äusserst eine Cylinderzellenschicht, dann mehrere Schichten platter Zellen) und welche man in ihrer Gesammtheit früher die Membrana granulosa nannte, aber besser als Follikelepithel bezeichnet. An einer Stelle, welche gewöhnlich der Oberfläche des Ovariums gegenüber liegt, sind diese Zellen zu einem grösseren Haufen vereinigt, welcher das Ei umschliesst und deshalb als Cumulus oder Discus ovigerus oder proligerus bezeichnet wird. Der ganze übrige Raum des Follikels wird von einer ganz klaren, wässerigen paralbuminhaltigen Flüssigkeit, dem Liquor folliculi, eingenommen, dessen Vermehrung vorzugsweise die zunehmende Vergrösserung des reifenden Eies zuzuschreiben ist.

Das Ei selbst (Fig. 86.) ist zunächst umgeben von einer einfachen Schicht von Zellen des Cumulus ovigerus, welche schon

durch ihre ganz regelmässige Lagerung, ausserdem aber durch ihre genetischen Beziehungen zu dem Ei sich von den übrigen Zellen der Membr. granul. unterscheiden und deshalb mit vollem Recht einen besonderen Namen — das Eiepithel — tragen. Das eigentliche Ei besteht aus vier Haupttheilen; 1) einer Membran, der Zona pellucida, 2) dem Dotter, Vitellus, 3) dem Keimbläschen, Vesicula germinativa, Purkinje'sches Bläschen und 4) dem Keimfleck, Macula germinativa, Müller'scher Fleck. Die Zona pellu-

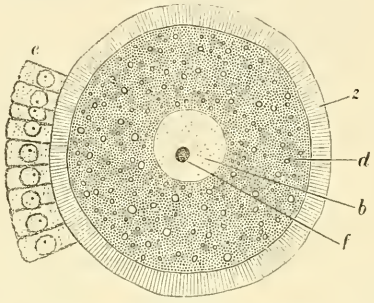

Fig. 86. Eierstocksei vom Meerschweinchen, frisch in Kochsalz. z. Zona pellucida, d. Dotter, b. Keimbläschen, f. Keimfleck, e. Eiepithel, nur theilweise erhalten. $^{300}/_{1}$.

cida wird gebildet von einer breiten, ganz hyalinen Haut, an welcher man mit guten Vergrösserungen eine radiäre Streifung erkennen kann, welche als der optische Ausdruck eines Durchsetztseins von kleinen radiären Porenkanälchen zu betrachten ist. Diese Haut ist nicht aus dem Ei selbst hervorgegangen, sondern ein Product der Zellen des Eiepithels, von welchen zuweilen auch noch kleine Fortsätze in die Porenkanälchen sich einsenken sollen. Die Zona pellucida umschliesst eine grobkörnige, dunkele Masse, den Dotter, dessen Körnchen (Dotterkörnchen) aus Eiweiss bestehen. In dem Dotter liegt ein relativ grosses, helles Bläschen, das Keimbläschen, dessen Umhüllungsmembran so zart ist, dass man oft die grösste Mühe hat, sie zu sehen, und dass man die Lage des Bläschens nur an dem Mangel der Dotterkörner an der betreffenden Stelle erkennt. Das Keimbläschen umschliesst endlich wieder ein oder mehrere homogene, dunkle Körner, die Keimflecke, welche sich durch ihre glatte Begrenzung und ihre Homogenität von den Dotterkörnern unterscheiden und oft leichter zu erkennen sind, als das Keimbläschen selbst. Es ist wohl kaum nöthig, noch besonders darauf hinzuweisen, dass das Ei in seiner Gesammtheit

eine Zelle repräsentirt mit allen Attributen, welche einer Zelle überhaupt zukommen können. Die Zona pellucida ist die Zellmembran, der Dotter der Zellenleib, das Keimbläschen ist Kern und der Keimfleck das Kernkörperchen der Zelle. Im Innern des Keimflecks sieht man, besonders bei manchen Thiereiern, oft noch einen kleinen hellen Fleck, den Nucleolulus.

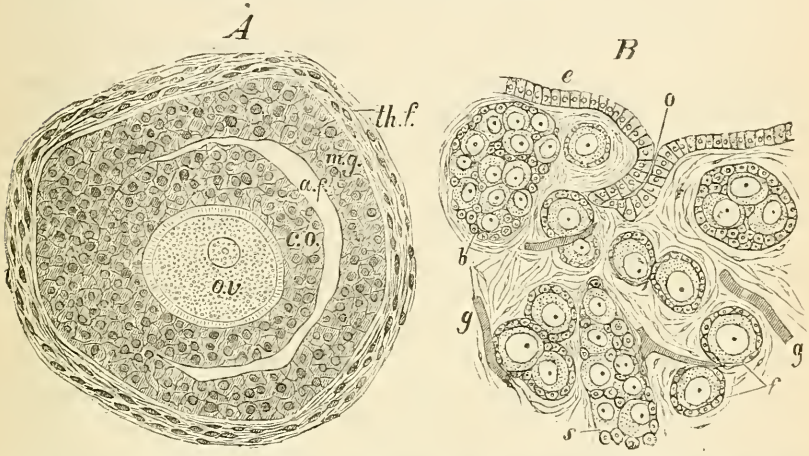

Fig. 87. Graaf'sche Follikel in verschiedenen Entwickelungsstadien. A. Vom Hund, mit Hämatoxylin: th. f. Theca folliculi, m. g. Membrana granulosa, a. f. Antrum folliculi, im Beginne der Bildung, c. o. Cumulus ovigerus, o. v. Ovulum. B. Vom neugeborenen Kinde, mit Hämatoxylin: e. Ovarialepithel, o. Ovarialschlauch (vielleicht aber auch nur eine Furche), f. Primordialfollikel, b. Eihaufen, s. Eischlauch, g. Gefässe. $^{260}/_{1}$.

Es sehen jedoch nicht alle Follikel und Eier so aus wie die eben beschriebenen reifen oder doch der Reife entgegengehenden. Im ganz jugendlichen Zustande (Fig. 87 B.) fehlt der Liquor folliculi und statt des mehrschichtigen Follikelepithels und des Keimhügels findet sich nur eine einzige Schicht von Zellen, welche ganz dicht das Ei umschliesst, an welchem zwar schon der körnige Dotter mit Keimbläschen und Keimfleck, nicht aber, oder nur eben angedeutet, eine Zona pellucida vorhanden ist. Später werden die Zellen der Membrana granulosa durch fortgesetzte Wucherung mehrschichtig, und es entsteht an einer Seite in einiger Entfernung von dem Ei zwischen den Schichten ein halbmondförmiger Spalt (Fig. 87 A.), in welchem sich immer mehr Flüssigkeit ansammelt, welche wahrscheinlich durch eine Degeneration der Follikelepithelien geliefert wird. Die durch den Spalt abgetrennte äussere Zellenlage wandelt sich zum eigentlichen Follikelepithel, die innere, das Ei umschliessende zum Keimhügel und Epithel um, durch dessen

Thätigkeit mittlerweile die Zona pellucida eine immer grössere Mächtigkeit erreicht.

Die jungen Follikel studirt man am besten bei ganz jungen Kindern (oder Thieren), bei welchen sie zu Tausenden im Ovarium vorhanden sind, wobei man dann zugleich Gelegenheit hat, die Entwickelung der Graaf'schen Follikel zu verfolgen (Fig. 87 B.). Diese Entwickelung geht von dem cylinderförmigen Epithel, dem Keimepithel aus, welches die ganze Oberfläche des Ovariums überzieht (hier ist also ein entsprechender Defect in der endothelialen Auskleidung der Bauchhöhle resp. die Plattenepithelien der übrigen Theile sind durch Cylinderepithelien ersetzt) und von welchem aus Zellenzapfen (Ovarialschläuche) in das bindegewebige Stroma eindringen. Dieses wächst ebenfalls, aber in ungleichmässiger Weise, so dass die Zellenzapfen an verschiedenen Stellen immer mehr eingeschnürt und schliesslich zu bald grösseren, bald kleineren Zellenhaufen abgeschnürt werden, welche anfänglich noch untereinander zusammenhängen, so dass der Eierstock in diesem Stadium eine cavernöse Einrichtung besitzt*). In diesen Haufen wandeln sich, ebenso wie es auch im Keimepithel selbst geschieht, einzelne Zellen durch successive Grössenzunahme in Eier (Primordialeier) um, während andere klein bleiben und sich epithelartig um die Eizellen gruppiren. Indem nun wiederum feine Bindegewebssepta zwischen die einzelnen Eizellen nebst ihren Epithelien hineinwachsen, entstehen die primordialen Follikel. Auf diese Weise erklärt es sich, warum die jungen Follikel so häufig in Reihen hintereinander (Eiketten, Pflüger) oder auch in Haufen (Eiballen, Waldeyer) zusammenliegen und untereinander nur durch wenig, von der Nachbarschaft aber durch reichliches Bindegewebe getrennt sind. Danach hätten also sowohl die Eier wie die Granulosazellen den gleichen Ursprung, eine Ansicht, der allerdings von Kölliker insofern widersprochen wurde, als er die Granulosazellen nicht von dem Keimepithel, sondern vom Parovarium, welches strangförmige Wucherungen (Markstränge) in das Ovarialstroma treibe, ableitet, während noch andere Forscher die Stromazellen des Ovariums als Matrices des Follikelepithels ausgeben.

Auf einem Schnitte durch das Ovarium eines Neugeborenen

*) Ich will nicht unterlassen, darauf hinzuweisen, ein wie schönes physiologisches Paradigma für die pathologische Krebsentwickelung der Eierstock in diesem Ineinanderwachsen von Epithel und Bindegewebe darbietet.

sieht man in den centralen Theilen, der Marksubstanz oder Substantia vasculosa, nur kernreiches Bindegewebe mit zahlreichen weiten und grossen Gefässen; in der Peripherie, der Rindensubstanz, Substantia folliculosa oder S. parenchymatosa, zahlreiche Primordial-Follikel mit nur spärlicher bindegewebiger Zwischensubstanz. Häufig sind grosse Zellenhaufen, in welchen man kleinere, die späteren Follikelepithelien bildende Zellen und grössere, mehr oder weniger deutliche Eizellen anscheinend regellos durcheinander liegen sieht. Die Follikel sind fast alle gleich gross, nur an der Grenze von Rinde und Mark finden sich auch grössere und also ältere, was sich leicht aus der Entwickelungsgeschichte erklärt, da ja diese Follikel am weitesten, also auch am längsten von ihrem Entstehungsort, dem Keimepithel, entfernt sind. In den Ovarien geschlechtsreifer Personen kommen neben jungen Formen auch die älteren, der Reife entgegengehenden vor, aber die Zahl der Follikel ist überhaupt relativ viel geringer als in den Ovarien der Neugeborenen und deshalb das Stroma in den Präparaten vorherrschend. Dieses besteht sowohl in der peripherischen wie in der centralen Schicht aus einem sehr derben Bindegewebe, welches sehr viele Zellen, elastische Fasern und ausserdem in der Marksubstanz glatte Muskelfasern enthält. Dicht an der Oberfläche sind die Fasern ganz unregelmässig geschichtet, so dass eine besondere Grenzschicht, die sogenannte Albuginea dadurch gebildet wird, welche sich aber niemals als besondere Haut abheben lässt, so dass also ein für sich darstellbarer seröser Ueberzug (von den Zellen abgesehen) gänzlich fehlt und demnach das Bauchfell hier gewissermassen eine Lücke besitzt (dies ist für die Zusammensetzung der Wand von Cystengeschwülsten des Ovarium wichtig). Die Gefässe sind in ganz enormer Zahl und Grösse vorhanden und die Arterien durch vielfache korkzieherartige Windungen ausgezeichnet.

Diese Ovarien bieten auch Gelegenheit, das weitere Schicksal der Graaf'schen Follikel nach der Entleerung zu verfolgen. Mit dem Ei und der Follikelflüssigkeit wird auch der Keimhügel hinausgeschleudert und es bleiben also nur die Follikelepithelien mit der Theca zurück. In die leere Follikelhöhle ergiesst sich aus der inneren, sehr gefässreichen Schicht der Theca Blut, welches dieselben Veränderungen wie alles im Körper ergossene Blut durchmacht, also bis auf kleinere klumpige oder krystallinische Pigment-

massen allmählig wieder verschwindet. Das krystallinische Pigment, Hämatoidin, hat eine gelbrothe, rubinrothe etc. Farbe, die Krystalle sind rhombische Tafeln oder Säulen; die klumpigen, gelbbraunen Massen bestehen vorzugsweise aus Eisen (Hämosiderin), sie wandeln sich später in schwarzes Pigment um. Während diese Veränderungen am Blute vor sich gehen, bleiben auch die anderen Theile nicht ruhig. Die Zellen des Follikelepithels, welche schon vorher sich stark vermehrt hatten, wuchern weiter, verfetten aber später, so dass dann das Blut von einem breiten, weichen, gelben Polster umgeben ist (Corpus luteum), welches durch Zerfall der verfetteten Zellen wieder verschwindet. Auch die innere Schicht der Theca wuchert, aber ihre Wucherung geht nicht zu Grunde, sondern wandelt sich in eine Art Narbe um, welche schliesslich allein noch die Stelle bezeichnet, wo der Follikel gesessen hat. Es ist bekannt, dass, wenn das Ei befruchtet wird und sich weiter entwickelt, die Corpora lutea grösser werden, als wenn es unbefruchtet zu Grunde geht.

Präparate.

1. Isolirte Eier und Follikel (Fig. 86.). Stückchen von dem Ovarium eines Kaninchens oder Meerschweinchens werden frisch in Kochsalzlösung zerzupft. Da die grösseren Follikel leicht mit blossem Auge sichtbar sind, so können sie mit einiger Vorsicht ganz gut isolirt werden. Das Ei in denselben ist gleichfalls als ein weisses Pünktchen mit blossen Augen erkennbar. Man durchmustere das Präparat zuerst mit schwacher Vergrösserung, benutze aber später die stärksten, welche zu Gebote stehen. Man sieht isolirte Eier, meistens mit Eiepithel oder selbst dem ganzen Keimhügel, oft geplatzte Eier, eventuell ganz leere Eihüllen (Zona pell.); an diesen ist die Streifung am sichersten zu erkennen, wenn das Epithel fehlt, dessen Zellgrenzen bei manchen Einstellungen die Streifen vortäuschen könnten; Follikel in allen Stadien der Entwickelung und endlich Theile des Stroma, welches bei älteren Thieren ganz in Verfettung begriffen ist, weshalb jüngere vorzuziehen sind. Hat man einen geschlossenen Follikel isolirt, so kann man denselben, während man in das Mikroskop hineinsieht, durch leichtes Aufdrücken des Deckgläschens sprengen, wobei man im günstigsten Falle Gelegenheit hat, zu sehen, wie aus der Rissöffnung ausser der Flüssigkeit erst Zellen der Membrana granul., dann das Ei hervortritt, welches sich auch durch eine kleine Oeffnung unversehrt hindurchdrängen kann. In der Wandung der grossen Follikel sind die Gefässe zu sehen.

2. Eierstock vom Fötus oder Neugeborenen (Fig. 87 B.) Härtung der ganz frischen Organe in Müller'scher Flüssigkeit und Alkohol, oder zum Nachweis der Karyomitosen in Flemming'scher Lösung (nur ganz frische Eierstöcke), Querschnitte. Färbung mit Pikrolithioncarmin, Hämatoxy-

lin, Anilinfarben (Heidenhain empfiehlt seine neue Hämatoxylinfärbung [S. 239] auch gerade für das Ovarium). Das Keimepithel geht leider leicht verloren; am besten hält es sich meistens an den Furchen, welche an der Wurzel des Eierstocks sich finden. Ovarialschläuche. Eihaufen und Eiketten; grössere Follikel in der Tiefe.

3. Eierstock von geschlechtsreifen Individuen (Fig. 87 B.) Sehr geeignet Eierstöcke von jungen Hunden. Härtung etc. wie bei 2. Besonders beachtenswerth: Bindegewebe, Gefässe (korkzieherartige Arterien), Follikel, Corpora lutea. Unter den Follikeln die verschiedenen älteren Entwickelungsstufen. Am schönsten diejenigen, wo eben die Follikelhöhle in der Bildung begriffen ist, wie bei Fig. 87 A.

4. Corpus luteum mit Hämatoidin. Von irgend einem Ovarium, an welchem man mit blossem Auge die röthliche oder schwärzliche Färbung alter Corpora lutea erkennt, zerzupft man die betreffenden Stückchen in Wasser oder Glycerin.

c) Der Uterus.

Die Zusammensetzung der Uteruswand aus glatter Muskulatur und fibrösem Bindegewebe ist schon früher besprochen worden und deshalb hier nur noch zu erwähnen, dass man im allgemeinen drei Muskellagen unterscheiden kann, von welchen die innere circulär, die mittlere longitudinal und die äussere unregelmässig verläuft. Die Schleimhaut des Uteruskörpers (Fig. 88), deren Dicke im jungfräulichen Zustande ca. 1,0 Mm. beträgt, besitzt in einem sehr zellenreichen Grundgewebe lange, oft geschlängelte und selbst korkzieherartig gewundene Drüsenschläuche (glandulae utriculares), welche von einem flimmernden Cylinderepithelium ausgekleidet sind, wie es auch die Oberfläche des Körpers und eines grossen Theiles des Halses überzieht. Eine Membrana propria in dem gewöhnlichen Sinne ist an diesen Drüsen nicht nachzuweisen, um welche das sehr zellenreiche intertubuläre Gewebe deutlich concentrisch geschichtet erscheint (s. Fig. 88 B.). In der Cervix bildet die Schleimhaut die bekannten Falten, welche fast ganz aus einem zellenreichen festen Bindegewebe bestehen, und enthält rundliche oder schlauchförmige, mit einem cylinderförmigen Epithel ausgekleidete Schleimdrüsen, aus welchen als Retentionscysten die sog. Ovula Nabothi hervorgehen. Die Portio vaginalis ist mit einem geschichteten Pflasterepithel überkleidet und trägt kleine gefässhaltige Papillen, welche jedoch ganz unter dem Epithel versteckt liegen. Die drüsenartigen Buchten der Schleimhaut sind auch in diesem Theile mit Cylinderepithel versehen. Die Grenze der ober-

flächlichen Cylinderepithelien der Cervicalhöhle und der Plattenepithelien der Portio vaginalis ist individuellen Schwankungen unterworfen und häufig durch krankhafte Vorgänge verschoben.

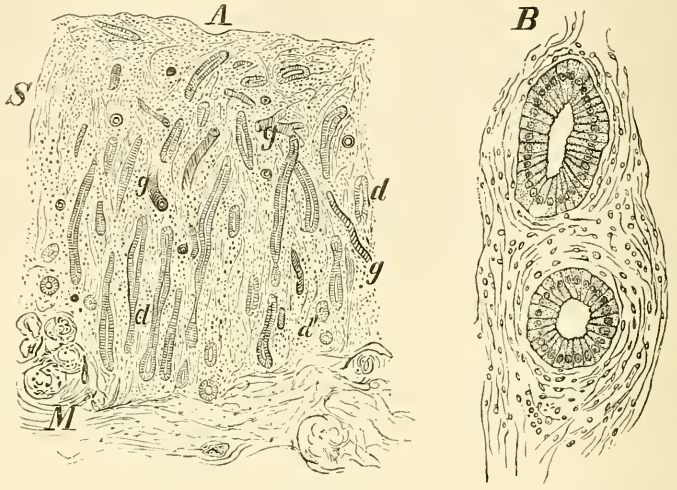

Fig. 88. Uterus vom Menschen; Hämatoxylinfärbung, Balsam. A. Querschnitt durch die ganze Dicke der Schleimhaut. S. Schleimhaut, d. Drüsen, g. Blutgefässe, M. Muskulatur. $^{32}/_{1}$.
B. Durchschnitt durch 2 Drüsen, in A. mit d'. bezeichnet. $^{200}/_{1}$.

Die Schleimhaut sitzt, wenigstens am Körper des Uterus, unmittelbar auf der Muskulatur auf, von der aus kleine Muskelbündel nach dem Fundus der Drüsen hin in die Schleimhaut einstrahlen. Es fehlt sonach eine eigentliche Submucosa. — Die Gefässe der Schleimhaut sind sehr zahlreich und bilden ein oberflächliches Netzwerk weiter Capillaren und kleiner Venen; im Collum sind sie sehr dickwandig.

Bei der Menstruation verdickt sich die ganze Schleimhaut, ihre Drüsen verlängern sich und rücken näher an einander und sogar die Zellen, welche sie sowie die Schleimhautoberfläche auskleiden, nehmen an Grösse zu.

Präparate.

1. Drüsenzellen. Ein Stückchen ganz frische Schleimhaut legt man 24 Stunden lang in 1 procent. Osmiumsäure oder eine andere der schon öfter erwähnten Macerationsflüssigkeiten, schabt dann mit einem stumpfen Skalpell die Oberfläche ab und zerzupft.

2. Schnitte durch die Schleimhaut (Fig. 88.). Härtung eines möglichst frischen jungfräulichen menschlichen Uterus oder desjenigen eines

Thieres in M. Fl. und Alkohol. Senkrechte Durchschnitte von der Schleimhaut des Corpus und der Cervix. Da die Drüsen des Corpus geschlängelt und nicht immer im rechten Winkel zur Schleimhaut laufen, so bekommt man sie an den Schnitten meistens nur auf kürzere oder längere Strecken hin zu sehen. Die besten Bilder liefern Schnitte aus der unteren Partie des Körpers oder aus der Umgebung der Tubenmündungen, weil die Drüsen dort am meisten senkrecht zur Schleimhautoberfläche gerichtet sind. Meistens erhält man jedoch auch hier einzelne Quer- und Schrägschnitte durch die Drüsen; sollte dies zufällig nicht der Fall sein, so fertige man noch Flachschnitte von der Schleimhaut an. Die Cilien der Drüsenzellen werden leicht zerstört und sind deshalb nicht immer sichtbar; die Kerne der Zellen liegen in der äusseren Hälfte derselben. Färbung mit Hämatoxylin etc.

Anhang.

Placenta und Eihüllen.

An die Untersuchung der Geschlechtsorgane und speciell diejenige des Uterus schliesse ich eine kurze Betrachtung der histologischen Zusammensetzung der Nachgeburt, Placenta nebst Eihäuten an, weil dieselben mancherlei allgemein Interessantes darbieten und ausserdem für jeden Praktiker leicht zu beschaffende Objecte sind.

Betrachten wir zunächst die Placenta, so sind an derselben, wie allgemein bekannt, zwei ihrer Entstehung und Zusammensetzung nach verschiedene Theile zu unterscheiden:

1. Die Placenta uterina s. materna, nach Kölliker genauer Decidua placentalis, da nicht die ganze mütterliche Placenta, sondern nur ein $^1/_2$—1 Mm. dicker Theil derselben abgestossen wird, welcher als dünnes Häutchen die äussere Oberfläche des Mutterkuchens überzieht. Von hier dringen Septa von mütterlichem Gewebe als Abgrenzung der Cotyledonen in den dickeren fötalen Theil der Placenta hinein. Das Gewebe der Decidua placentalis ist sehr zellenreich; besonders charakteristisch sind zahlreiche vielkernige Riesenzellen, welche in ein mehr körniges oder, besonders in den Septen, auch faseriges Grundgewebe, oft gruppenweise eingelagert sind. Neben ihnen kommen auch kleinere Rundzellen und Spindelzellen vor. Die Riesenzellen entwickeln sich aus dem Endothel der Placentarvenen.

2. Die Placenta foetalis (Fig. 89A.) besteht im wesent-

lichen aus baumförmig verästelten Zotten, an welchen man einen bindegewebigen, gefässführenden Grundstock und einen epithelialen Ueberzug unterscheidet. Die Gefässe sind an älteren und besonders an ausgetragenen Placenten so reichlich, dass nur wenig Raum für das Bindegewebe übrig bleibt, welches in jüngeren Placenten dem Schleimgewebe angehört, später auch Fasern enthält, aber

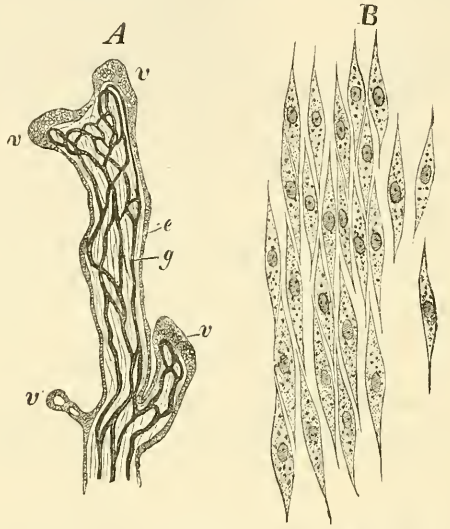

Fig. 89. A. Placenta foetalis. Zottenendästchen einer fast ausgetragenen Placenta, frisch in Kochsalz. Schw. Vergr. g. Blutgefässe, e. Epithel, v. solide Epithelsprossen, v' Epithelsprosse mit 2 Vacuolen. B. Decidua reflexa, frisch mit Anilinviolett. $^{240}/_{1}$. In sämmtlichen Zellen dunkele Fettkörnchen.

immer sehr zellenreich ist. Der epitheliale Ueberzug der Zotten besitzt an ausgetragenen Placenten sehr ungleichmässige Dicke; über den Capillarschlingen ist er meist ganz dünn, kernlos, zwischen denselben dicker, mit zahlreichen Kernen versehen. An jüngeren Placenten ist er überall dick und kernreich. Durch zwei Eigenthümlichkeiten ist derselbe besonders ausgezeichnet: 1) lassen sich, wenigstens an den Zottenenden, keine Zellen abgrenzen, sondern der ganze Ueberzug besteht aus einer zusammenhängenden körnigen Protoplasmamasse mit eingestreuten Kernen, 2) finden sich sowohl an ausgetragenen wie an jüngeren Placenten, bei diesen allerdings reichlichere und grössere, „Epithelsprossen", d. s. bauchige, kolbenförmige, kegelförmige etc. Auswüchse des Epithels, welche sowohl an den Zottenenden als seitlich an den Stämmen und Aesten sitzen können und je nach ihrer Grösse bald mehr

bald weniger zahlreiche Kerne enthalten. Die Kerne nehmen in der Regel den centralen Theil der Sprossen ein und lassen eine schmale Randschicht frei, die dann fast wie eine besondere Membran aussieht. In einem Theile dieser Epithelsprossen finden sich ein oder mehrere helle Hohlräume, Vacuolen (Fig. 89 A. v') von verschiedener Grösse, andere sind überhaupt nicht mehr solide, sondern hohle Auswüchse, in welche oft verschieden weit das Zottenbindegewebe mit den Gefässen eingedrungen ist, welches sonst unter den Epithelsprossen keinerlei Verdickung oder Wucherung etc. zeigt. Ich habe aus diesem Befunde geschlossen, dass die Sprossen selbstständige Erzeugnisse des Epithels sind und zur Neubildung von Zotten in der Art dienen, dass sie hohl werden und dann erst secundär von der alten Zotte aus Bindegewebe und Gefässe erhalten.

Von den Eihäuten bieten besonders die beiden Deciduae (Dec. vera und reflexa) Interesse. In ausgetragenen Eiern sind dieselben meist fest zu einer dünnen Membran mit einander verbunden, doch ist die Dec. vera oft nur unvollständig ausgestossen. In dieser trifft man vorzugsweise grosse runde, mit grossem bläschenförmigem Kern und grossen Kernkörperchen versehene Zellen, welche oft wie Epithelzellen dicht nebeneinander liegen; in jener (Fig. 89 B.) grosse spindelförmige Zellen mit ähnlichen Kernen und ebenso dicht gelagert, fast ohne Zwischensubstanz — das schönste physiologische Paradigma für das pathologische Sarcomgewebe. Die Zellen befinden sich zum grössten Theile in dem Zustande der Verfettung.

Das mit der Reflexa fest verbundene Chorion trägt an der äusseren Seite eine mehrschichtige Lage von Plattenepithel, welches kaum von der Reflexa zu trennen ist, sonst besteht es aus Bindegewebe mit spindelförmigen und sternförmigen Zellen.

Das Amnion zeigt eine ähnliche Zusammensetzung, nur etwas spärlichere Zellen, an seiner inneren Oberfläche ist es mit Pflasterepithel überzogen. Zwischen Chorion und Amnion befindet sich eine Art Gallertgewebe mit vielgestaltigen sternförmigen Zellen.

Präparate.

1. Placenta materna caduca. Ein Stückchen des Gewebes wird in 1procent. Osmiumsäure zerzupft. Vielkernige Riesenzellen.

2. Placenta foetalis (Fig. 89A.). Um an ausgetragenen Placenten neben den Capillaren etc. auch die Epithelsprossen zu sehen, thut man am besten, mit der Pincette die grösseren grauen Bindegewebsmassen, welche sich auf Durchschnitten mitten durch die Cotyledonen zeigen, zu fassen und dieselben mit kräftigem Zuge auszuzupfen. Man erhält dann ein ganzes grosses Zottenbäumchen, dessen äusserste meist ziemlich lange Spitzen man abschneidet und in Kochsalz mit möglichster Schonung und ohne sie viel zu berühren ausbreitet. Man wird oft an einem Aestchen mehrere Epithelwucherungen finden. Vacuolen von verschiedener Grösse, hohle Zotten etc. wird man nicht in jedem ersten besten Präparate sehen, aber sicherlich in einer Anzahl von Präparaten nicht vergeblich suchen. Sehr schöne Anschauung von der unregelmässigen Dicke des allgemeinen Epithelüberzuges erhält man, wenn man ein solches Stückchen, am besten nach vorgängiger 24stündiger Einwirkung von 1procent. Osmiumsäure zerzupft. Es streift sich dann der Epithelüberzug vieler Zotten wie der Handschuh vom Finger ab. Erwähnt sei noch, dass das Blut in den Capillaren sehr häufig in Geldrollenform erscheint.

3. Decidua vera. In der Nähe der Placenta gelingt es, die beiden Deciduae zu trennen: Man färbt ein kleines Stückchen der Membran, nachdem man es in Wasser abgewaschen hat, in Anilinviolett und untersucht in Kali aceticum.

4. Decidua reflexa (Fig. 89B.) wird in derselben Weise präparirt, nachdem man sie vom Chorion getrennt hat. Ebenso

5. Chorion und

6. Amnion, welche man ebenfalls trennen kann.

7. Von dem Gallertgewebe zwischen Amnion und Chorion wird ein kleines Stückchen mit der Scheere abgeschnitten, in mit Anilinviolett gefärbter Kochsalzlösung auf dem Objectträger zerzupft. Nachdem die Färbung eingetreten ist, wird mit Fliesspapier die färbende Flüssigkeit weggesogen und Kali aceticum zugesetzt.

Neunzehntes Kapitel.

Der Respirationsapparat.

Da die oberen Theile des Respirationsapparates, speciell der Kehlkopf für die mikroskopische Untersuchung keine wichtigen Besonderheiten darbieten, so sollen hier nur die Lungen nebst ihren Ausführungsgängen, den Bronchien und der Trachea besprochen werden.

a) Luftröhre und Bronchien.

Die Luftröhre (Fig. 90) lässt mit dem Mikroskope folgende von innen nach aussen auf einander folgende Theile erkennen: Die Oberfläche ist bedeckt von einem mehrschichtigen Cylinderepithel, dessen oberste Zellen, wie wir bereits früher gesehen haben, mit Flimmerhaaren versehen sind. Zwischen den Flimmerzellen finden sich auch Becherzellen. Unter den Flimmerzellen kommen flimmer-

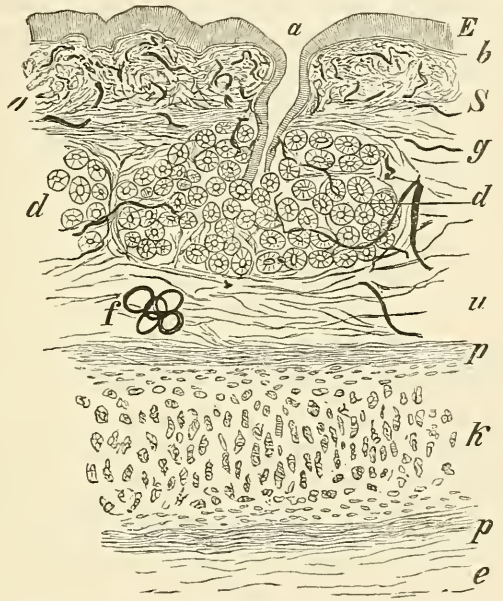

Fig. 90. Luftröhre vom Menschen im Querdurchschnitt. E. Epithel, b. Basalmembran, S. Schleimhaut, g. Gefässe, d. Schleimdrüsen mit Ausführungsgang a; u. Unterschleimhautgewebe mit einem kleinen Fettträubchen f: p. Perichondrium, k. Knorpel, e. äusserste Bindegewebsschicht. $^{32}/_{1}$.

lose Zwischenzellen, dann folgen die untersten noch nicht deutlich cylindrischen (Basal-) Zellen, welche auf einer homogenen hellen Membran (Basalmembran) aufsitzen, deren Zusammensetzung aus endothelioiden Zellen jüngst behauptet worden ist. Auf sie folgt die eigentliche Schleimhaut, welche zahlreiche, theils fibröse, hauptsächlich aber elastische, vorzugsweise längsverlaufende Faserbündel (innere Faserschicht) enthält, welche nicht gleichmässig vertheilt sind, sondern kleine vorspringende Längsfalten bilden. Daneben findet sich auch noch ein weicheres zellenreicheres Bindegewebe. In der Submucosa folgen alsbald auch wieder an elastischem Ge-

webe reiche, derbe, ebenfalls vorherrschend längsgerichtete Fasermaschen (äussere Faserschicht), welche mit dem Perichondrium der bekannten platten Knorpelringe zusammenhängen. Diese selbst, aus hyalinem Knorpel gebildet, zeigen eine charakteristische Anordnung der Knorpelzellen in der Art, dass die unter dem Perichondrium liegenden abgeplattet und der Oberfläche parallel gelagert sind, während die inneren eine längliche Gestalt besitzen und senkrecht von einer Oberfläche zur anderen gerichtet sind. Beim Menschen reichen die Knorpelringe nicht um die ganze Circumferenz der Luftröhre herum, dafür besitzt der knorpelfreie Theil eine dicke Schicht von glatter Muskulatur, welche die Enden der Knorpelringe mit einander verbindet. Sowohl in den Zwischenräumen zwischen den Knorpelringen, als auch über diesen, zwischen Perichondrium und innerer Faserschicht befinden sich die Körper der sog. Schleimdrüsen, deren Ausführungsgänge schräg durch die Schleimhaut, in welcher sie oft eine spindelförmige Erweiterung erkennen lassen, hindurchgehen und dann trichterförmig an der Oberfläche münden. Die Körper der einzelnen Drüschen sind von einer bindegewebigen Hülle umschlossen und haben über den Knorpelringen eine platte, zwischen denselben eine rundlich ovale Gestalt: am grössten sind sie in dem muskulösen Theile, wo sie selbst bis hinter die Muskeln reichen. Die Ausführungsgänge tragen ein hohes Cylinderepithel, die Drüsenräume, welche nach neueren Angaben nicht, wie man seither gewöhnlich annahm, acinösen, sondern verzweigten tubulösen Bau zeigen mit kurzen handschuhfingerförmigen Enden, bieten ein verschiedenes Aussehen dar, je nachdem sie in Secretion begriffen sind oder nicht. Im ersteren Falle sind sie mit einer hellen, schleimigen Masse gefüllt, neben welcher nur undeutliche resp. nicht mehr körnige, sondern in schleimiger Metamorphose befindliche Zellen zu sehen sind; im letzteren haben sie eine regelmässige Auskleidung mit kubischen Zellen. Zwischen den Drüsenkörperchen, aber auch innerhalb derselben finden sich vielfach Fettzellen, theils einzeln, theils in Träubchen, unter den Bindegewebszellen sind auch Plasmazellen vorhanden.

Die Schleimhaut ist sehr reichlich mit Blutgefässen versorgt, welche an der Oberfläche derselben ein engmaschiges Netzwerk bilden. Ebenso findet sich in den Drüsen ein enges Capillargeflecht.

Die Wandung der grösseren Bronchien besitzt eine ganz

ähnliche Zusammensetzung, nur schiebt sich zwischen die innere Faserlage und die Drüsen sowie die Knorpel noch eine Schicht circulär verlaufender glatter Muskeln ein. Die durch die ungleiche Dicke der inneren Faserschicht bedingten Längsfalten treten noch stärker hervor und sind durch kleine Querfalten verbunden: die Knorpelringe verwandeln sich allmählig in Knorpelplättchen und verschwinden endlich bei Bronchien, deren Durchmesser weniger als 1 mm beträgt, ganz, mit ihnen die Drüsen. In den kleinen Bronchien ist die äussere Faserlage nur unbedeutend, die innere dagegen noch stark; die Cylinderzellen wandeln sich in den kleinsten Bronchien allmählig in Plattenepithelzellen um (respiratorisches Epithel, respiratorische Bronchiolen Kölliker's). Hie und da kommen in der Wand der Bronchien kleine Anhäufungen von folliculärem, lymphadenoidem Gewebe vor, welches bei älteren Individuen meist Kohlenpigment enthält.

Präparate.

1. Trachea (Fig. 90.). Härtung in M. Fl. und Alkohol. Schnitte, event. mit Hülfe von Klemmleber oder Einbettungsmassen sowohl in Längs- wie in Querrichtung: bei letzterer durch die Knorpel und zwischen denselben. Färbung mit Pikrolithioncarmin, Haematoxylin, Eosin-Anilingrün etc. Da die Ausführungsgänge in schräger Richtung die Schleimhaut durchsetzen, so ist es Zufall, wenn man einen solchen in seinem ganzen Verlaufe sieht; deshalb sind zahlreiche Schnitte nöthig. In den Knorpeln häufig pathologische Wucherung, Verkalkung etc.

2. Die Bronchien werden in derselben Weise behandelt, der Muskeln wegen ist Färbung mit Pikrolithioncarmin ganz besonders empfehlenswerth.

b) Die Lunge.

Die Lunge stimmt in der allgemeinen Anordnung ihres Baues mit den acinösen Drüsen überein. Trachea und Bronchien sind ihre Ausführungsgänge. In ihrem Parenchym erkennt man schon mit blossem Auge ganz kleine mit Luft gefüllte Drüsenbläschen, die Alveolen, welche demnach an Grösse die Alveolen der übrigen acinösen Drüsen weit übertreffen. Wenn man die Oberfläche eines Lungenlappens betrachtet, so sieht man deutlich abgegrenzte, unregelmässige Vielecke, welche bei älteren Menschen häufig durch blauschwarze Pigmentstreifen umgrenzt sind. Diese Felder sind

die Grundflächen kleiner, einander gleichgebauter Abschnitte des Lungengewebes, der Lungenläppchen, Lobuli, welche eine pyramidenförmige Gestalt haben, aber nur an der Oberfläche so regelmässig gelagert sind, im Innern der Lunge dagegen je nach dem gegebenen Raum eine ganz verschiedene unregelmässige Lagerung haben. Zwischen den Läppchen finden sich schmale Züge von faserigem Bindegewebe, in welchem viele Lymphgefässe und die kleinen Pulmonalvenen verlaufen und welches häufig Kohlenpigment enthält; dagegen giebt es im Innern der Läppchen kein gewöhnliches faseriges Bindegewebe mehr, so dass also, wenn man vom interstitiellen Bindegewebe der Lunge spricht, immer dieses interlobuläre gemeint sein muss. Hie und da trifft man in der Lunge auch noch breitere Bindegewebszüge, welche dann ganze Gruppen von Lobulis von einander trennen.

Was nun die Gestaltung des Innern der Lobuli betrifft, so tritt an der Spitze derselben ein kleiner Bronchus in jeden derselben ein, welcher sich in 9—12—15 feine Endästchen, Endbronchien (Bronchiolen), auflöst. Den Zusammenhang dieser Endbronchien mit dem alveolenhaltigen Lungenparenchym dachte man sich früher in der Weise, dass der Endbronchus in einen trichterförmig gestalteten Körper, das Infundibulum, sich öffne, welches allerseits an seiner Oberfläche die bläschenförmigen Alveolen trage, deren Lumen mit demjenigen des Infundibulums communicire. In letzterer Zeit ist besonders durch F. E. Schulze, Rindfleisch u. A. eine andere Anschauung zur Geltung gebracht worden, wonach der Endbronchus in mehrere, der Regel nach drei, röhrenförmige Gebilde (Alveolarröhren) übergehen soll, welche selbst wieder kleine seitliche Anhänge besitzen (Infundibula) und ausserdem ebenso wie diese ganz mit Alveolen besetzt sind, so dass also die letzteren theils direct theils indirect mit dem Lumen der Alveolarröhren in Verbindung stehen. Nach neuen Untersuchungen von Kölliker an einer frischen menschlichen Lunge tragen auch die mit Plattenepithel überzogenen Endbronchien (Bronchioli respiratorii) bereits einzelne Alveolen. Die Gesammtheit des durch die drei Alveolarröhren nebst ihren Infundibeln und den Alveolen dargestellten Parenchyms, welches an dem Endbronchus sitzt „wie die Beere an ihrem Stiel", kann man als Acinus der Lunge bezeichnen, muss dabei aber wohl beachten, dass, während z. B. bei der Leber die Bezeichnung Acinus und Lobulus für denselben Parenchymabschnitt promiscue gebraucht

wird, hier bei der Lunge unter Lobulis andere, grössere Abschnitte des Gewebes verstanden werden, als unter Acinis, von welchen 9—12—15 in einem Lobulus enthalten sind.

Nach diesen Bemerkungen über den gröberen Bau des Lungenparenchyms erübrigt noch die Besprechung der feinen Zusammensetzung der Alveolarröhren, Infundibula und Alveolen. Dass diese in den wesentlichsten Punkten von derjenigen der seither betrachteten Drüsen verschieden sein muss, geht schon ohne weiteres aus der eigenthümlichen Function der Lunge hervor. Dieses Organ hat ja kein flüssiges oder festes Secret zu liefern, wie die übrigen Drüsen, sondern hat nur die Aufgabe, dem Blute möglichst vielfache Gelegenheit zu geben, mit der äusseren Luft zum leichten Austausch der Gase in möglichst innigen Contact zu kommen. Es nehmen deshalb in functioneller Beziehung die Blutgefässe und die sie tragende Gerüstsubstanz die grösste Wichtigkeit in Anspruch.

Die Gerüstsubstanz, das eigentliche Parenchym der Lunge (Fig. 91.), besteht zum grossen Theile aus elastischen Fasern,

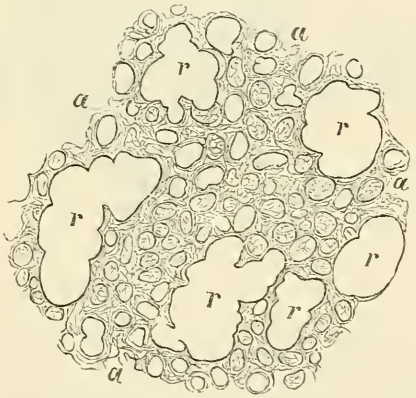

Fig. 91. Gerüst der Lunge. Schnitt von einer aufgeblasenen und getrockneten Katzenlunge. r. Alveolarröhren, a. Alveolen. $^{32}/_{1}$.

welche sich vielfach dichotomisch theilen und deren Kenntniss für den praktischen Arzt um so wichtiger ist, weil ihr Vorkommen in den Sputis mit Sicherheit auf eine Zerstörung von Lungenparenchym schliessen lässt. Zwischen den elastischen Fasern befindet sich eine helle, nicht weiter differenzirte Grundsubstanz, welche spärliche Kerne enthält. Man pflegt im gewöhnlichen

Sprachgebrauch von Wandungen der Alveolen zu reden, doch ist das nur in sehr allgemeinem Sinne zu verstehen, da es eigene Wandungen, die etwa mit den Membranae propriae anderer Drüsen zu vergleichen wären, nirgendwo in der Lunge giebt, sondern nur ein überall gleichmässiges Parenchym, in welchem sich Hohlräume befinden, welche sämmtlich in letzter Instanz in einen gemeinsamen Ausführungsgang münden. Man wird am besten eine richtige Vorstellung von dem Lungenbau erhalten, wenn man denselben mit einem Schwamme vergleicht; das aus elastischen Fasern und der homogenen Grundsubstanz bestehende Parenchym entspricht dem Gerüste des Schwammes, die Löcher in diesen entsprechen den Alveolen, Infundibeln und Alveolarröhren; ebensowenig wie die Hohlräume im Schwamme eigene Wandungen besitzen, ebensowenig besitzen solche die Höhlen im Lungenparenchym. Es besteht nur der, freilich wichtige, Unterschied, dass in der Lunge nicht sämmtliche Hohlräume untereinder zusammen hängen, sondern dass die Endausbreitungen jedes grösseren wie kleineren Bronchus, ja sogar die Alveolen jedes Alveolarrohrs nicht mit denen eines benachbarten direct communiciren.

Das einzige Gewebe, welches ausser den bisher genannten noch in dem Parenchym der Lunge vorkommt, ist das glatte Muskelgewebe. Es findet sich in Form kleiner Züge oder selbst isolirter Faserzellen besonders an den Abgangsstellen der Alveolarröhren, aber auch in den grösseren Septen zwischen den Alveolen, nach einigen Autoren sogar in allen Alveolarsepten. —

Die Gefässe der Lungen anlangend, so hat man zu unterscheiden zwischen den Vasa pulmonalia und den Vasa bronchialia. Letztere sind die ernährenden Gefässe der Lunge und verzweigen sich deshalb vorzugsweise in den Wandungen der Bronchien, in denjenigen der grösseren Pulmonalgefässe, sowie in den grösseren Bindegewebssepten der Lunge; die Pulmonalgefässe dagegen sind die eigentlich functionirenden, ihre Verzweigungen müssen wir deshalb vorzugsweise in dem Lungenparenchym selbst suchen. Wenn schon der Reichthum des Leber- oder Nierenparenchyms an Capillaren ein sehr beträchtlicher war, so ist derjenige des Lungenparenchyms doch ein noch weit grösserer (Fig. 92.). Freilich wird das Aussehen des Capillarnetzes ein ganz verschiedenes sein je nach dem Ausdehnungszustande der Lungen, allein auch bei mässiger Ausdehnung liegen die Capillaren an den Alveolen so dicht, dass

die Breite der Maschen kaum diejenige der Capillaren selbst übertrifft, ja häufig sie nicht einmal erreicht. Eine wichtige Eigenthümlichkeit der Capillaren ist die, dass sie nicht bloss im Innern des Parenchyms liegen, sondern dass sie sich über dasselbe heraus in das Lumen der Alveolen etc. vorwölben, so dass sie, wenn man das zwischen zwei Alveolen gelegene Parenchym, ein Alveolarseptum, von der Seite sieht (Fig. 92 s.), dasselbe rankenförmig umgreifen und bald in das eine, bald in das andere Alveolarlumen hervortreten. Man darf jedoch nicht etwa denken, dass in der

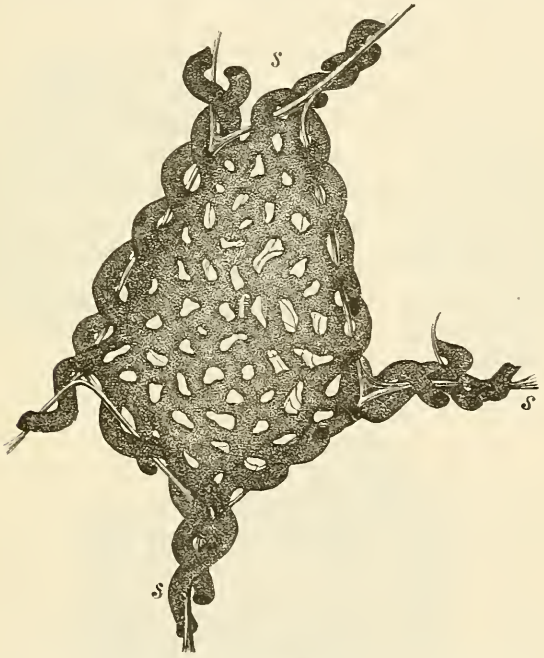

Fig. 92. Capillaren der Lunge des Menschen. injicirt. f. Flächenansicht. s. Seitenansicht. $^{300}/_{1}$.

normalen Lunge vollständige Gefässschlingen frei in das Lumen hineinragten, das kommt nur pathologisch vor, vielmehr bleiben die Gefässchen immer dicht auf dem Parenchym aufliegen. Von den Pulmonalgefässen werden auch die kleineren Bindegewebssepta, besonders die interlobulären versorgt, doch sind die dort vorkommenden Verzweigungen viel weitmaschiger und die Gefässchen dünner als im eigentlichen Parenchym, wo die Capillaren zu den weitesten überhaupt im Körper vorkommenden gehören. Die Aeste

der Pulmonalarterien verlaufen und verzweigen sich mit den Bronchien zusammen bis zu den feinsten intralobulären Ausläufern, während die kleinen Venen interlobulär mit Lymphgefässen zusammen gelagert sind. Die beiden Gefässsysteme, das pulmonale und bronchiale, stehen in engster Capillarverbindung, hängen aber auch in anderer Weise zusammen, indem das Venenblut der Bronchialschleimhaut sich hauptsächlich in Pulmonalvenen ergiesst.

Während bei den übrigen bis jetzt betrachteten Drüsen die Drüsenepithelien die Hauptrolle in Rücksicht auf die Function der Drüsen spielten, haben dagegen bei der Function der Lungen keinerlei Drüsenzellen mitzuwirken, ja es würden voluminöse die Drüsenbläschen auskleidende Epithelzellen der functionellen Thätigkeit des Organs nur hinderlich sein können. Es entspricht daher ganz diesen Verhältnissen, dass bei erwachsenen Individuen sowohl in den Alveolen, wie in den Alveolarröhren und theilweise auch in den Bronchiolen die Zellen ganz dünn, plättchenförmig sind, fast gar kein körniges Protoplasma und keine oder doch nur kleine atrophische Kerne enthalten, welche zudem niemals über einer Capillarschlinge, sondern immer in den Maschenräumen zwischen denselben gelegen sind, so dass also nur der ganz dünne Zellenleib zwischen Blutgefässe und Luft eingeschoben ist (Fig. 93). Nur

Fig. 93. Lungenepithel vom Frosch, mit Argent. nitric. und Hämatoxylin. Die Capillaren schraffirt. $^{300}/_{1}$.

bei den höheren Thieren und dem Menschen sitzen kleinere und noch körnige Plattenepithelien in den Zwischenräumen zwischen den Capillarschlingen, jene dünnen, theilweise kernlosen Schüppchen machen aber die Hauptmasse aus. Sie sind wegen dieser Dünnheit schwer zu erkennen und deshalb auch vielfach nicht er-

kannt worden; erst die Behandlung frischer Lungen mit Argent. nitr. hat ihr Vorhandensein mit völliger Sicherheit festgestellt. So sehr auch die Gestalt dieser Zellen derjenigen der Endothelien gleicht, so sind sie doch echte Epithelzellen, da die Entwickelungsgeschichte lehrt, dass die Lunge wie alle anderen Drüsen aus Epithelien sich entwickelt und dass die Alveolarzellen directe Abkömmlinge dieser Epithelzellen sind. Beim Fötus und selbst noch bei Neugeborenen haben die Zellen auch noch durchaus nicht die spätere endothelähnliche Gestalt, sind vielmehr (Fig. 94) dicke, bei ganz jungen Früchten cylinderförmige, später plattenförmige

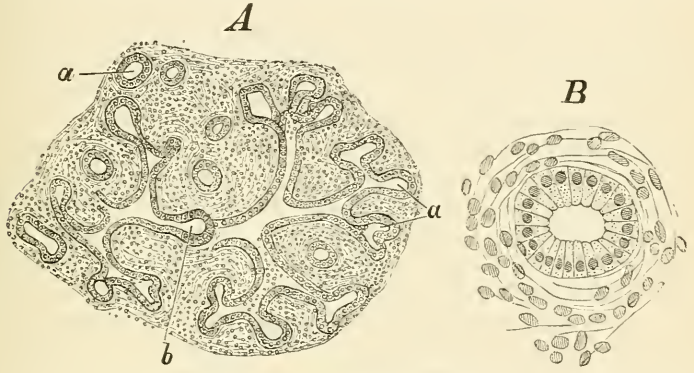

Fig. 94. Fötale Lunge vom Menschen (5. Monat), Hämatoxylin. A. Lobulus. b. Bronchus. a. Alveolen. $^{86}/_{1}$. B. Einzelne Alveole. $^{300}/_{1}$.

Zellen, die erst von dem Momente an, wo die Alveolen durch die Athmung ausgedehnt werden, wo also die Zellen einem starken excentrischen Drucke ausgesetzt sind, die schüppchenförmige Gestalt erhalten.

Die embryonalen Lungen sind überhaupt sehr geeignet, um den acinösen Bau der Lungen recht klar vor Augen zu führen. Sie zeigen schon makroskopisch eine deutliche Abtheilung in Lobuli, welche auch mikroskopisch durch helle Bindegewebssepta deutlich geschieden sind. In die Lobuli treten noch grössere Bronchialäste ein, welche sich mehrfach theilen und schliesslich ganz direct in einige kleine runde Endbläschen übergehen. Die Bronchien besitzen eine dickere, dunklere Epithellage, die Endbläschen sind mit hellen Cylinderepithelzellen ausgekleidet, welche ein deutliches Lumen begrenzen (Fig. 94 B.). Von elastischen Fasern ist noch nicht viel zu sehen; das Parenchym besteht aus einem nur wenig faserigen aber sehr zellenreichen Gewebe.

Präparate.

1. Gerüst der Lunge (Fig. 91.). Um eine allgemeine Uebersicht über den Bau des Lungengewebes zu erhalten, bläst man eine gesunde Lunge auf und trocknet dieselbe. Mit einem trockenen Rasirmesser werden nun Schnitte, am besten parallel und dicht unter der Pleura angefertigt und vorsichtig in einen Tropfen Wasser gebracht. Durch leichtes Auftupfen mit der horizontal gehaltenen Nadel lassen sich die meisten der etwa eingeschlossenen Luftblasen entfernen. Mit schwacher Vergrösserung sieht man nun in gewissen Abständen Durchschnitte grösserer Hohlräume (Alveolarröhren resp. Infundibula, Fig. 91r.), zwischen ihnen die kleineren Alveolarhohlräume (Fig. 91a.). Es wird ganz vom Zufalle abhängen, ob man gerade eine Stelle getroffen hat, wo eine oder auch mehrere Alveolen sich in die grösseren Hohlräume öffnen und ob man demnach die grösseren Hohlräume durch geschlossene Ringe begrenzt sieht, oder ob einer oder mehrere kleine rundliche Ausbuchtungen (die Alveolen) seitlich an denselben sitzen. Da wo letzteres der Fall ist, wird der Eingang in den Alveolus auf beiden Seiten durch spornartig vorspringende Spitzen des Parenchyms gebildet. Gerade hier kann man leicht sehen, wie gering die zwei Alveolarhohlräume trennende Parenchymschicht ist. — Ausser dem Parenchym sieht man auch, wenn der Schnitt hinreichend gross ist, interlobuläre Bindegewebsscpta, häufig durch ihre schwarze Färbung (Kohle) gekennzeichnet, ferner Durchschnitte durch grössere Gefässe, Bronchien etc. Von zelligen Elementen ist natürlich kaum noch etwas zu sehen. Präparate, an welchen man die Alveolarröhren der Länge nach und an ihrer Abgangsstelle vom Endbronchus sieht, sind sehr schwer zu erhalten; will man danach suchen, so mache man Schnitte senkrecht zur Pleura und zwar eine ganze Serie aufeinanderfolgender Schnitte, die dann immer wenigstens einiges zeigen werden. Man benutzt zu diesen Untersuchungen am besten die Lungen kleinerer Säugethiere.

2. Verzweigungen der Pulmonalgefässe (Fig. 92.). Die Injection der Lungengefässe gelingt leicht; man bedient sich dazu am besten gefärbter Leimmassen, doch kann man auch mit kaltflüssigen Massen durchaus genügende Präparate erhalten. Vor der Injection bläst man die Lunge mässig auf und bindet den Hauptbronchus fest zu; nach derselben unterbindet man gut die Gefässe, eröffnet wieder den Bronchus und injicirt dann in diesen, nachdem die Lunge collabirt ist, starken Alkohol, bis die Alveolen gut ausgedehnt sind. Man bindet nun auch den Bronchus wieder zu und legt die Lunge zur weiteren Härtung in starken Alkohol ein. Um die Lunge, welche trotz bester Härtung ihrer schwammigen Beschaffenheit wegen schlecht zu schneiden ist, schnittgerecht zu machen, werden kleine Stückchen mit Gummi-Glycerin behandelt (s. S. 39.). An jedem mikroskopischen Schnitte wird ein Theil der Alveolen so getroffen sein, dass man ihre obere oder untere Wandung von der Fläche sieht (Fig. 92 f.), dass man also das ganze Capillarnetz überblickt, ein anderer Theil wird nur auf einem vollständigen Durchschnitte erscheinen, so dass man nur eine Seitenansicht der Septa und hier die rankenförmigen Schlingen der Capillaren zu Gesicht bekommt (Fig. 92 s.).

Letzteres wird um so häufiger der Fall sein, je dünner der Schnitt ist. An etwas dickeren ist es leicht, Alveolen aufzufinden, in deren Höhlung man hineinsieht, so dass man bei tiefer Einstellung die hintere Wand mit ihrem Capillarmaschennetz, bei höherer Einstellung die seitlichen Begrenzungen mit ihren rankenförmigen Gefässschlingen von der Seite sehen kann. Auch hier sind die grösseren Durchschnitte der Alveolarröhren und Infundibula von den kleineren der Alveolen leicht zu unterscheiden. Bindegewebe (bei vielen Thieren, z. B. Hunden, mit zahlreichen Mastzellen), Gefässe etc. wie bei 1. Die Präparate sind zum Einlegen in Balsam geeignet. Sehr schöne Bilder gibt bei blauer Injectionsmasse Färbung mit Pikrolithioncarmin. Mastzellenfärbungen wie beim Bindegewebe S. 120.

3. Lungenepithelien (Fig. 93.). Durch Injection von Argentum nitricum (0,2 pCt.) in die Bronchien und Alveolen ganz frischer Lungen kann man die Grenzen der Alveolarepithelien als schwarze Striche deutlich machen. Sehr einfach geht die Darstellung an den Froschlungen. Man kann dieselben von der Luftröhre aus mit Arg. nitr. füllen, dann schneidet man sie auf, spannt sie mit der Pleura nach unten über ein Stück Kork und setzt sie dann in gewöhnlichem Wasser dem Lichte aus. Wenn man dann nachträglich noch mit Haematoxylin behandelt, so kann man auch die Kerne der Zellen darstellen. Die Gefässnetze der Lungencapillaren sind leicht zu erkennen. Nach längerer Einwirkung des Silbersalzes sind auch die Grenzen ihrer Endothelzellen zu sehen. — Isolirte Epithelien an Abstreichpräparaten frischer oder mit Arg. nitr., Osmiumsäure etc. vorher behandelter Lungen. Dabei sind besonders die kernhaltigen und kernlosen hyalinen Platten zu sehen.

4. Fötale Lunge (Fig. 94.). Die Lunge eines Fötus, womöglich aus dem 5.—6. Monat, wird in Müller'scher Flüssigkeit und Alkohol gehärtet; die Schnitte mit beliebiger Farbe gefärbt. Deutliche Abgrenzung der Lobuli; vollständig acinöser Bau, Drüsenbläschen mit dickem Epithel, meistens als geschlossene Ringe erscheinend, häufig aber auch in directem Zusammenhang mit Bronchien, welche an besonders günstigen Schnitten in mehrfacher Verzweigung und mit zahlreichen Endbläschen in Verbindung stehend gesehen werden. Auf den Bronchien hohes Cylinderepithel, in der Wandung der grösseren Stämme kleine Knorpelinseln. Zwischen den Drüsentheilen sehr zellenreiches Gewebe mit feinen Fasern, welche vorzugsweise der Oberfläche der Alveolen und Bronchien parallel verlaufen.

5. Frische Lunge. Um von frischer Lunge ein Präparat zu erhalten, welches einigermassen die Erkennung der Alveolen (und ihres event. Inhaltes) gestattet, verfährt man, wenn man nicht ein Doppelmesser oder Gefriermikrotom zur Verfügung hat, folgendermassen. Man hebt mit der Pincette ein ganz kleines Fältchen von dem Parenchym auf und schneidet dieses recht flach mit der Scheere ab oder man legt auch nur die geöffnete Scheere flach auf eine glatte Schnittfläche auf, drückt sie etwas an und schneidet das dadurch zwischen den Scheerenblättern sich vorwölbende Parenchym in raschem Zuge ab. Bringt man nun dieses Stückchen in Wasser, so lässt es sich mit den Nadeln so ausdehnen, dass man wenigstens am Rande die Alveolen und ihre Septa erkennt. Die Luftblasen werden dadurch entfernt, dass man mit einer horizontal gehaltenen Nadel mehrmals über das Stückchen hinfährt, während

man es mit der anderen festhält. Empfehlenswerth ist auch das Einlegen in frisch ausgekochtes Wasser, welches begierig Luft absorbirt. Sehr geeignet sind die frischen Präparate um die elastischen Fasern der Lunge darzustellen, da durch Zusatz von 1 procentiger Alkalilauge alle übrigen Theile zerstört werden können. An dem Verlaufe der elastischen Fasern kann man noch vollkommen deutlich die Anordnung der Alveolen etc. erkennen und auch sehen, dass nicht etwa jede elastische Faser nur zu einer Alveole gehört, sondern dass sie sich an der Bildung oft mehrerer Alveolen betheiligt.

Zwanzigstes Kapitel.

Die Thyreoidea.

Die Schilddrüse besteht beim Menschen aus zwei Lappen, welche durch eine schmale Brücke (den Isthmus) am unteren Ende mit einander verbunden sind. Die Drüse ist von einer bindegewe-

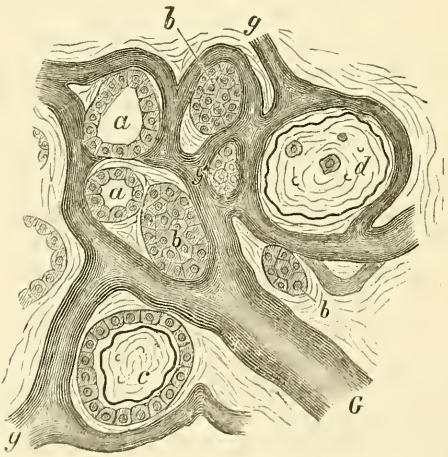

Fig. 95. Schilddrüse, Schnitt, von einem erwachsenen Menschen. $^{300}/_{1}$. a. Normale Drüsenbläschen im Durchschnitt, b. solche in Flächenansicht, c. vergrössertes Bläschen mit colloidem Inhalt, aber noch erhaltenen Epithelien, d. ebensolches ohne Zellen, G. und g. Blutgefässe von verschiedenem Caliber.

bigen Kapsel umzogen, von welcher bindegewebige Septa in das Innere ziehen, welche grössere Abschnitte und in diesen wieder

immer kleinere umgrenzen bis zu ganz kleinen Drüsenbläschen, welche sich von denjenigen acinöser Drüsen nur dadurch unterscheiden, dass sie vollkommen geschlossen sind wie die Follikel der Ovarien, von welchen sie aber auch wieder durch ihre Persistenz verschieden sind. Die äusserste Begrenzung der Drüsenbläschen wird von einer zarten Membrana propria gebildet, auf welcher ein einschichtiges kubisches Epithel sitzt. Die Höhle des Bläschens wird von einer hellen Flüssigkeit eingenommen, welche beim Erwachsenen sehr häufig durch eine colloide, etwas gelbbräunlich gefärbte Masse ersetzt ist, neben welcher dann häufig die Epithelzellen fehlen oder nur unvollständig vorhanden sind. Zwischen den Bläschen sieht man häufig Haufen und Züge von kleinen Epithelzellen, welche von Virchow als Ausstülpungen und Fortsätze der Bläschen, von Wölfler als unabhängig von den Bläschen bestehende Reste embryonaler Drüsenzellen angesehen werden. Letzterer unterscheidet ausser der eben beschriebenen Hauptmasse der Drüse, welche er Marksubstanz nennt, noch als Rindensubstanz eine schmale äussere Zone, welche in concentrischer Anordnung längliche solide Zellenhaufen und -züge enthält. Die Blutgefässe der Drüse sind sehr zahlreich und gross; sie umgeben die einzelnen Bläschen in Form eines engmaschigen Capillarnetzes. Auch Lymphgefässe sind zahlreich, von Frey bis zu den Bläschen verfolgt.

Präparat.

Uebersichtsschnitte (Fig. 95.). Um gute Präparate zu erhalten, muss man die Drüsen von Kindern zur Untersuchung wählen, welche auch leicht injicirt werden können, doch ist auch eine normale Drüse eines Erwachsenen sehr wohl zu verwerthen. Eine Injection braucht man gar nicht vorzunehmen, da die Gefässe meistens eine natürliche Füllung zeigen. Man härtet in M. Fl. und Alkohol. Färbung mit Haematoxylin event. Carmin etc., die colloiden Massen in den Drüsenbläschen alter Leute nehmen bei der Behandlung mit Pikrolithioncarmin eine kanariengelbe Färbung an.

Einundzwanzigstes Kapitel.

Die Nebennieren.

Die Nebenniere, welche sich aus dem mittleren Keimblatte entwickelt, lässt beim Menschen schon makroskopisch 2 Schichten erkennen, eine Rindensubstanz von meist graugelblicher oder selbst ganz gelber und eine Marksubstanz von grauer Farbe. Die innersten Abschnitte der Rinde haben eine braune Färbung und sind deshalb von Virchow als Intermediärschicht besonders bezeichnet worden. Von der bindegewebigen Kapsel, welche das Organ umschliesst, gehen dünne Balken in das Parenchym, welche sich durch feine Aestchen verbinden und dadurch in der Rindensubstanz Fächer bilden, welche zuerst kleiner (Zona glomerulosa), dann langgestreckt und radiär gestellt (Zona fasciculata) und endlich wieder ganz klein sind (Zona reticularis) und welche mit zelligen

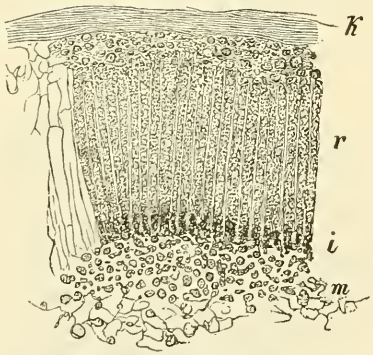

Fig. 96. Nebenniere vom Menschen, senkrechter Durchschnitt, k. Kapsel, r. Rinde mit i. der pigmentirten intermediären Schicht, m. Mark. Links und unten die netzförmige Grundsubstanz durch Pinseln dargestellt. $^{20}/_{1}$.

Elementen gefüllt sind, die man meistens als Epithelzellen bezeichnete, welche aber nach v. Brunn als Bindegewebszellen aufzufassen sind und zwar vermuthlich als Perithel- oder Plasmazellen (Waldeyer). Die Zellen der mittleren, grössten Schicht (Zona fasciculata) sind beim gesunden erwachsenen Menschen stets mit grossen Fetttropfen gefüllt, manchmal so sehr, dass man von der eigentlichen Zelle gar nichts mehr sieht. Zuweilen erscheint

in einzelnen dieser Zellenreihen ein Spalt, wie ein Drüsenlumen. Die Zellen der Intermediärschicht enthalten braune Pigmentkörnchen. In der Marksubstanz findet sich ein feines bindegewebiges Reticulum als Grundlage, in dessen Maschen feingranulirte, oft eckige, sternförmige mit grossem Kern und Kernkörperchen versehene Zellen, die einige Aehnlichkeit mit manchen Ganglienzellen haben, eingelagert sind. In Chromsäure und ihren Salzen nehmen die Markzellen beim Menschen eine schwache, bei vielen Thieren eine intensive braune Färbung an. Diese Substanz ist auch sehr reich an Nervenfasern und Ganglienzellen. Die Blutgefässe sind sehr reichlich, weit und dünnwandig, so dass sie zum grossen Theil nur von einer Intima gebildet werden, an welche die Parenchymzellen (als Perithelzellen) direct anstossen. In der Mitte der Marksubstanz liegt die Hauptvene des Organes, woraus sich schon ergibt, dass im Mark vorzugsweise die venösen Gefässe gelegen sind.

Präparate.

1. Nebennieren von Säugethieren. Man untersucht mit Vortheil zuerst die Nebenniere grösserer Säugethiere, der Rinder und noch besser der Pferde. Bei letzteren fehlen die kleinen Maschen der obersten Schicht, es reichen also die radiären Zellenzüge bis an die Kapsel heran; in der Marksubstanz bilden die Zellen netzförmige Stränge.

Härtung mit M. Fl. Die bindegewebige Grundsubstanz durch Ausschütteln dargestellt.

2. Querschnitt der menschlichen Nebenniere (Fig. 96.). Man muss eine möglichst frische nehmen, da nach dem Tode in der Intermediärzone leicht eine Trennung der Rinden- und Marksubstanz eintritt.

Härtung in M. Fl. und Alkohol. Färbung mit Haematoxylin etc. Ausschütteln oder Auspinseln.

Zweiundzwanzigstes Kapitel.

Die Lymphdrüsen und verwandte Organe.

Während die seither betrachteten Drüsen mit wenigen Ausnahmen solche waren, welche mit Hülfe von Epithelzellen ein Secret in schleimhäutige Kanäle liefern, während es auch bei den

Nebennieren immerhin noch nicht völlig ausgemacht ist, ob sie nicht doch epitheliale (archiblastische) Elemente enthalten, haben die jetzt zu betrachtenden Gebilde, nämlich die Lymphdrüsen, die sog. Follikel, welche sich in verschiedenen Organen finden, sowie die Thymusdrüse, weder mit Epithelzellen, noch mit Schleimhäuten etwas zu thun, sondern sind parablastische Erzeugnisse und stehen in Beziehungen zu den Lymphgefässen, denen sie neue Lymphzellen liefern. Es wäre deshalb gewiss durchaus gerechtfertigt, für diese Organe die Bezeichnung Drüsen gänzlich zu vermeiden und lieber statt Lymphdrüsen Lymphknoten, statt Thymusdrüse kurzweg der Thymus zu sagen. Auch die Bezeichnung Follikel ist gewiss nicht zu rechtfertigen, denn das Wort bedeutet einen Sack, einen Balg, was für diese Gebilde durchaus unzutreffend ist. Man könnte statt dessen Lymphknötchen sagen, allein das Wort ist schwerfällig und hat kein entsprechendes Adjectivum, es wird deshalb wohl schwer halten, die einmal eingebürgerten Bezeichnungen zu verdrängen. Es sollen der Reihe nach die Lymphknoten (Lymphdrüsen), die Lymphknötchen (Lymphfollikel) der Organe und der Thymus betrachtet werden.

a) Die Lymphknoten (Lymphdrüsen).

Die Lymphknoten stellen im Ganzen bohnenförmige Körper dar, welche überall von einer derben bindegewebigen Hülle umgeben sind, die fest mit dem Parenchym derselben verbunden ist. Auf einem mittleren Längsdurchschnitt kann man schon mit unbewaffnetem Auge eine verschiedene Einrichtung des Gewebes unterscheiden. In den peripherischen Abschnitten, der Rindensubstanz, erkennt man rundliche graue Parenchymabschnitte, die Lymphknötchen (sog. Follikel), in den mittleren Theilen, der Marksubstanz, hat das Gewebe ein gleichmässiges röthlich graues Aussehen und an dem concaven Rande, dem Hilus, sind meistens derbe bindegewebige Massen nebst Fettgewebe zu sehen.

In der Rindenschicht, welche keineswegs scharf gegen die Markschicht abgegrenzt ist, sind die Lymphknötchen die wesentlichen Bestandtheile; sie bilden die eigentliche Lymphdrüsensubstanz und werden selbst gebildet von einer Grundlage von reticulärer Bindesubstanz, in deren Maschen Lymphdrüsenzellen mit grossem, bläschenförmigem, kernkörperchenhaltigem Kern und schmalem Protoplasmasaume dicht gedrängt eingelagert sind (cytogenes Gewebe von Köl-

liker, lymphadenoides von His, conglobirtes von Henle). Beide Bestandtheile wurden früher bereits hinreichend besprochen. Die lymphatischen Knötchen, Rindenknötchen, welche keine eigene Hülle besitzen, sondern deren Reticulum an der Peripherie nur dichter ist und schmälere Maschen bildet, liegen je nach der Grösse der Drüsen entweder in einfacher oder in mehrfacher Schicht, in letzterem Falle sind die weiteren Verhältnisse natürlich viel complicirter, wie im ersteren, ich will deshalb des leichteren Verständnisses wegen eine einfache Drüse mit einer einzigen Reihe von Knötchen der Beschreibung zu Grunde legen (Fig. 97). — Die

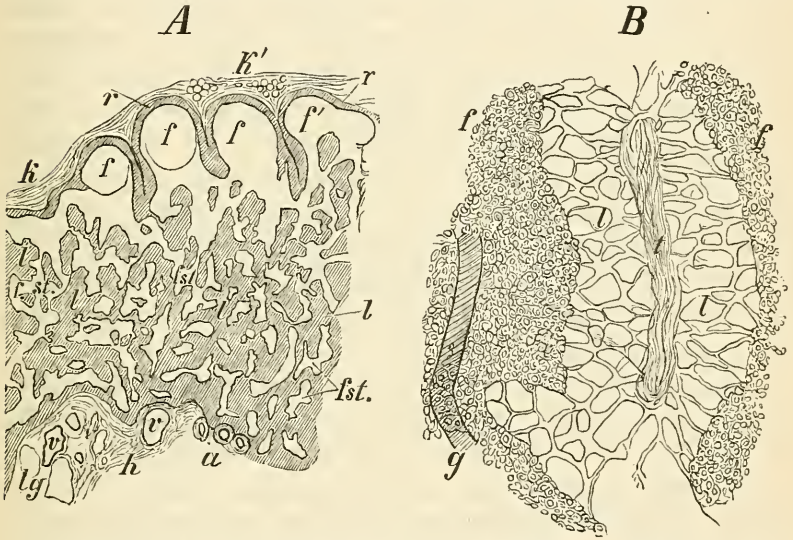

Fig. 97. Lymphdrüse aus dem Mesenterium der Katze. A. Uebersichtsschnitt mit Injection der Lymphräume, k. Kapsel mit Fettträubchen bei k', ff, sog. Follikel, bei f' Zusammenhang zweier Foll., fst. Follikularstränge oder Markstränge, r. Randsinus, l. Lymphräume der Marksubstanz, h. Hilus, a. Arterien, v. Venen, lg. Lymphgefässe desselben. $^{20}/_{1}$. B. Schnitt aus der Marksubstanz; t. Trabekel, l. Lymphräume mit Stützreticulum, f. Follikularstränge, Markstränge. g. Capillargefäss. $^{150}/_{1}$.

Knötchen sind an fast allen Seiten von einem schalenartigen Lymphraum umgeben, Lymphsinus, Lymphspalte, welcher auf der einen Seite von der cytogenen Substanz, auf der anderen von der bindegewebigen Kapsel und von Bindegewebsbälkchen begrenzt wird, welche breit von der Kapsel entspringend sich zwischen zwei Knötchen in das Innere der Drüse einsenken, so dass sie die beiderseitigen Lymphsinus von einander trennen. Diese bindegewebigen Septa, welche wie die Kapsel bei verschiedenen Thieren verschieden grosse Mengen von glatten Muskelfasern enthalten, sind im Allge-

meinen wirkliche Scheidewände, welche also eine Art von Alveolen bilden, die nur nach innen zu offen sind, allein es sind doch die Scheidewände an vielen Stellen durchbrochen, so dass die benachbarten Lymphsinus zusammenhängen. Ja es ist sogar sehr häufig auch ein theilweises Zusammenfliessen benachbarter Knötchen zu beobachten.

Obgleich die von der Peripherie herankommenden, stets mehrfachen zuführenden Lymphgefässe, indem sie die Kapsel in schräger Richtung durchbrechen, in die Lymphsinus direct einmünden, so dürfen diese doch nicht als einfache Fortsetzungen jener betrachtet werden, denn sie besitzen nicht ein offenes Lumen, sondern sind von einem aus Zellen und ihren Ausläufern gebildeten, im Vergleich zu dem Reticulum der cytogenen Substanz groben Netzwerk, dem Stützreticulum durchzogen, dessen Hauptbalken quer das Lumen durchsetzen und sich also einerseits an den Lymphknötchen, d. h. an den Bälkchen seines Reticulums, andererseits an der Kapsel resp. an den Scheidewänden inseriren. In den Knotenpunkten des Netzwerkes befinden sich Kerne. Das Endothel der Lymphgefässe geht auf die Oberfläche der Lymphsinus über, wo es sowohl die seitlichen Oberflächen, als auch das Stützreticulum überzieht.

Das Stützreticulum ist von der grössten praktischen Bedeutung, denn es ist wohl leicht verständlich, dass körperliche Theile, welche von der Peripherie durch den Lymphstrom herangebracht werden, in dem Netzwerk aufgefangen und zurückgehalten werden. Dies geschieht z. B. mit Farbstoffkörnchen, welche von tätowirten Hautstellen in den Lymphstrom gelangt sind, ferner mit rothen Blutkörperchen, welche aus Extravasaten stammen und endlich, was ganz besonders wichtig ist, auch mit Geschwulstzellen, besonders Krebszellen, welche dann in der Lymphdrüse zur Bildung secundärer Geschwülste Veranlassung geben. Es entspricht ganz dieser Vorstellung, dass die secundären Lymphdrüsenkrebse immer zuerst in den Lymphsinus gelegen sind.

Die mittlere Schicht der Lymphdrüsen, die sog. Marksubstanz weicht in ihrer Zusammensetzung nicht principiell von derjenigen der Rindenschicht ab, nur ist die cytogene Substanz statt in Form von kugeligen Knötchen in Form von rundlichen anastomosirenden Strängen, den Follikularsträngen, besser Marksträngen, vorhanden, deren Zusammensetzung (Fig. 97 B.) durch-

aus mit derjenigen der Rindenknötchen übereinstimmt, mit welchen sie auch in directem Zusammenhange stehen, derart, dass aus jedem Knötchen ein oder mehrere Markstränge hervorkommen. Es sind danach also die Rindenknötchen nichts anderes als blosse Anschwellungen der Markstränge, welche im ganzen vom Hilus aus nach der Rindenschicht zu immer dicker werden, aber doch häufig auch in der Marksubstanz kleine Anschwellungen erkennen lassen. Die Markstränge sind von Lymphräumen umgeben (Lymphgänge), welche ebenso wie diese selbst mit den entsprechenden Theilen der Rinde, also mit den Lymphsinus, zusammenhängen und von rundlichen, balkenartigen Ausläufern der bei der Rinde erwähnten bindegewebigen Septa durchzogen sind. Das auch bei den Marklymphräumen vorhandene Stützreticulum setzt sich demnach einerseits an die Markstränge, andererseits an die genannten Bindegewebstrabekel an, von welchen man es auf einem Querschnitte radienförmig nach allen Seiten ausstrahlen sieht. Entsprechend der geringen Dicke der Markstränge sind die Lymphräume in der Marksubstanz relativ viel reichlicher als in der Rinde, doch ist gerade dieses Verhältniss bei verschiedenen Thierspecies in Folge der verschiedenen Dicke der Markstränge sehr verschieden.

Am Hilus fliessen sämmtliche Markstränge zusammen und mit ihnen natürlich auch die sie umgebenden Lymphräume, aus welchen nun das meist einfache abführende Lymphgefäss oder einige wenige hervorgehen.

Die Arterien der Lymphdrüsen treten mit ihren Hauptästen an dem Hilus in die Drüse ein und dringen, während einige kleinere Aeste den Trabekeln folgen, grösstentheils alsbald durch die Lymphräume hindurch in die Markstränge ein, welchen sie, sich immer weiter verästelnd, bis zu den Rindenknötchen folgen, in welchen sie ein weitmaschiges Capillarnetz bilden. Einige kleinere Gefässe treten auch oft von der Kapsel aus durch die Lymphsinus hindurch in die Rindenknötchen ein. Die Venen haben im Ganzen einen ähnlichen Verlauf.

Die bis dahin beschriebenen Verhältnisse lassen sich an jedem Lymphknoten ohne weiteres erkennen. Die fortgeschrittene Technik der neuesten Zeit hat aber noch eine andere Structureigenthümlichkeit der lymphoiden Organe enthüllt, welche sowohl für die Physiologie wie für die Pathologie von der allergrössten Bedeutung ist. Schon His waren früher in den Lymphknötchen hellere, ge-

wissermassen secundäre Knötchen aufgefallen, welche er als Vacuolen bezeichnete. Flemming hat nun gezeigt, dass man es hier mit wahrscheinlich vorübergehenden Gebilden zu thun habe, welche im cytogenen Gewebe beliebig sich ausbilden und wieder verschwinden und welchen er mit Recht den Namen Keimcentren gegeben hat, weil sie aus etwas grösseren Zellen bestehen, von welchen eine relativ grosse Zahl die schönsten Karyomitosen erkennen lässt. Es kann sonach keinem Zweifel mehr unterliegen, dass in den Lymphknötchen (und verwandten Gebilden) eine lebhafte Neubildung von Leukocyten statthat.

Präparate.

Bei Gelegenheit der Beschreibung der beiden Hauptconstituentien des eigentlichen Lymphdrüsengewebes sind bereits früher (für die Lymphdrüsenzellen auf Seite 88, Präp. 3b, für das Reticulum auf Seite 132) auch die nöthigen Angaben über die Untersuchung dieser Theile gemacht worden. Es bleibt also für jetzt noch vorzugsweise die Untersuchung des gröberen Aufbaues der Lymphdrüsen und diejenige der Keimcentren übrig.

1. Uebersichts-Präparate mit injicirten Lymphräumen (Fig. 97 A.). Zur Untersuchung sind die mesenterialen Lymphdrüsen der Katzen ganz besonders empfehlenswerth. Ihre Lymphräume lassen sich unschwer mit kaltflüssigen Massen durch die Einstichsmethode (Seite 70) füllen, ja man kann von einer peripherischen Drüse aus durch fortgesetzte Injection eine oder einige central gelegene ausspritzen, welche dann zur Untersuchung ganz besonders geeignet sind. Man härte in Müller'scher Flüssigkeit, welche man häufig wechselt, dann in Alkohol.

Die Schnitte müssen zuerst bei ganz schwacher Vergrösserung angesehen werden: Rindenknötchen, Uebergang in Markstränge, Lymphsinus mit Uebergang in Lymphräume des Markes, Trabekel, Kapsel etc.

2. Stützreticulum der Lymphräume (Fig. 97 B.). Als ganz vorzügliches Material empfehlen sich zu diesen Untersuchungen die Lymphdrüsen der Ochsen, bei welchen das gesammte Stützreticulum braunes Pigment enthält und bei welchen überhaupt der ganze Bau ein vollkommen typischer ist. Um das Stützreticulum zur Ansicht zu bringen, werden dünne Schnitte einer nicht injicirten Drüse ausgeschüttelt oder ausgepinselt. Man kann dann recht gut den Unterschied zwischen dem zarten Reticulum des cytogenen Gewebes und dem groben Stützreticulum bei stärkerer Vergrösserung erkennen. Durch Färbung der ausgepinselten Präparate mit Pikrocarmin, Anilin oder Haematoxylin können die Kerne in beiden Netzwerken deutlich gemacht werden.

3. Um über das Verhalten der Endothelien in den Lymphräumen der Drüsen Untersuchungen zu machen, muss man dieselben von einem zuführenden Lymphgefässe aus oder durch Einstich mit 0,2—0,5 pCt. Lösung von Arg. nitr. ausspritzen und die Schnitte dann dem Lichte aussetzen.

4. Die Keimcentren der Leukocyten untersucht man am besten an den Lymphdrüsen von Thieren, weil man diese am leichtesten frisch erhalten kann. Man kann die Drüsen sowohl von wachsenden wie von ausgewachsenen Thieren, letzteres ist besonders wichtig, benutzen. Kleine Stücke möglichst frischer Drüsen kommen 24 Stunden in Flemming'sche Flüssigkeit, werden dann in Wasser ausgewaschen und in Alkohol nachgehärtet. Feine Schnitte werden mit Safranin oder Gentiana gefärbt, in leicht mit Salzsäure angesäuertem Alkohol ausgezogen, in absol. Alkohol entwässert, in Nelkenöl aufgehellt und in Damar untersucht. Schon mit schwacher Vergrösserung erkennt man an der helleren Gesammtfärbung die Keimcentren, in welchen die Mitosen mit dunkler Farbe hervortreten.

b) Die Lymphknötchen, sog. Lymphfollikel.

An verschiedenen Stellen des Verdauungscanales, so an der Zunge, dem Pharynx, in den Tonsillen, im Dünn- und Dickdarm findet man bald kleinere, bald grössere, isolirte oder zu Haufen vereinigte graue Knötchen, die sog. Follikel, welche ihrem Bau und ihrer Function nach zu den lymphoiden Organen gehören. Als Repräsentanten der ganzen Gruppe mögen zunächst die Knötchen des Darmes vorgeführt werden. Dieselben liegen im Dickdarm alle isolirt, im Dünndarm nur zum Theil, zum Theil sind sie zu Haufen (den Peyer'schen Haufen) vereinigt, deren grösste eine ovale Gestalt besitzen, der Längsachse des Darmes parallel gerichtet sind und dem Mesenterialansatze gegenüber liegen. An senkrechten Durchschnitten der Darmwand erscheinen sie vorzugsweise in der Schleimhaut gelegen, an deren Oberfläche sie oft kuppenförmig in das Darmlumen vorragen; sie reichen jedoch auch in die Submucosa hinein, selbst bis in die Nähe der Muscularis, so dass also an dieser Stelle die Muscularis mucosae unterbrochen ist — ein Verhältniss, welches für das Verständniss der pathologischen Veränderungen der Knötchen (Follikel) sehr wichtig ist. Da, wo mehrere nebeneinander liegen, sind sie nicht immer deutlich von einander getrennt, sondern confluiren oft mit einander. Eine besondere Umhüllungs-Membran kommt den Knötchen ebensowenig zu, wie denjenigen der Lymphdrüsen, doch sind die Maschen des Reticulums, welches ihre Grundlage bildet und in welches ganz wie bei den Lymphdrüsen lymphoide Zellen eingelagert sind, in den peripherischen Schichten etwas schmäler und länger und dadurch auch etwas resistenter als in den centralen, wo die Maschen viel weiter und die Balken viel dünner sind.

Aus dieser Anordnung des Reticulums erklärt es sich auch, dass dasselbe in dem Centrum leicht zerreisst, so dass die Zellen herausfallen und eine Höhle entsteht. Besondere Keimcentren kommen in den Lymphknötchen der Organe nicht vor, sondern die Mitosen sind regellos zerstreut, so dass Flemming die ganzen Knötchen den Keimcentren gleich setzt. Im Dünndarm fehlen über den Knötchen die Zotten; in beiden Darmabschnitten gilt das Gleiche für die Drüsen. — Die Knötchen enthalten ein reiches Gefässnetz und stehen zu dem Lymphgefässsystem in einem ähnlichen engen Verhältniss wie die Lymphdrüsenknötchen. Zwar ist nur an einzelnen ein schalenartiger Lymphsinus nachzuweisen, allein bei den übrigen bilden weite Lymphgefässe ein so dichtes Netzwerk, dass enge Beziehungen zwischen den beiden nicht wohl zu bezweifeln sind. Es ist besonders an dem frischen Processus vermiformis der Kaninchen, dessen Schleimhaut eigentlich einen einzigen Peyer-

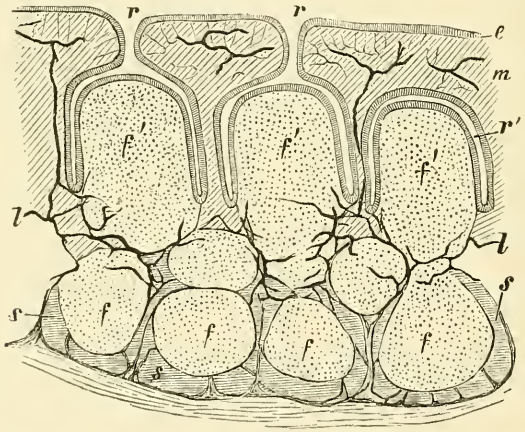

Fig. 98. Wurmfortsatz vom Kaninchen mit injicirten Lymphräumen; ff. die äusseren Follikel mit den Lymphsinus ss, f'f'. die inneren Follikel, ll. Lymphgefässe, welche aus den Sinus hervorgehen. m. Schleimhaut, deren Drüsen angedeutet sind, e. ihr Epithel, rr. ihre Recessus, r'. Recessus, dessen Eingangsöffnung nicht in der Schnittebene liegt. $^{120}/_{1}$.

schen Haufen darstellt, ein leichtes, die Lymphräume mittelst der Einstichmethode zu injiciren (Fig. 98.) und man kann dann schon mit unbewaffneten Augen sehen, wie jedes Knötchen von einem Kranz von Injectionsmasse umgeben ist. Im Innern der Knötchen kommen freilich ebensowenig Lymphräume vor, wie in den Knötchen der Lymphdrüsen.

Sehr merkwürdige Beziehungen der lymphoiden Knötchen und ihrer Leukocyten zu der Oberfläche der Schleimhäute sind in

jüngster Zeit besonders für die Tonsillen und Zungenbalgdrüsen von Stöhr aufgedeckt worden. Derselbe fand nämlich, dass sowohl bei gesunden Menschen wie Thieren, soweit letztere Tonsillen besitzen, aus dem adenoiden Gewebe der Tonsillen und Zungenbalgdrüsen fortwährend zahllose Leukocyten durch das Epithel in die Mundhöhle auswandern. Die Wanderung beginnt um die Zeit der Geburt und hält, wenn Krankheiten sie nicht beeinflussen (z. B. Abnahme durch übermässigen anderweitigen Verbrauch von Leukocyten wie bei Pyopneumothorax), zeitlebens an. Die Leukocyten schieben sich zwischen den Epithelzellen durch und beeinträchtigen dieselben dadurch in mechanischer Weise, um so mehr, als sie sich während des Durchwanderns noch durch Theilung vermehren. Es können sich im Epithel grosse unregelmässige Höhlen bilden, welche durch die missstalteten Epithelzellen begrenzt werden und Leukocyten enthalten. Die Auswanderung findet nicht überall gleichmässig, sondern bei manchen Thieren nur auf der Höhe der Lymphknötchen statt.

Präparate.

1. Durchschnitt durch Dünndarmknötchen. Nach der Seite 234 angegebenen Methode fertigt man Durchschnitte von dem Darm, am besten von einem injicirten an. Färbung mit Carmin oder Methylenblau. Um das Reticulum zu sehen, muss man ausschütteln oder auspinseln. Der Darm reisst dabei leicht in der Submucosa durch und ist schwer wieder gehörig auszubreiten. Man achte besonders auch auf das Verhalten der Muscularis mucosae.

2. Injicirte Lymphräume des Processus vermiformis vom Kaninchen (Fig. 98.). Eine gewöhnliche Pravaz'sche, mit kaltflüssigem Berliner Blau gefüllte Spritze sticht man dicht unter der Serosa und parallel derselben in den Wurmfortsatz eines kurz vorher getödteten Thieres ein und spritzt langsam aus. Um den ganzen Proc. zu injiciren, muss man mehrere Einstiche vornehmen. Darauf wird in M. Fl. und Alkohol gehärtet; dünne Querschnitte. Es liegen die Lymphknötchen in doppelter oder dreifacher Reihe übereinander, die oberen, welche bedeutend grösser sind, als die anderen, treten aber nicht über die Oberfläche der Schleimhaut hervor, sondern ragen kegelförmig in Recessus der Schleimhaut hinein, deren Eingänge man als feine Oeffnungen an der Schleimhautoberfläche sieht. Die Knötchenkuppen sind nur mit Cylinderepithel bekleidet, welches von der Schleimhautoberfläche aus in die Recessus eindringt. Die zwischen den Knötchen liegenden Theile der Schleimhaut, welche die Wandungen der Recessus bilden, zeigen die gewöhnliche lymphadenoide Grundlage der Schleimhaut nebst Drüsenschläuchen. Von Lymphräumen sieht man um die äussere Knötchenreihe eine Art von Sinus, welche nur von einigen Bindegewebssepten überbrückt werden; aus ihnen entwickelt sich ein reiches Netz von Lymphgefässen, welches die Basen der mit

den äusseren zusammenhängenden inneren Follikel umstrickt und von welchem Aeste nach der Schleimhaut zwischen den Recessus gehen, wo sie zu einem oberflächlichen Netze sich verzweigen.

3. Wanderung der Leukocyten durch das Epithel über Lymphknötchen. Man kann Zungenbalgdrüsen oder Tonsillen von Menschen, aber auch, was zur Feststellung des physiologischen Charakters der Auswanderung räthlicher ist. Tonsillen vom Schwein, Schaf, wohl auch vom Kaninchen benutzen. Gewöhnliche Härtung; zur Fixirung der Mitosen Härtung in Flemming'scher Flüssigkeit. Sehr feine Schnitte durch die Kuppe von Lymphknötchen. Stöhr empfiehlt als beste Färbung die Combination: Haematoxylin, dann Eosin (gesättigte Lösung von Eosin in 50procentigem Alkohol, davon 5—10 Tropfen in ein Urschälchen mit Wasser; darin bleiben die Schnitte bis zu $^1/_4$ Stunde).

c) Der Thymus.

Der beim Menschen in der Regel aus 2 Lappen bestehende Thymus (Fig. 99) zeigt für das blosse Auge einen feinkörnigen Bau. Jedes der feinen Körnchen, Läppchen, erscheint mikroskopisch wiederum aus kleineren Elementen zusammengesetzt, den sog. Acini, Follikel, Knötchen. Diese Knötchen stimmen in der Hauptsache ihres Baues mit den vorher betrachteten Lymphdrüsen-

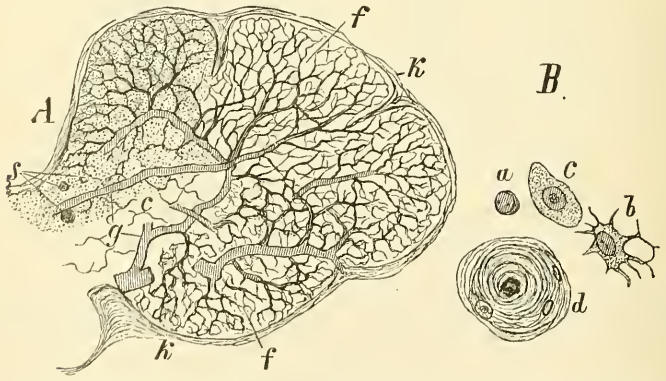

Fig. 99. Thymusdrüse. Von einem menschl. Fötus; gehärtet. A. Schnitt durch ein Läppchen. f. Follikel, deren Zellen nur bei einem angedeutet sind, c. centraler Theil des Läppchens mit g, den grossen Blutgefässen, s Schichtungskugeln. $^{20}/_1$. B. a. Gewöhnliche lymphoide Zelle, b. Zelle des Reticulums, c. epithelioide Zelle, d. Schichtungskugel. $^{300}/_1$.

knötchen überein, sind aber in der Regel nur an der Peripherie der Läppchen durch bindegewebige Scheidewände, welche von der das ganze Läppchen umgebenden fibrösen Kapsel aus zwischen sie einstrahlen, von einander getrennt, in der Tiefe des Läppchens sind sie, wie es ja auch z. B. bei den Knötchen der Peyer'schen

Haufen der Fall ist, zu einer gleichmässigen Masse verschmolzen. Die Grundlage des Gewebes wird von einem aus Zellen und ihren Ausläufern gebildeten Reticulum geliefert, in dessen Maschenräumen kleine Lymphdrüsenzellen dicht gedrängt liegen. Soweit wäre also die Uebereinstimmung mit den anderen Lymphknötchen vollkommen. Ausserdem enthalten aber die Thymusknötchen, besonders in den centralen Theilen, auch noch grössere, protoplasmareiche, mit grossem Kern und Kernkörperchen versehene, oft durchaus epithelioide Zellen, welche manchmal in Reihen gelagert sind, und endlich eigenthümlich geschichtete bald einfache, bald zusammengesetzte Körperchen, welche oft grosse Aehnlichkeit mit den im normalen sowie besonders im pathologischen Hornepithel vorkommenden Schichtungskugeln, Perlkugeln haben. Die letzteren dürften wohl mit den grossen Zellen in Zusammenhang zu bringen sein. Ihre Bedeutung ist verschieden aufgefasst worden; dass sie nicht Altersveränderungen sind, geht daraus hervor, dass sie schon in fötalen Thymusdrüsen (Fig. 99) in reichlicher Menge vorkommen. Neuerdings sind sie als Wucherungen von Gefässendothelien angesprochen worden, aber nach Untersuchungen von Stieda sind sie die Reste der epithelialen Anlagen des Organes (Kiemenspalten). Ueber die functionelle Bedeutung dieser epithelialen Gebilde ist gar nichts bekannt und sie treten bei den Thymusdrüsen an Masse gegenüber dem lymphadenoiden Gewebe so sehr zurück, dass sie an der Zugehörigkeit des Thymus zu den lymphadenoiden Organen nichts ändern können. Es fehlt zur Sicherstellung dieser Zugehörigkeit allerdings noch ein wichtiger Theil; die genaue Kenntniss des Verhaltens der Lymphgefässe des Thymus. Dass sie reichlich darin vorkommen, ist sicher, aber ihre Endigungsweise ist noch unbekannt. In dem Bindegewebe zwischen den Läppchen findet man oft mit lymphoiden Zellen vollgepfropfte Kanäle, welche nach His als Lymphgefässe anzusehen sind. Eigenthümlich ist das Verhalten der Blutgefässe. Die grösseren Stämme derselben liegen in der Mitte der Läppchen und senden in die Knötchen kleine Aeste, welche sich nach der Kapsel zu immer feiner verzweigen, dann sich aber wieder zu Venen sammeln, deren Hauptstämme wiederum im Innern des Läppchens liegen, wo die Capillarnetze nur sehr spärlich sind.

Präparate.

1. Schnitte (Fig. 99A.). Härtung, womöglich eines fötalen Thymus, in M. Fl. und Alkohol, wie die Lymphdrüsen; Krause empfiehlt vorheriges Kochen. Beim Fötus sind die Blutgefässe in der Regel prall gefüllt, so dass eine künstliche Injection nicht nöthig ist. Durch Auspinseln oder Ausschütteln feiner Schnitte kann man das Reticulum darstellen. Mit lymphoiden Zellen gefüllte Lymphräume im Zwischengewebe.

2. Zellen und geschichtete Körper (Fig. 99B.). Zerzupfen eines frischen Stückchens in Osmiumsäure etc. Die lymphoiden Zellen sind wie diejenigen der Lymphdrüsen sehr zerbrechlich, so dass man meistens viele freie Kerne findet.

Dreiundzwanzigstes Kapitel.

Die Milz.

An der Milz erkennt man mit unbewaffneten Augen drei verschiedene Bestandtheile: 1) die bindegewebige Kapsel und von ihr ausgehende dünne bindegewebige Trabekel, welche ein grobes Maschenwerk bildend das ganze Parenchym durchziehen und sich überall an die dicke bindegewebige Scheide der grossen Blutgefässe, besonders der Venen, ansetzen. Bei Thieren enthalten diese Trabekel ebenso wie die Kapsel reichliche glatte Muskelzellen, deren Vorhandensein beim Menschen dagegen zweifelhaft ist.

2) Die Malpighi'schen Körperchen, Follikel oder besser Lymphknötchen der Milz sind höchstens stecknadelkopfgrosse, besonders in Kindermilzen deutliche, graue, kugelige Körper, welche auf den Schnittflächen nicht prominiren und so fest mit der Umgebung verbunden sind, dass es nicht gelingt sie in toto aus dem Parenchym herauszuziehen. Bei dem Versuche, dieses zu thun, passirt es leicht, dass die Knötchen zerreissen, was die Vorstellung erweckt hat, dass es Bläschen seien, (Malpighi'sche Bläschen). Es ist jedoch nicht einmal eine Kapsel an denselben nachzuweisen, sondern sie zeigen eine ähnliche Zusammensetzung wie die gleichnamigen Gebilde der Lymphdrüsen, sind nur insofern verschieden, als sie nach Flemming nur den Keimcentren jener entsprechen. Das Reticulum ist in den peripherischen Schichten etwas eng-

maschiger als im Centrum, so dass dadurch diese Theile immer einen grösseren Zusammenhang besitzen als die centralen. In dem Knötchen befindet sich ein dichtes Netzwerk von Capillaren; von grösseren Gefässen kommen Venen gar nicht vor, wohl aber ausnahmslos je eine relativ grosse Arterie, welche aber nur das Knötchen durchzieht, nicht sich in demselben auflöst. Auf dieses Verhältniss werde ich nachher nochmals zurückkommen.

3) Die Pulpa, welche schon an ihrer, je nach dem Blutgehalt bald heller, bald dunkler rothen Farbe erkennen lässt, dass das Blut in ihrer Zusammensetzung eine grosse Rolle spielt, zeigt unter ihren durch Zerzupfen isolirten zelligen Elementen (Fig. 100) eine überwiegende Menge gewöhnlicher farbiger Blutkörperchen, ferner farblose Zellen von dem Charakter der farblosen Blutkörperchen und endlich grössere farblose Zellen von unregelmässig rundlicher Gestalt mit deutlichem, der Regel nach einfachem, aber manchmal auch mehrfachem Kern, die eigentlichen Pulpazellen, welche die grösste Aehnlichkeit mit den früher beschriebenen Zellen des Knochenmarkes besitzen. Sehr häufig zeigen einzelne der farblosen Zellen noch besondere Eigenthümlichkeiten, indem sie im Zustande der Verfettung sich befinden, oder auch rothe Blutkörperchen einschliessen (blutkörperchenhaltige Zellen), oder statt der Blutkörperchen den zu gelbbraunen Pigmentklumpen umgewandelten Farbstoff derselben. Die beiden letzteren Zellenformen kommen, abgesehen von pathologischen Fällen, vorzugsweise bei Kindern vor. Bei solchen, insbesondere aber bei Embryonen findet man auch kernhaltige rothe Blutkörperchen, welche bei Erwachsenen unter physiologischen Verhältnissen fehlen, bei gewissen Thieren aber (geschwänzten Amphibien) während des ganzen Lebens vorkommen. Eine andere sehr auffällige Zellenform, welche sonst nirgends im Körper vorkommt und deshalb also für das Milzgewebe charakteristisch ist, gehört nicht eigentlich dem Pulpagewebe selbst an, sondern den Venen des Milzparenchyms. Diese Zellen, welche die Endothelzellen der venösen Räume sind, stellen sich meistens als schmale, sichelförmig gestaltete Elemente dar, deren Kern in der Mitte der concaven Seite eine verschieden starke, manchmal sogar gestielte Hervorragung bildet. An der convexen Seite be-

Fig. 100. Zellen der Milz. m. Eigentliche Milzzellen, l. lymphoide Zellen, eine mit Fettkörnchen, b. blutkörperchenhaltige Zelle, e. Endothelzellen der Venen. $^{300}/_{1}$.

sitzen die Zellen eine membranartige Verdickung, welche sich im mikroskopischen Bilde durch ihren dunklen Glanz bemerkbar macht, aber nicht als eine einfache Linie erscheint, sondern in festonartigen Windungen sich hinzieht. Von der Fläche gesehen, denn die eben beschriebene ist die Seitenansicht, erscheinen die Zellen als schmale spindelförmige Elemente. — Die Grundlage des Pulpagewebes bildet, wie man an ausgepinselten Schnittpräparaten ge-

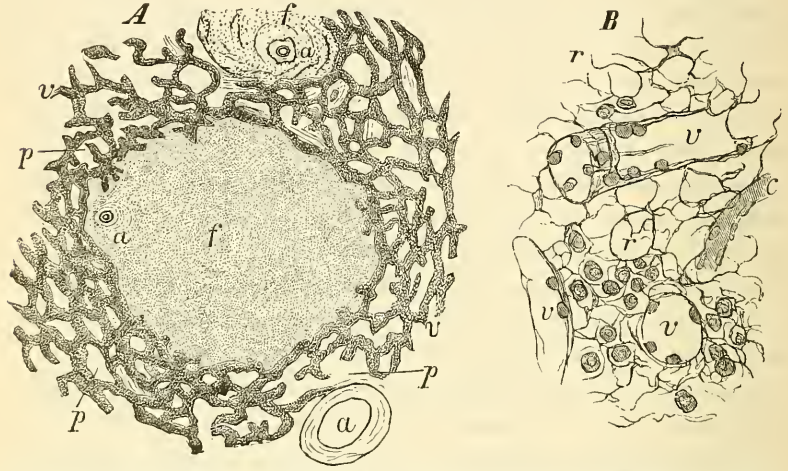

Fig. 101. Milz vom Kinde. A. Injection der cavernösen Venen v., p. Pulpastränge, f. Follikel, a. Arteriendurchschnitte. $^{32}/_{1}$. B. Pinselpräparat; v. Venen mit Endothel, theils im Quer-, theils im Längsschnitt, c. arterielle Capillare, r. Reticulum, welches zum Theil noch Milzzellen umschliesst. $^{300}/_{1}$.

härteter Milzen sehen kann, ein feinfaseriges Netzwerk mit Kernen in den Knotenpunkten, ähnlich demjenigen, welches wir in den Lymphknötchen kennen gelernt haben. In den Maschenräumen dieses Netzes liegen die Milzzellen, aber nicht so dichtgedrängt, wie die Zellen in dem Reticulum der Lymphknötchen, sondern so, dass zwischen den Zellen und den Balken des Netzwerkes noch ein kleiner Raum übrig bleibt.

Um sich nun von der Anordnung dieses, aus einem Reticulum mit eingelagerten Blutkörperchen und Milzpulpazellen bestehenden Pulpagewebes im Innern des Milzparenchyms eine annähernd richtige Vorstellung zu bilden, erinnere man sich an das, was vorher von der Zusammensetzung der Marksubstanz der Lymphdrüsen gesagt wurde. Wie dort das Lymphdrüsengewebe in Form der Markstränge vorhanden ist, so ist hier (Fig. 101.) das Pulpagewebe

ebenfalls in Form von rundlichen, netzförmig verbundenen Balken, den Pulpasträngen vorhanden; wie dort zwischen den Marksträngen Lymphräume gelegen sind, so liegen hier zwischen den Pulpasträngen netzförmig verbundene Blutgefässe und zwar venöse Gefässe, welche sich aber von den gewöhnlichen Venen dieser Grösse durch ihre ganz dünne, capilläre, aus kaum mehr als den eben beschriebenen Endothelzellen und dünnen circulär verlaufenden fibrillären Netzen gebildeten Wandung auszeichnen, also mehr dem Typus der sog. cavernösen Gefässräume angehören, weshalb sie auch die Bezeichnung der cavernösen Milzvenen tragen. Wir werden damit zu dem Blutgefässsystem der Milz hingeführt, dessen Verhalten den Untersuchern hier die meisten Schwierigkeiten bereitet hat.

Die Arterien und Venen der Milz treten an dem Hilus, in eine gemeinsame dicke Bindegewebsscheide eingeschlossen, in das Organ hinein, bleiben auch nach den nächsten Verzweigungen noch nebeneinanderliegen, bis sie, nachdem die Arterien eine Weite von etwa 0,3 Mm. erlangt haben, sich trennen und nun gesonderte Wege verfolgen. Die Arterien, welche nirgendwo in ihrem Verlaufe untereinander anastomosiren (Endarterien), theilen sich noch weiter in kleinere Aeste, die dann ziemlich plötzlich in ganz kleine Zweige sich auflösen, so dass diese an dem Stamme wie die Haare eines Pinsels an ihrem Stile sitzen (Penicilli arteriarum lienis). Die Aeste, welche diese Penicilli bilden, sind jene schon vorher erwähnten Arterien, welche durch die Lymphknötchen hindurchgehen. Vergleichende Untersuchungen haben ergeben, dass diese Knötchen im Grunde genommen nichts weiter als die an umschriebener Stelle in ein lymphadenoides Gewebe umgewandelte Adventitia der betreffenden Arterien darstellen. Bei manchen Thieren findet sich diese lymphadenoide Umwandlung auf grosse Strecken hin, ohne aber dieselbe Mächtigkeit wie an den Knötchen zu erlangen, und auch beim Menschen, sowie den Knötchen besitzenden Thieren kann man oft von den Knötchen aus noch schmale lymphadenoide Scheiden nach beiden Richtungen hin an dem Gefässe verfolgen. Nachdem die Arterien sich weiterhin noch mehr verkleinert haben, treten sie endlich in die Pulpastränge ein und damit ist der Punkt erreicht, wo die Ansichten der Forscher am meisten auseinander gingen. Einige liessen die Arterien ohne Vermittelung von Capillaren direct in die cavernösen Venen übergehen, andere nahmen

einen Uebergang durch ein Capillarnetz an, wieder andere endlich behaupteten, und diese Angaben darf man wohl, besonders nach den Arbeiten von W. Müller, als die richtigen ansehen, dass für die Milz der ganz exceptionelle Fall bestehe (nur für das der Milz morphologisch wie functionell so nahe stehende rothe Knochenmark ist, wie früher schon angeführt wurde, neuerdings etwas Aehnliches nachgewiesen worden), dass ein geschlossenes Gefässsystem überhaupt nicht existire, dass die Arterien mit den cavernösen Milzvenen in gar keinem directen Zusammenhange stehen. Man hat sich danach also vorzustellen, dass die Arterien, nachdem sie den Charakter von Capillaren (arterielle Capillaren) angenommen haben, ihr Blut frei in das Pulpagewebe hineinergiessen und dass die Venenanfänge (venöse Capillaren) keine geschlossene Wand haben, so dass das Blut aus den Pulpasträngen in ihr Lumen eintreten kann. Trotz dieses Mangels von zusammenhängenden wandungführenden Gefässen im Innern der Pulpastränge circulirt doch das Blut in regelmässigen Bahnen, wie vorsichtige, unter constantem Drucke ausgeführte Injectionen ergeben haben. In derselben Weise, wie beim Aufgiessen von Wasser auf einen Sandhaufen um jedes Sandkörnchen herum ein kleines Wasserströmchen entsteht, so zeigte sich auch die Injectionsmasse ganz regelmässig um die Milzpulpazellen herumgelagert, in jenen Räumen (intermediäre Blutbahnen), welche, wie vorher schon erwähnt wurde, zwischen den Milzzellen und den Bälkchen des Pulpagerüstes übrig bleiben. Dasselbe Verhalten, wie es hier die Injectionsmasse zeigt, zeigen an blutreichen Milzen die farbigen Blutkörperchen, so dass sich danach der Reichthum der Pulpa an diesen Körperchen und die Abhängigkeit ihrer Farbe von dem Blutgehalt sehr einfach erklärt. Es schliesst die Annahme solcher intermediären Blutbahnen natürlich nicht aus, dass vereinzelt auch noch directe Verbindungen zwischen Arterien und Venen bestehen.

Dass zur Untersuchung dieser Verhältnisse die grösste technische Fertigkeit erforderlich ist, geht aus dem Gesagten wohl von selbst hervor und dadurch erklärt es sich auch, dass dieselben so lange zweifelhaft geblieben sind. Für die Function der Milz bestehen die Zweifel noch fort. Die Anwesenheit der Lymphknötchen mit ihren Karyomitosen deutet auf Neubildung farbloser Körperchen, das Vorkommen von blutkörper- oder pigmenthaltigen Zellen spricht dafür, dass rothe Körperchen zu Grunde gehen.

Die aus dem Vorkommen zahlreicher kernhaltiger rother Blutkörperchen zu erschliessende Neubildung von rothen Körperchen darf für das fötale Leben und wohl auch für die erste Zeit des extrauterinen Lebens, bei gewissen Thieren (den geschwänzten Amphibien) auch für das ganze Leben angenommen werden, für den erwachsenen Menschen ist sie dagegen nicht erwiesen.

Präparate.

1. Zellen der Pulpa (Fig. 100). Man zerzupft ein Stückchen Milzgewebe in Kochsalzlösung. Von den leicht sich loslösenden und deshalb stets in grosser Menge vorhandenen Venenendothelien bricht leicht die eine Hälfte dicht neben dem Kerne ab, so dass der letztere anscheinend eine Art Kopf, der Zellenleib eine Art Schwanz bildet. Sollte die Menge der farbigen Blutkörperchen die anderen Zellen, besonders die Endothelien verdecken, so kann man statt Kochsalzlösung gewöhnliches Wasser nehmen, in welchem jene verschwinden. Verfettete Zellen, blutkörperchenhaltige, pigmenthaltige Zellen.

2. Cavernöse Milzvenen injicirt (Fig. 101 A.). Die Ausspritzung der cavernösen Venen ist nicht so schwierig, wenn man den in der Einleitung beschriebenen Apparat für constanten Druck benutzt und die Injection sofort unterbricht, sobald man merkt, dass die Masse nicht mehr leicht einfliesst. Als Injectionsmasse empfiehlt es sich, eine dünne Leimmasse anzuwenden. Will man eine menschliche Milz benutzen, so ist eine kindliche vorzuziehen, weil bei derselben die Lymphknötchen deutlicher und die Zwischenräume zwischen den Knötchen relativ kleiner sind. Man härte in häufig zu wechselnder Müller'scher Flüssigkeit, dann in Alkohol. Ist die Injection gelungen, so sieht man an dünnen Schnitten bei schwacher Vergrösserung die Knötchen als ganz gleichmässig hellgraue rundliche Körper, ohne Spur eines injicirten Gefässes, in der Pulpa dagegen ein Netzwerk mit farbiger Masse gefüllter Gefässe, zwischen welchen die hellbräunlich gefärbten Pulpastränge liegen, welche ungefähr denselben Durchmesser besitzen, wie die cavernösen Venen. Bei stärkerer Vergrösserung erkennt man die lymphoiden Zellen in den Knötchen, sowie den Durchschnitt durch die Arterie, ferner das Fehlen gröberer Wandungen an den cavernösen Venen etc.

3. Milz mit natürlicher Füllung der Venen. Reticulum der Pulpa (Fig. 101 B.). Vor der Herausnahme der Milz aus dem Körper unterbindet man ihre Venenstämme, damit kein Blut auslaufen kann, und härtet dann wie bei 2. An Schnitten wird man nun in derselben Weise, wie die cavernösen Venen vorher mit Injectionsmasse gefüllt waren, so jetzt dieselben mit durch die Härtungsflüssigkeit braun gewordenen Blutkörperchen gefüllt finden. Pinselt man solche Schnitte recht vorsichtig aus (Ausschütteln ist noch besser), so erscheinen die Venen als Lücken und man hat dann gute Gelegenheit, die Anordnung des Pulpagewebes in netzförmigen Strängen zu erkennen. An den Rändern des Schnittes ist auch das Reticulum dieser Pulpastränge zu sehen und die Endothelzellen der Venen in situ. Zu Färbungen empfiehlt sich am meisten Pikrolithioncarmin oder Methylenblau, weil sich dabei die rothen

Blutkörperchen gut von den farblosen Zellen abheben, doch kann man auch Eosin-Hämatoxylin oder Eosin-Methylenblau benutzen.

4. Kapsel und Trabekel. Zur Untersuchung der Kapsel und Trabekel verwendet man Milzen von Thieren, z. B. Katzen, bei welchen man sich durch Färbung mit Pikrolithioncarmin leicht von dem Vorhandensein von glattem Muskelgewebe überzeugen kann.

5. Intermediäre Blutbahnen. Wer es versuchen will, die Blutgefässe im Innern der Pulpastränge mit farbiger Masse zu füllen, der wähle die Milz eines soeben durch Verblutung getödteten Thieres, welche man durch leichten Druck noch soviel wie möglich von Blut befreien kann. Dann injicire man eine kaltflüssige Masse von der Arterie aus unter einem ganz geringen constanten Drucke. Härtung wie oben.

Vierundzwanzigstes Kapitel.

Die Centralorgane des Nervensystems.

Nachdem wir bei der allgemeinen Betrachtung des Nervengewebes die Hauptbestandtheile der nervösen Centralorgane bereits kennen gelernt haben, bleibt für jetzt nur noch übrig, den Zusammenhang der Theile zu erörtern. Es kann sich entsprechend dem Plane dieses Leitfadens nicht darum handeln, eine erschöpfende Darlegung des gesammten Baues dieser Theile, sondern nur darum, eine Uebersicht über die wichtigsten Abschnitte nebst Anleitung zur Untersuchung derselben zu geben. Es sollen deshalb der Reihe nach, entsprechend dem bei Untersuchung der Ganglienzellen eingehaltenen Gange, die sympathischen Ganglien, dann das Rückenmark, die Kleinhirn- und die Grosshirnrinde besprochen und untersucht werden.

a) Die Ganglien des Sympathicus.

Die Ganglien des Grenzstranges des Sympathicus sind von einer bindegewebigen Kapsel umhüllt, von welcher Fortsätze in das Innere abgehen, welche grössere Gruppen von Ganglienzellen umschliessen, innerhalb derer wiederum dünne Bindegewebsbälkchen

die einzelnen Nervenzellen umgeben. Ausserdem finden sich zahlreiche kleinere und grössere Bündel von grösstentheils marklosen Nervenfasern, welche in der verschiedensten Richtung zwischen den Zellen und Zellengruppen sich hindurchschlingen und welche theils von den Nervenzellen der Ganglien ihren Ursprung nehmen, theils von der Peripherie her eintreten und, vielleicht ohne Verbindung mit Zellen einzugehen, nur durch die Ganglien hindurchziehen.

Präparat.

Uebersichtsschnitte. Von einem Ganglion eines Menschen oder Thieres, welches in absolutem Alkohol gehärtet wurde, macht man mit Hülfe einer der in der Einleitung aufgeführten Einbettungsmethoden feine Längs- und Querschnitte, welche man mit Carmin, Hämatoxylin etc. färbt und in Nelkenöl und Canadabalsam einlegt.

b) Das Rückenmark.

Ueber den Bau des Rückenmarkes geben Querschnitte den besten Aufschluss. An ihnen (Fig. 102) erkennt man zwei durch ihre verschiedene Färbung ausgezeichnete Substanzen, die äussere, weisse und die centrale, graue Substanz. In der Mitte der vorderen Seite befindet sich eine tiefe Spalte, die vordere Längsspalte, durch welche die weisse Substanz der beiden Seiten bis auf einen geringen Rest, die weisse Quercommissur, vollständig getrennt wird. In diese Spalte senkt sich die Pia mater, welche der ganzen Oberfläche des Markes fest anliegt, hinein. An der entsprechenden Stelle der hinteren Fläche ist zwar eine solche Spalte nicht vorhanden, doch sind auch hier die beiden Seitenhälften der weissen Substanz durch einen von den innersten Lagen der Pia mater gebildeten Fortsatz von einander getrennt und zwar vollständig, da dieser Fortsatz bis zu der centralen grauen Substanz reicht. Durch diese Spalte und dieses Pia mater-Septum wird das ganze Rückenmark in zwei symmetrische Seitenhälften zerlegt, welche nur durch eine schmale Brücke mit einander verbunden sind. Die graue Substanz hat (an Querschnitten) die, allerdings an den verschiedenen Stellen verschieden modificirte, Gestalt eines lateinischen H, von dessen Vergrösserung die als Hals- und Lendenanschwellung bekannten Verdickungen des Markes vorzugsweise abhängen. Der Bindestrich des H bildet fast ausschliesslich die Brücke zwischen den beiden Seitenhälften des Markes, die beiden seitlichen Schenkel

aber liegen mitten in den Seitenhälften, allerseits von weisser Substanz umgeben. Die von der Verbindungsbrücke nach vorn zu gelegenen Theile nennt man die Vorderhörner, die nach hinten ge-

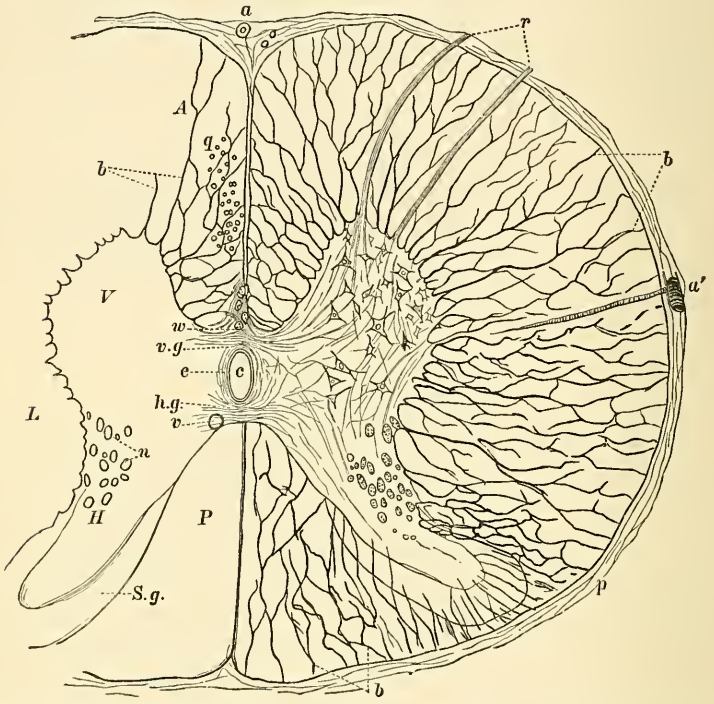

Fig. 102. Rückenmark vom Kaninchen. Härtung in M. Fl. und Alk., Carminfärbung, Nelkenöl, Canadabalsam. p. Pia mater, a. Querschnitt, a' Längsschnitt einer Arterie, von welcher ein Ast in das Mark eindringt. A. Vorderstrang; P. Hinterstrang, L. Seitenstrang der weissen Substanz, b. bindegewebiges Gerüste derselben, bei q. einige querdurchschnittene Nervenfasern angedeutet; V. Vorderhorn mit Ganglienzellen und zwei abgehenden vorderen Wurzeln r.; H. Hinterhorn, in welchem bei n. mehrere Bündel querdurchschnittener markhaltiger Nervenfasern, S.g. Substantia gelatinosa Rolandi, w. vordere weisse Commissur mit einigen querdurchschnittenen Nervenfaserbündeln, v.g. vordere graue, h.g. hintere graue Commissur, c. Ependymfaden, c. Centralkanal, dessen Epithelschicht durch die doppelte Contour angedeutet ist, v. eine grosse Centralvene. $^{20}/_{1}$.

legenen die Hinterhörner der grauen Substanz; von jenen gehen die vorderen, von diesen die hinteren Wurzeln der Rückenmarksnerven ab. Durch sie wird die weisse Substanz jederseits in 3 Abschnitte getheilt: 1) die Vorderstränge zwischen der Längsspalte und den Vorderhörnern, 2) die Seitenstränge zwischen den Vorder- und Hinterhörnern, resp. ihren Wurzeln, 3) die Hinterstränge zwischen den Hinterhörnern und dem hinteren Septum der Pia mater.

In der weissen Substanz finden sich als Hauptbestandtheile markhaltige Nervenfasern, welche fast sämmtlich einen verticalen

Verlauf haben, so dass sie an den Querschnitten des ganzen Markes ebenfalls quer durchschnitten erscheinen. Man erkennt an jeder Faser deutlich den central gelegenen Axencylinder, darum die in unregelmässige concentrische Schichten zerfallende Markscheide, dann die Neuroglia; trotz des Fehlens eines Neurilemma erinnert das Ganze an das astronomische Zeichen der Sonne: Sonnenbildchen ⊙. Horizontal verlaufende, also an Querschnitten des Markes längs getroffene Fasern finden sich in der weissen Commissur am hinteren Ende der Längsspalte und in den hinteren Wurzeln der Rückenmarksnerven; schräg verlaufende und also auch auf Querschnitten schräg getroffene Fasern enthalten die vorderen Wurzeln der Rückenmarksnerven. Die Grösse der Nervenfasern ist sehr wechselnd; die grössten finden sich zur Seite der vorderen Längsspalte. Die Nervenfasern sind eingehüllt und untereinander verbunden durch eine Kittsubstanz (Nervenkitt, Neuroglia Virchow), welche in gehärteten Präparaten ein feines Netzwerk mit Zellen hie und da in den Knotenpunkten darstellt und deshalb seither meistens für eine bindegewebige Bildung (reticuläres Bindegewebe) angesehen wurde. Die Bälkchen des Netzes wurden für Ausläufer von Zellen gehalten, während Gerlach ihnen eine elastische Natur zuschrieb. Neuerdings wird vielfach die netzförmige Natur der Kittmasse als ein Kunstproduct betrachtet und angenommen, dass es sich um eine weiche eiweissartige, der Kittsubstanz zwischen Endothelien vergleichbare Masse handele, welche wie die nervösen Bestandtheile aus dem Archiblasten hervorgegangen sei, in der aber allerdings echt bindegewebige (parablastische) Elemente eingeschlossen seien, nämlich Zellen und einzelne Fasern. Die Fasern werden vielfach als Ausläufer der Zellen (Spinnenzellen, Pinselzellen) angesehen — und auch pathologische Befunde sprechen entschieden für diese Annahme — Andere aber halten die Zellen für platte den endothelioiden Bindegewebszellen ähnliche Gebilde, die den Fasern, welche den elastischen nahe ständen, nur anliegen. Ausser den Nervenfasern und ihrer Neuroglia gibt es in der weissen Substanz nun aber auch noch echtes faseriges Bindegewebe mit Gefässen, welche beide gemeinschaftlich von der Pia mater aus in das Rückenmark eindringen. Das Bindegewebe besteht aus einer grösseren Anzahl stärkerer Bälkchen, welche sich alsbald in feinere Aeste auflösen und mit diesen unter einander verbinden, so dass ein netzförmiges Gerüst, ein bindegewebiges Fachwerk entsteht, in welches

Gruppen von Nervenfasern eingelagert sind. Einzelne Abschnitte von Nervenfasern, z. B. im Hals- und oberen Brusttheile die an das hintere Pia-Septum anstossenden sog. Goll'schen Keilstränge, sind durch besonders dicke Bindegewebszüge von der Nachbarschaft abgegrenzt.

In der grauen Substanz bildet ebenfalls Neuroglia die Grundlage, in welche zahlreiche Nervenfasern, besonders feinste markhaltige Fasern, aber auch viele nackte Axencylinder, ferner die Ganglienzellen und das bei der früheren Beschreibung dieser erwähnte feine nervöse Fasernetz eingelagert sind. Nur an zwei Stellen treten die nervösen Bestandtheile ganz zurück, nämlich an der äusseren Seite der Hinterhörner in der sog. Substantia gelatinosa Rolandi (Fig. 102, S. g.) und in der Mitte des centralen Verbindungsastes, der sog. grauen Commissur, um den gleich zu erwähnenden Centralkanal herum (Substantia gelatinosa centralis). Auch diese Substanzen hat man seither meist für neurogliös und also für bindegewebig gehalten, aber da ihr archiblastischer Ursprung festgestellt ist, so hat man sie neuerdings auch für nicht bindegewebig erklärt, freilich aber auch von der Neuroglia getrennt und zwar aus morphologischen wie aus chemischen Gründen; diese Substanz hat nämlich frisch bei schwächerer Vergrösserung ein körniges (granulirtes) Aussehen, zeigt sich aber bei stärkerer Vergrösserung aus einem feinen und zarten Netzwerk zusammengesetzt, welches nach Kühne und Ewald wesentlich aus Hornsubstanz (Neurokeratin) bestehen soll, weshalb man sie auch als Hornspongiosa bezeichnet hat. Sie enthält einzelne Kerne und Zellenreste, welche als Ueberbleibsel der ursprünglichen archiblastischen Bildungszellen aufgefasst werden. Es ist im übrigen die Kühne'sche Angabe noch keineswegs von allen Untersuchern als richtig acceptirt.

Die grössten Ganglienzellen trifft man in den Vorderhörnern, wo sie zu mehreren Gruppen (mediale und laterale) vereinigt liegen, deren grösste an der seitlichen Ecke des Hornes (vordere laterale Gruppe) ihren Platz hat. Die kleinsten Zellen sind im Hinterhorn, eine mittlere Grösse besitzen die im Brusttheile am Ursprung der Hinterhörner, und zwar an der inneren Seite derselben, vorkommenden sog. Clarke'schen Säulen (Stilling'schen Kerne). — Besondere Besprechung verdient noch das Verbindungsstück der grauen Substanz, welches in seiner Mitte einen Kanal, den Centralkanal, enthält, der mit cylinderförmigen, bei jugendlichen Indivi-

duen mit Flimmerhaaren besetzten Epithelzellen ausgekleidet ist. Diese Zellen laufen in spitze Fortsätze aus, welche sich in eine fast nur aus Neuroglia resp. Hornspongiosa bestehende Schicht, das sog. Ependym des Centralkanales (den centralen Ependymfaden, Subst. gelat. centr.) einsenken. Nach vorn von dieser Gerüstsubstanzmasse, zwischen ihr und der weissen Commissur, liegt eine Schicht längsverlaufender, also von einem Vorderhorn in das andere führender Nervenfasern (vordere graue Commissur), während nach hinten eine ebensolche Faserschicht (hintere graue Commissur), die beiden Hinterhörner verbindet und den Centralkanal von dem hinteren Septum der Pia mater trennt. Seitlich von dem Centralkanal sieht man meistens die Querschnitte zweier grosser Venen, der Venae centrales.

Präparate.

Die zu untersuchenden Rückenmarksstücke müssen wie alle Präparate vom Centralnervensystem möglichst frühzeitig in die Fixirungs- und Härtungsmittel gebracht werden. Als solche empfehlen sich am meisten Lösungen von doppelt chromsaurem Kali, besonders in Form der Müller'schen oder Erlicki'schen Flüssigkeit. Man darf stets nur kleine Stückchen in recht viel Flüssigkeit bringen und muss die Flüssigkeit, besonders im Anfang recht oft wechseln. Um beim Rückenmark die verschiedenen Abtheilungen (Hals-, Brust-, Lendentheil) und jede einzelne Abtheilung an verschiedenen Stellen untersuchen zu können, ist es am besten das Rückenmark mitsammt der Dura mater herauszunehmen, diese von hinten her der Länge nach aufzuschneiden und nun in das Rückenmark in kurzen Abständen ($^1/_2$—1 Ctm.) Querschnitte zu machen. Wenn man nun die Dura mater mittelst eines Fadens etwa in der Mitte des Brusttheils in der Härtungsflüssigkeit aufhängt, kann man das Rückenmark auf das schonendste härten und jederzeit genau bestimmen, von welchem Theile des Markes das zu schneidende Stückchen herrührt.

1. Faserverlauf. Folgende von Gerlach empfohlene Methode lässt zwar nicht die Zellen, aber wohl sehr gut den Verlauf der Nervenfasern hervortreten. Kleine Stücke recht frischen Rückenmarks kommen 15—20 Tage in 1—2proc. Lösung von doppeltchromsaurem Ammoniak (oder Kali), dann fertigt man mit Hülfe eines Mikrotoms nach Einbettung in Celloidin feine Schnitte an, welche man in eine Lösung von 1 Theil Goldchloridkalium auf 10000 Wasser mit ein wenig Salzsäure 10—12 Stunden lang liegen lässt. Darauf werden dieselben in Wasser, welches auf 2000—3000 Theile 1 Theil Salzsäure enthält, abgewaschen und 10 Minuten lang in eine Lösung von 1 Theil Salzsäure auf 1000 Theile 60procent. Alkohol eingelegt. Entwässern in absol. Alkohol, aufhellen in Nelkenöl, einschliessen in Canadabalsam. Ihre volle Schönheit erreichen die Präparate nach 6—8 Stunden, später dunkeln sie leicht nach.

2. Zellen in situ (Fig. 102). Die Zellen erkennt man neben den Fasern am besten an Schnitten, welche mit neutralem Ammoniak-Carmin oder mit Nigrosin gefärbt wurden. Man härte in Erlicki'scher Flüssigkeit ($2^1/_2$ proc. Lösung von Kali bichromicum mit $^1/_2$ pCt. Cuprum sulfuricum), wasche die Schnitte, welche man nach Einbettung des Präparates in Celloidin etc. mit Hülfe eines Mikrotoms am besten anfertigen kann, in Wasser ein wenig ab, lege sie einige Minuten in die Hoyer'sche Carminlösung oder in eine 1proc. Nigrosinlösung, wasche wiederum ab, entwässere in absolut. Alkohol, helle in Xylol auf und bette in Canadabalsam oder Damarharz ein. Um die Zellen des Centralkanales noch wohl erhalten zu sehen, ist es nöthig, das Rückenmark jugendlicher Individuen zu untersuchen. Die Zellen, sowie die Axencylinder der Nervenfasern, desgleichen die Bindesubstanznetze in der weissen Substanz, ferner die Substantia gelatinosa, weniger die Gerüstsubstanz der grauen Substanz sind roth resp. blaugrau gefärbt. Eigenthümlich sehen die Querschnitte der Nervenfasern aus. Der Axencylinder erscheint als rother Punkt, die Markscheide als hellgelbe, meist etwas concentrisch gestreifte Masse um denselben herum, sie ist wieder begrenzt durch die rothen resp. blauen Streifen der Neuroglia (Sonnenbildchen).

3. Zellen und besonders die markhaltigen Nervenfasern erhält man in prachtvollster Weise gefärbt nach folgender von Weigert angegebener Doppelfärbemethode mit Säurefuchsin und Hämatoxylin. Die Methode ist zwar nicht ganz einfach, sie will eingeübt sein, aber wenn sie gelingt, so sind die Präparate auch von einer überraschenden Schönheit. Man kann zu der Färbung nur ein Rückenmark oder Gehirn benutzen, welches in saurem chromsaurem Kali gehärtet ist, allenfalls solche, welche nachher in Alkohol nachgehärtet wurden, vorausgesetzt, dass sie eine braune, nicht grüne Farbe besitzen, Alkohol allein ist ebensowenig brauchbar, wie Chromsäure. Die Präparate müssen ganz frisch in Härtungsflüssigkeit gelangen und in Müller'scher Flüssigkeit unter häufigem Wechseln derselben mindestens 8 Wochen liegen bei gewöhnlicher Temperatur, aber nur 8—10 Tage, wenn die Flüssigkeit, der man dann etwas Kampfer zusetzt, bei 30—40° C. im Wärmeschrank gehalten wird. Schneller, nämlich bei gewöhnlicher Temperatur in 8 bis 10 Tagen, im Wärmeschrank sogar schon in 4 Tagen, gelingt die Härtung mit Erlicki'scher Flüssigkeit. Die Stücke werden nach der Härtung nur oberflächlich in Wasser abgespült und in Celloidin eingebettet.

Die sehr feinen Schnitte werden nun für mindestens 1 Stunde, aber auch beliebig länger in eine gesättigte wässerige Lösung von Säurefuchsin gebracht und darauf in einer grossen Schale destillirten Wassers abgespült. Von da bringt man sie in eine alkoholische Kalilösung, welche auf je 100 Ccm. Alkohol 10 Ccm. der sog. alkalischen Stammflüssigkeit enthält. Diese Flüssigkeit, welche man vorräthig halten kann, wird gewonnen, wenn man zu 100 Ccm. Alcohol absol. 1 Grm. Kali causticum fusum zusetzt und 24 Stunden wartet, bis sich das, was darin überhaupt löslich ist, gelöst hat. Das Auswaschen der Schnitte in dieser alkoholischen Kalilösung ist der wichtigste Act und muss genau abgepasst werden. Man sieht, wenn man die Schnitte auf einem Spatel ausgebreitet in die alkoholische Kalilösung bringt, sogleich eine Wolke von rothem Farbstoff austreten. Man bewegt nun den Schnitt mit einer Nadel

etwas hin und her und sobald die erste Andeutung der grauen Substanz eintritt, nimmt man ihn auf dem Spatel heraus und bringt ihn in eine grosse Schale mit reinem, säurefreiem Wasser. Der Schnitt schwimmt natürlich auf der Oberfläche. Man taucht ihn vorsichtig unter und spült ihn ab, bis keine rothe Wolke mehr von ihm geht. Jetzt bringt man ihn noch einmal in eine neue Schale mit reinem Wasser und sieht zu, ob jetzt die grauen Theile des Schnittes heller sind, als die weissen. Ist dieses der Fall und ist dabei der Schnitt noch roth, so ist die Procedur gelungen und beendet. Ist der Schnitt zu blass, so muss man ihn noch einmal färben, ist die graue Substanz noch nicht durch hellere Farbe differenzirt, so muss der Schnitt auf kurze Zeit in die dünne alkoholische Kalilösung zurückkommen und wieder von neuem in Wasser zweimal abgespült werden. Da die Neufärbung der Schnitte eine längere Zeit beansprucht, als die nochmalige Behandlung mit Kalialkohol, so ist es besser, dieselben in letzterem zu kurze als zu lange Zeit zu lassen. Man wiederholt diese Procedur nun so lange, bis die genügende Differenzirung hergestellt ist, was man bald beurtheilen lernt, da man an den grauen Substanzen stets einen guten Anhalt hat. Ist die Differenzirung in der gewünschten Weise hergestellt, so werden die Schnitte mit Hämatoxylin gefärbt, in absolutem Alkohol (2 Portionen) entwässert und in Xylol aufgehellt, in welchem das Celloidin sich nicht löst; man kann aber auch andere Oele benutzen. Einschluss in Balsam.

In so behandelten Präparaten sind alle Kerne, die Ganglienzellen und ihre Ausläufer sowie die Axencylinder in verschiedenen Nüancen blauviolett gefärbt, ausserdem aber treten Nervenfasern und zwar nur markhaltige in ungeahnter Fülle besonders in den Vorderhörnern der grauen Substanz als rothe Streifen oder Punkte (Querschnitt) hervor. An den grösseren markhaltigen Fasern, besonders in der weissen Substanz, theilweise auch noch in den Nervenwurzeln, sieht man deutlich die rothe Farbe an der Markscheide haften, wo sie in Gestalt von einem oder mehreren Ringen oder Halbmonden erscheint, welche durch einen hellen Zwischenraum von dem blauen Axencylinder getrennt sind. Es ist also nicht das ganze Mark, sondern nur ein Theil desselben (erythrophile Substanz) gefärbt, dessen nähere Bestimmung noch aussteht. Bei den feinen Fasern schmiegt diese erythrophile Substanz nach Behandlung mit saurem chromsaurem Kali dem Axencylinder sich so innig an (durchtränkt ihn?), dass sie von ihm nicht zu differenziren ist und dass deshalb diese Fasern auf dem Längs- wie auf dem Querschnitt gleichmässig dunkelroth erscheinen, wie es die grossen nur auf dem Längsschnitt oft thun.

Der im Auffinden immer neuer Färbemethoden unermüdliche Weigert hat bereits wieder eine solche entdeckt, welche noch schönere Resultate wie die vorige gibt und doch etwas einfacher zu handhaben ist. Es ist eine Färbung mit Hämatoxylin-Kupferlack (s. S. 239). Härtung der Theile wie vorher, insbesondere dürfen die aus der M. oder E. Fl. kommenden Stücke nicht ausgewässert, sondern höchstens einmal oberflächlich in Wasser abgespült werden, dagegen ist es vortheilhaft, wenn dieselben längere Zeit in Alkohol (im Dunkeln!) nachgehärtet wurden. Ob die Stücke noch braun oder schon grün sind, macht nichts aus. Die Stücke werden nun in bekannter Weise mit Celloidin auf Kork befestigt und, nachdem sie fest geworden sind, in einer Lösung von neutralem essigsaurem Kupferoxyd (eine gesättigte filtrirte Lösung

dieses Salzes mit gleichem Volumen Wasser verdünnt) für 1—2 Tage bei 35 bis 45° C. in den Brutofen gestellt. Nach dieser Zeit erscheinen sie grün, der Celloidinmantel dagegen blaugrün gefärbt. Sie können nun in 80procent. Alkohol aufbewahrt werden. Die Schnitte kommen in eine Lösung von Hämatoxylin (Häm. 0,75—1,0, Alkoh. 10,0, Wasser 90,0, gekocht), der man, um ihr sofort volle Färbekraft zu verleihen, auf je 100 Ccm. 1 Ccm. kaltgesättigte Lösung von Lithion carbonicum zusetzt. Nach 2 Stunden werden sie in einer grossen Schale mit Wasser abgespült und zur Differenzirung alle auf einmal in folgende Lösung gebracht: Borax 2, Ferridcyankalium (rothes Blutlaugensalz) 2,5, Wasser 200. Nach im Mittel 1 Stunde ist die Differenzirung beendet, was man daran erkennt, dass die graue Substanz deutlich gelblich, die weisse schwarz erscheint. Nun spült man in Wasser gut ab (die Schnitte können nun beliebig lange liegen bleiben), entwässert in Alcohol absol. (2 Portionen) und bringt die Schnitte auf dem Spatel in Xylol. Endlich werden sie mit einem reichlichen Tropfen Xylol auf dem Objectträger ausgebreitet, das Xylol durch Ablaufenlassen und durch Fliesspapier, das man ganz leicht andrücken darf, da Xylolschnitte nicht daran haften, entfernt und schliesslich Canadabalsam oder Damarlack darauf gegeben. Es erscheinen nun die Nervenfasern bis in die feinsten Verzweigungen hinein dunkelblau bis schwarz, die Grundsubstanz hellgelb, die Ganglienzellen bräunlich, ihre Kerne farblos. Will man noch eine Kernfärbung haben, so muss man die Schnitte aus dem reinen Wasser (nach der Differenzirung) in Alauncarmin bringen.

Sehr gute Resultate gibt auch die folgende von Pal angegebene Modification der Weigert'schen Methode: Härtung in Müller'scher Flüssigkeit, Einlegen der Schnitte in nicht zu alte $^3/_4$proc. wässerige Hämatoxylinlösung, die heiss bereitet wird und der nach der Abkühlung etwas Alkohol zugesetzt wird. Vor dem Gebrauche fügt man zu 10 Ccm. Hämatoxylinlösung 3 bis 4 Tropfen gesättigte Lösung von Lithion carbonicum hinzu. Nach 5—6 Stunden Abspülen der Schnitte in Wasser, dem einige Tropfen Lithioncarbonatlösung zugesetzt wurden. Darauf kommen die Schnitte für 15—20 Secunden in Kali hypermanganicum ($^1/_4$proc. wässerige Lösung), bis die graue Substanz gelbbräunlich erscheint. Endlich gelangen die Schnitte für wenige Secunden in eine kalt bereitete Lösung aus 1,0 Acid. oxal. pur., 1,0 Kalium sulfurosum, 200 Aq. dest., in welcher sie sich bis auf die Nervenfasern ganz entfärben. Bei nicht vollständiger Entfärbung wird die Procedur wiederholt. Wäscht man sie nun sorgfältig in Wasser aus, so kann man noch eine Nachfärbung der Kerne am besten mit Alauncarmin und Pikrocarmin vornehmen.

c) Das Kleinhirn.

Die Oberfläche des Kleinhirns, mit welcher wir uns hier ausschliesslich beschäftigen wollen, zeigt sehr feine Windungen, an welchen man auf einem Durchschnitte eine schmale centrale Markleiste und eine schon für das unbewaffnete Auge in zwei Schichten zerfallende graue Rinde unterscheiden kann (Fig. 103). Der äussere

rein graue Abschnitt dieser Rinde besteht aus einer sog. molekulären feinkörnigen Substanz (daher auch molekuläre oder feinkörnige Schicht), d. h. aus einer Masse, welche bei schwächerer Vergrösserung granulirt, bei stärkerer aber fein netzförmig erscheint und in welcher man gleichfalls Hornspongiosa erkennen will. Ausser diesem Gerüstsubstanznetze sind aber auch wie in der grauen Substanz des Rückenmarkes zahlreiche feinste Nervennetze vorhanden. In dieser Substanz liegen zerstreut sehr kleine, vielstrahlige oder mehr spindelförmige Ganglienzellen, sowie der Gerüstsubstanz zugehörige Kerne. Die Oberfläche der Schicht ist von Pia mater überzogen, unter der eine dünne, aus Spinnenzellen bestehende, also rein bindegewebige Grenzschicht vorhanden ist, von der aus Bindesubstanzfasern (Stützfasern) in senkrechter Richtung in die molekuläre Schicht eindringen. Von der Pia aus dringen zahlreiche feine Gefässchen in die Rinde hinein.

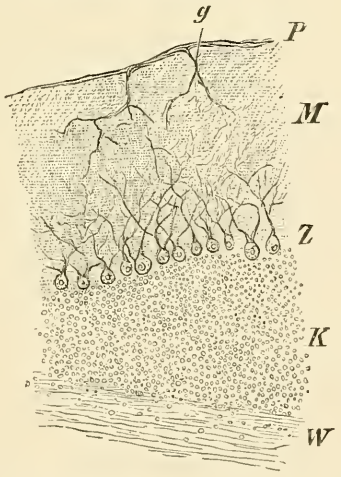

Fig. 103. Kleinhirnrinde des Kaninchens; senkrechter Durchschnitt aus der Nähe einer Furche. Carmin, Balsam. P. Pia mater, von welcher Gefässe (g) in die moleculäre Schicht M. eindringen. Z. Zone der Purkinje'schen Zellen, K. Körnerschicht, W. weisse Markleiste. $\frac{58}{1}$.

Die zweite, makroskopisch grauröthliche oder rostfarbene Schicht besteht fast ganz aus kleinen runden Elementen, den sog. Körnern (daher Körnerschicht). Viele dieser Körner erweisen sich bei genauerer Untersuchung als kleine Rundzellen mit sehr dünnem, zartem Zellenleibe. Ueber die Natur dieser Körner gehen die Meinungen noch sehr auseinander; einige halten sie für nicht nervöse, der Bindesubstanz zugehörige Gebilde, andere für nervöse, mit den Ausläufern der Purkinje'schen Ganglienzellen zusam-

menhängende, wieder andere endlich für echte multipolare Ganglienzellen. Mögen nun die Körner diese oder jene Bedeutung haben, mit Nervenfasern zusammenhängen oder nicht, jedenfalls befindet sich zwischen denselben noch eine feinfaserige Masse, welche zum Theil nervöser Natur ist. An der Grenze dieser und der anderen Schicht, aber mit ihren Leibern fast ganz zwischen die Körner eingesenkt, liegen in einer einfachen Lage die früher untersuchten grossen Purkinje'schen Zellen, welche ihre grossen verästelten Ausläufer in die molekuläre Schicht hineinschicken, während der kleine dritte Fortsatz in die Körnerschicht sich einsenkt und nach einigen Untersuchern mit den Körnern in Verbindung tritt, nach anderen es nicht thut. Wahrscheinlich ist der kleine Fortsatz der Axencylinderfortsatz und geht in eine markhaltige Nervenfaser über. Die ersten Aeste der grossen (verzweigten) Fortsätze haben anfänglich einen fast horizontalen Verlauf (vergl. Fig. 62) und erst die kleineren streben mehr der Oberfläche zu, wo sie nach einigen Autoren umbiegen sollen, um durch die molekuläre Schicht zurückzulaufen und als feinste Fädchen in die Körnerschicht einzudringen. — Gegen die weisse Markleiste besitzt die Körnerschicht keine scharfe Grenze, vielmehr kann man die Körner erst in grösseren, dann in kleineren Gruppen noch eine Strecke weit zwischen den Nervenfasern verfolgen. Uebrigens kommen in der Markleiste überhaupt zahlreiche Kerne vor. Die Breite der Körnerschicht ist nicht an allen Theilen der Windungen gleich; sie ist am stärksten auf der Höhe der Windungen, am geringsten in der Tiefe der Furchen, also da, wo zwei benachbarte Windungen sich mit einander verbinden. Hier liegen zugleich die Purkinje'schen Zellen weiter auseinander, während sie auf der Höhe der Windungen am dichtesten stehen.

Nimmt man auf die mikroskopischen Befunde Rücksicht, so kann man nach dem vorher Gesagten folgende 4 Schichten in der Kleinhirnrinde unterscheiden: 1) die aus Spinnenzellen bestehende Grenzschicht, 2) die molekuläre Schicht, 3) die Schicht der Purkinje'schen Zellen und 4) die Körnerschicht.

Präparat.

Querschnitt (Fig. 103). Härtung in M. Fl. und Alkohol. Färbung mit Carmin, welches die Körner sehr lebhaft, die grossen Ganglienzellen weniger lebhaft färbt. Absoluter Alkohol, Nelkenöl, Canadabalsam. Wenn man den

Schnitt so einrichtet, dass ein ganzer Ast des Arbor vitae getroffen ist, so kann man sehen, dass in der Tiefe der Furchen die Körnerschicht schmäler ist, als an den anderen Stellen. An demselben Orte erscheinen in der tiefsten Lage der moleculären Schicht längs verlaufende feine Nervenfasern (fibrae arcuatae), zwischen welchen parallel gerichtete spindelförmige Zellen liegen. Auch hier kann man die Weigert'sche Säurefuchsin- oder Hämatoxylinfärbung anwenden.

Ausgezeichnete Färbung der Purkinje'schen Ganglienzellen mit ihren Ausläufern erhält man nach der Silbermethode von Golgi, welche auch für die übrigen Abschnitte des Centralnervenapparates anwendbar ist. Man härte in 2proc. Lösung von doppeltchromsaurem Kali und steigere beim häufigen Wechsel der Flüssigkeit die Concentration bis zu 3 pCt. Nach einigen Wochen lege man die Präparate für 8—10 Tage in 0,75proc. Höllensteinlösung, bette sie dann ein und schneide sie in der gewöhnlichen Weise.

d) Das Grosshirn.

Von dem grossen Gehirn soll hier auch nur die Rinde sowie die Auskleidung der Ventrikel nebst den Adergeflechten einer kurzen Betrachtung unterzogen werden.

1. Auf einem Durchschnitte erkennt man makroskopisch an der grauen Rindenschicht eine schmale äussere weissgraue Lage, dann eine breitere rein graue, darauf einen an verschiedenen Gehirnen und verschiedenen Gehirnpartien verschieden deutlichen weissen Streifen und endlich eine breite röthlich graue Schicht, welche oft wieder durch einen hellen Streifen getheilt wird. Die gemeinsame Grundlage dieser sämmtlichen Lagen bildet eine anscheinend feinkörnige, in der That aber feinfaserige schwammige Gerüstsubstanz, in welcher hier oft sehr deutlich Bindesubstanzzellen mit zahlreichen Ausläufern (Spinnenzellen) gesehen werden können. Die Gerüstsubstanz soll auch hier nach Kühne und Ewald aus Hornspongiosa bestehen, während Ranvier erst neuerdings wieder die neben den Neurogliafasern, welche er jetzt auch für Ausläufer der Neurogliazellen erklärt, vorhandene granulirte Substanz für ein Geflecht markloser oder markhaltiger Nervenfasern oder der verästigten Fortsätze von Ganglienzellen ausgegeben hat. Die Menge und Gestalt der in diese Grundmasse eingelagerten nervösen Zellen ist in den verschiedenen Schichten sehr verschieden; im allgemeinen sind die makroskopisch hellen Lagen auch diejenigen, welche unter dem Mikroskope die wenigsten Zellen erkennen lassen. Nach Meynert lassen sich mikroskopisch 5 Schich-

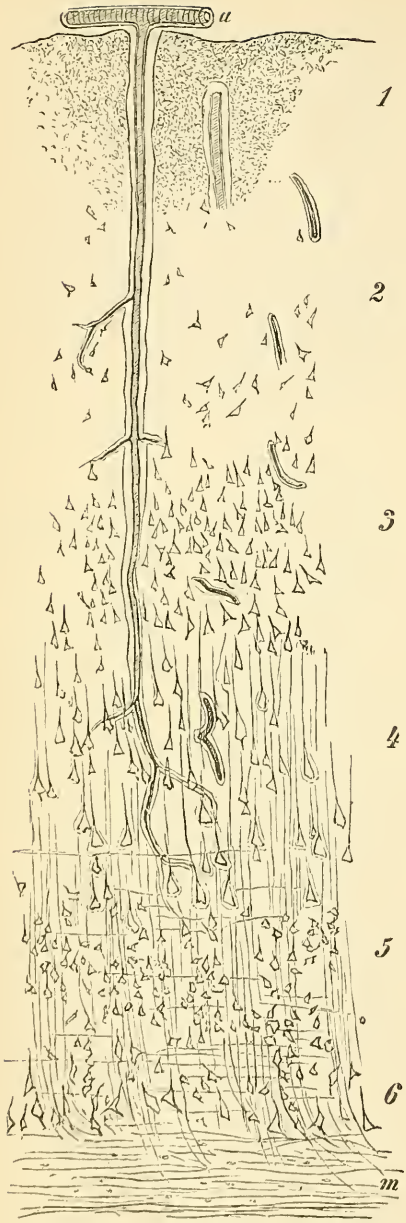

ten unterscheiden, welche sich folgendermaassen charakterisiren: Die oberste 1. Schicht ist nur von zerstreuten, unregelmässig gestalteten kleinen Ganglienzellen bevölkert, die 2. enthält sehr zahlreiche, aber kleine pyramidale Zellen, welche ebenso wie die spärlicheren, aber viel grösseren Pyramiden der 3. Schicht ihren Spitzenfortsatz direct gegen die Gehirnoberfläche entsenden. Auf diese sehr breite Schicht folgen in der schmäleren 4. die kleinsten der in der Rinde überhaupt vorkommenden Zellen, welche eine unregelmässige, meistens vielstrahlige Gestalt besitzen und sehr dicht bei einander gelagert sind. Die innerste (5.) Schicht endlich beherbergt wieder grössere, spindelförmige, aber doch mit Seitenfortsätzen versehene Zellen, welche „in der Kuppe der Windungen senkrecht, den Pyramiden parallel, um die Furche zwischen zwei Windungen herum aber quer liegen, so dass die Pyramiden senkrecht auf sie stehen“. Zwischen den Ganglienzellen sieht man schon von der dritten

Fig. 104. Grosshirnrinde des Kaninchens; senkrechter Durchschnitt, Hämatoxylin, Balsam, 1. Rein bindegewebige Schicht, 2. Schicht der spärlichen und unregelmässigen Ganglienzellen, 3. Schicht der zahlreichen kleinen Pyramidenzellen, 4. Schicht der spärlichen grossen Pyramiden, 5. Schicht der zahlreichen unregelmässigen kleinen Zellen, 6. Schicht der grossen Spindelzellen, m. Marksubstanz, a. Arterie der Pia mit einem senkrecht in das Gehirn eindringenden Aste. An diesem sowie an den grossen Pyramiden sind die Lymphräume angedeutet. $^{90}/_{1}$.

Schicht an senkrecht gerichtete Nervenfasern, welche sich nach innen hin zu immer deutlicheren Bündeln sammeln und dadurch die Nervenzellen in einzelne Reihen trennen. Sie biegen schliesslich in die Markmasse um, deren Zusammensetzung aus Nervenfasern und etwas gröberer Neuroglia mit deutlicheren Spinnenzellen viel einfacher ist. Die Dicke der ersten Schicht ist bei verschiedenen Thierspecies sehr grossem Wechsel unterworfen. Beim Menschen ist sie am geringsten, und wird im allgemeinen um so bedeutender, je tiefer in der geistigen Entwickelung das betreffende Thier steht — ein Verhältniss, welches verständlich ist, da ja diese Schicht wesentlich aus Gerüstsubstanz besteht. Letztere ist besonders in den obersten Partien dieser Schicht so reichlich vorhanden, dass man, z. B. in dem in Fig. 97 gezeichneten Kaninchenhirn, dieselbe in zwei Schichten zerlegen kann, eine obere nervenzellenfreie und eine untere mit spärlichen Ganglienzellen versehene, wodurch dann also folgende Eintheilung gegeben ist: 1) Nervenzellenfreie Schicht mit zahlreichen Spinnenzellen, 2) Schicht mit spärlichen und unregelmässigen Ganglienzellen, 3) Schicht der zahlreichen kleineren Pyramidenzellen, 4) Schicht der spärlichen grossen Pyramiden, 5) Schicht der zahlreichen unregelmässigen kleinen Zellen, 6) Schicht der grossen Spindelzellen. Die oberste Schicht ist, wenn auch frei von Ganglienzellen, doch nicht frei von nervösen Elementen, denn es befindet sich in ihr ein ganz oberflächlich gelegener feiner Nervenplexus, wie denn überhaupt die Gehirnrinde sehr viel reicher an feinen Nervenfasern ist, als man früher glaubte.

Wie am kleinen Gehirn dringen von der Pia aus Blutgefässe senkrecht in die Rinde ein und bilden ein recht reichliches Netzwerk in derselben. Diese Gefässe sind ebenso wie die Ganglienzellen von Lymphräumen umgeben (perivasculäre resp. pericelluläre Lymphräume), welche an den Präparaten als helle Säume erscheinen, wobei freilich nicht zu übersehen ist, dass die vorhandenen Räume durch die Schrumpfung des Gewebes in Folge der Einwirkung der Härtungsflüssigkeit in der Regel weiter erscheinen als sie in Wirklichkeit sind. Da, wie bereits früher gelegentlich der Untersuchung der Gefässe überhaupt angegeben wurde, auch zwischen der Adventitia und der Media der Gehirngefässe ein Lymphraum (adventitieller L.) sich befindet, so sind demnach die Gehirngefässe von 2 Lymphräumen begleitet, einem zwischen Adventitia und Media und einem zwischen Adventitia und Gehirnsub-

stanz gelegenen, welche man als adventitiellen und perivasculären Raum unterscheiden*) kann. Ersterer hängt mit den sogen. subarachnoidealen Räumen, letzterer mit den sog. epicerebralen (zwischen innerster Pialamelle und Gehirnoberfläche gelegenen) zusammen; ersterer ist allgemein anerkannt, letzterer ist von vielen als Kunstproduct angesehen worden; jedenfalls steht er nicht in directer Beziehung mit Lymphgefässen.

Präparate.

1. Querschnitt zur Uebersicht (Fig. 104). Härtung kleiner Stücke besonders von den Centralwindungen, in Erlicki'scher Flüssigkeit oder Müller'scher Flüssigkeit oder auch in Alkohol, dem man Jodtinctur bis zum Auftreten einer rumartigen Färbung zugesetzt hat (Jodalkohol). Sobald die Jodfarbe verschwunden ist, setzt man von neuem Tinctur zu. Gerade bei der Härtung des Gehirnes muss man recht achtsam sein, dass es den richtigen Härtegrad erreicht und nicht bröckelt. Man thut deshalb gut, die Stücke von Zeit zu Zeit aus der Härtungsflüssigkeit herauszunehmen und auf ihre Consistenz zu prüfen. Injectionen des Gehirnes sind besonders bei kleinen Thieren von den Carotiden aus leicht zu bewerkstelligen. Gutes Auswässern der Schnitte, welche man mit Hülfe des Mikrotoms anfertigen mag. Färbung mit Carmin, Nigrosin, Hämatoxylin, Säurefuchsin, Hämatoxylin-Kupferlack. Bei letzterer Methode färbt man in Hämatoxylin 2 Stunden lang, wenn man die Fasern in der Marksubstanz gut sehen will, dagegen 24 Stunden, wenn es auf Färbung der feinsten Fäserchen in der Rinde ankommt. Einlegen der Schnitte in absol. Alkohol, Oel (auch Xylol), Canadabalsam.

Man untersucht zunächst mit ganz schwachen Vergrösserungen. Die charakteristischen Spitzenausläufer der grossen Pyramidenzellen sind selbstverständlich nur zu sehen, wenn der Schnitt ganz senkrecht gefallen ist. Adventitielle, perivasculäre und pericelluläre Lymphräume.

2. Frisches Gehirn. Da die frische Untersuchung der Gehirnrinde in manchen pathologischen Fällen von Nutzen sein kann, so versäume man nicht, sich auch frische normale Rinde anzusehen. Die Präparate werden so angefertigt, dass man mit einem guten Rasirmesser oder auch mit einer Scheere einen dünnen Querschnitt entnimmt und denselben ohne Flüssigkeitszusatz auf dem Objectträger mit dem Deckgläschen auseinanderdrückt. Sehr gut kann man meistens die Gefässvertheilung erkennen; die Ganglienzellen sind schwieriger zu sehen; man erkennt sie an ihren grossen bläschenförmigen Kernen mit dem grossen Kernkörperchen, sowie an dem den grössten selten fehlenden bräunlich gelben Pigment.

---

*) Die von Arndt vorgeschlagene Bezeichnung Virchow-Robin'sche Räume für erstere, His'sche für letztere ist nicht zu empfehlen, da sie den Thatsachen nicht ganz entspricht.

2. Die Höhlen des Gehirns werden von dem sogen. Ependym ausgekleidet, einer ganz durchscheinenden Membran, welche keine nervösen Bestandtheile enthält, sondern wie das früher erwähnte Ependym des Centralkanales des Rückenmarks ganz aus einer feinnetzförmigen Gerüstsubstanz besteht. Diese nervenfreie Schicht ist allerdings an manchen Stellen so dünn, dass die an der Oberfläche sitzenden, theils cylinderförmigen, theils platten, bei Embryonen ausnahmslos flimmernden Epithelzellen direct auf der Nervensubstanz zu sitzen scheinen. — In die Ventrikel hinein setzt sich die Pia mater in Form der Gefässplatten oder Telae chorioideae (obere im dritten, untere im vierten Ventrikel) fort, von welchen wiederum die Adergeflechte, Plexus chorioidei ausgehen, welche aus reichlichen, oft papillenartigen Gefässverzweigungen mit nur wenig heller bindegewebiger Zwischensubstanz und einem Epithel bestehen, welches in einfacher Lage die Oberfläche der Plexus überzieht. Die Epithelzellen haben eine kubische Gestalt, an der nach den Gefässen zu gerichteten Seite oft kleine spitze Fortsätze und enthalten meistens kleine graue Pigmentkörnchen. In den Adergeflechten kommen sehr häufig beim Menschen kleinere oder grössere, meist geschichtete Concretionen von kohlensaurem Kalk vor, der Gehirnsand, welcher in grosser Menge stets in der Zirbeldrüse vorhanden ist. Durch Zusatz von Salzsäure lässt sich der Kalk entfernen und es bleibt dann eine organische Grundlage zurück.

Präparate.

1. Ependym. Um die Beschaffenheit des Ependyms zu erkennen, genügt es, kleine Stückchen in concentrirte Pikrinsäure für 24 Stunden einzulegen und dann zu zerzupfen. Auch Schnitte von ganz frisch in M. Fl. eingelegtem Hirn (Kaninchen etc.) sind zu empfehlen.

2. Adergeflechte. Man schneidet mit der Scheere kleine Stückchen ab und breitet sie in Kochsalz aus. Dabei werden immer zahlreiche Epithelzellen isolirt und schwimmen dann frei in der Flüssigkeit. Ist kein Sand in dem Plexus vorhanden, so zerzupft man ein Stückchen Zirbel. Zulaufenlassen von Salzsäure, um den Kalk zu lösen und die organische Grundlage zur Anschauung zu bringen, Entstehung von (Kohlensäure-) Gasblasen.

Fünfundzwanzigstes Kapitel.

Die Haut.

An der Haut, Cutis (Fig. 105), unterscheidet man 3 Schichten: 1) den epithelialen Ueberzug, die Epidermis, 2) die eigentliche bindegewebige Haut, die Lederhaut, Corium, 3) das Unterhautgewebe, welches beim Menschen Fettgewebe ist (Panniculus adiposus). Die einzelnen Bestandtheile dieser drei Abschnitte sind bereits früher erörtert worden. Wir haben gesehen, dass die Epidermis aus Plattenepithelien besteht, welche die höchsten Grade der Verhornung erreichen, so dass in den oberflächlichen Schichten nur noch dünne, kernlose Hornschüppchen von ihnen übrig sind; wir haben die Zusammensetzung der Cutis aus eng verflochtenen, ziemlich gleichmässig dicken Bündeln leimgebender Fasern, nebst eingestreuten elastischen Fasern kennen gelernt; wir haben endlich die Fettzellen des Panniculus adiposus untersucht. Es bleibt deshalb für jetzt nur noch übrig, die gegenseitige Anordnung der einzelnen Theile und vor allen Dingen die sogen. Appendiculargebilde der Haut, der Haare, Nägel, Drüsen etc. zu betrachten.

An einem senkrechten Durchschnitte durch die Haut erkennt man an der Epidermis mehrere Hauptschichten, deren relative sowohl wie absolute Dicke je nach den verschiedenen Hautstellen dem grössten Wechsel unterworfen ist. Die oberste Schicht ist die Hornschicht (Stratum corneum), in welcher alle Zellen bereits mehr oder weniger verhornt sind. Sie hat ihre grösste Mächtigkeit an den Finger- und Zehenballen und besonders an der Ferse. An allen diesen Stellen zeigt sich auch am deutlichsten eine schmale, fast homogene, hellglänzende Lage, das Stratum lucidum, Oehl'sche Schicht, welche die Hornschicht von der nächstfolgenden Hauptschicht, der Malpighi'schen Schleimschicht oder dem Rete Malpighii, Stratum mucosum trennt. Die äussersten Zellenreihen dieser Schicht sind ausgezeichnet durch einen körnigen Inhalt (Keratohyalin, Eleïdin-Ranvier), welcher in Carmin und Hämatoxylin eine intensive Färbung annimmt und sich dadurch sehr deutlich abhebt. Man hat diesen Theil speciell als Körnerschicht bezeichnet und sieht in der das Licht reflectirenden Eigenschaft der Körner die

Ursache für die weisse Färbung unserer Haut (Unna). Der Uebergang des Stratum granulosum in die höhere Schicht ist ein sehr plötzlicher und unvermittelter. Die Zellen des Stratum mucosum sind gross, polygonal, protoplasmareich und besitzen die früher erwähnte Stachelbildung an der Oberfläche, weshalb man diese Schicht auch als Stachelschicht (Stratum spinosum) bezeichnet hat. Eine andere Bezeichnung lautet Stratum germinativum (Keimschicht), weil hier eine lebhafte Neubildung von Zellen stattfindet. Die unterste Schicht endlich wird gebildet von einer einfachen Lage von cylinderförmigen Epithelzellen, welche bei den gefärbten Rassen, sowie bei der weissen Rasse an den gebräunten Hautstellen vorzugsweise das Pigment enthalten. Die Reihenfolge der Schichten von unten nach oben ist demnach folgende: Stratum cylindrocellulare, Str. spinosum, Str. granulosum, Str. lucidum, Str. corneum.

Die Cylinderzellen sitzen direct auf dem Corium (Fig. 105 C.) auf, welches an den Querschnitten der Haut nach oben hin nicht durch eine grade Linie begrenzt wird, sondern zahlreiche zottenförmige Fortsätze, die Papillen besitzt, welche, da die Thäler zwischen je zwei Papillen von den Zellen der Malpighi'schen Schleimschicht ausgefüllt werden, nothwendigerweise eine ähnliche, nur umgekehrte höckerige Beschaffenheit der unteren Epithelgrenze bedingen müssen, während an der oberen von dieser Gestaltung nichts mehr zu sehen ist. Wenn z. B. durch ein Blasenpflaster die Hornschicht der Haut abgehoben ist, so sieht man am Grunde der Blase die Papillen der Cutis im optischen Querschnitte und zwischen ihnen die in den Thälern gelegenen Zellen der Schleimschicht, welche in ihrer Gesammtheit ein Netzwerk darstellen, dessen Maschenräume eben von den Papillen ausgefüllt werden. Von diesem Bilde rührt die Bezeichnung Rete Malpighii her.

Die Papillen der Cutis werden von demselben derben Bindegewebe gebildet, wie die eigentliche Lederhaut, und werden in ihrer Gesammtheit als Papillarkörper der Haut bezeichnet.

Die Haare (Fig. 105 h.) sitzen an der Haut in einer taschenförmigen, an ihrer Mündung etwas trichterförmig (Haarbalgtrichter) erweiterten Einsenkung der Oberfläche (Haartasche), welche stets in schräger Richtung sich in die Tiefe senkt und je nach der Grösse des Haares in der Cutis endigt oder über dieselbe hinaus bis in das subcutane Gewebe hinein vordringt. An der die Haartasche bildenden Wandung unterscheidet man zu äusserst eine bindegewe-

bige Hülle (den Haarbalg), welche von dem Bindegewebe der Cutis geliefert wird und aus einer äusseren Längsfaserhaut, einer inneren Ringfaserhaut (musculös?) besteht, die nach innen zu wenigstens in den tieferen Abschnitten von der sogen. Glashaut, einer jener Grenzhäute, welche man bald als elastische Häute, bald als Basalmembranen etc. bezeichnet, überzogen wird. Auf sie folgen die beiden Wurzelscheiden des Haares, die dickere äussere, welche nichts weiter ist als eine Einsenkung der Cylinderzellenschicht und des Stratum mucosum (die Körner- und Hornschicht geht nur bis zur Einmündung der Talgdrüsen) und welche dementsprechend aus mehrfachen Lagen stachliger Epithelzellen besteht (Stachelschicht des Haarbalgs), und die dünnere innere Wurzelscheide, in welcher man wiederum zwei Schichten, die äussere, Henle'sche und die innere, Huxley'sche Schicht unterscheidet. Erstere besteht aus dünnen, längsgerichteten kernlosen Schüppchen, letztere aus kürzeren, kernhaltigen Zellen. Beide entwickeln sich vom Papillenhalse in der Tiefe der Haartasche und sind durch den starken Gehalt ihrer Zellen an Keratohyalin und die damit zusammenhängende intensive Färbung in Pikrocarmin ausgezeichnet. In der äusseren (Henle-schen) Schicht verschwindet der Körnergehalt der Zellen schon frühzeitig, in der inneren (Huxley'schen) erst später. Letztere ist nach innen selbst wieder von einem Oberhäutchen bedeckt.

Die innere Wurzelscheide begrenzt das Lumen der Haartasche, in welchem das Haar sich befindet. Dieses sitzt auf einer in der Tiefe der Haartasche sich vorwölbenden Papille, der Haarpapille auf, welche ganz denselben Bau wie die Cutispapillen besitzt, nur grösser ist. Das Haar umgreift die Papille von oben und den Seiten her, so dass es also an seinem unteren Ende eine ähnliche Gestalt besitzt wie der Boden einer Champagnerflasche. Der ganze über der Papille sitzende Theil ist dicker als der übrige in der Tasche steckende (die Haarwurzel) und über die Haut hervorragende Theil (der Haarschaft) und wird wegen seiner Gestalt als Haarbulbus oder Haarzwiebel bezeichnet.

Den feineren Bau des Haares anlangend, so ist dasselbe nichts weiter als ein Erzeugniss des Epithels der Haarpapille und wir finden demgemäss zunächst wieder auf dem Bindegewebe der letzteren eine Schicht von Cylinderzellen, über diesen, als Hauptbestandtheil des Bulbus, Zellen wie im Stratum mucosum und dann endlich verhornte Zellen als Bestandtheile des Haarschaftes. An

diesem lassen sich aber doch wieder drei verschiedene Schichten trennen. Im Innern findet sich die Marksubstanz, bestehend aus mehr kubischen Zellen, welche meistens zahlreiche kleine Luftbläschen umschliessen und in den untersten Abschnitten wenigstens Keratohyalin enthalten; um diese die Rindenschicht, gebildet aus ganz verhornten Zellen, welche als schmale Schüppchen in der Längsrichtung des Haares angeordnet sitzen und welche Pigment enthalten; zu äusserst das Oberhäutchen, bestehend aus einer einfachen Lage dünner, platter Hornzellen, deren Grenzen durch feine, zackige, quer über das Haar herüberlaufende Linien angedeutet sind (vergl. Fig. 21, a. und b.) und welche sich dachziegelförmig decken, so dass ihr oberer Querrand etwas von dem Haare absteht.

Die Haare sind keine Dauergebilde, sondern fallen nach gewisser Zeit aus, um durch neue ersetzt zu werden. Dem Ausfallen geht ein Verhornen der Haarzwiebel und damit ein Sistiren des Wachsthums voraus. Es wird noch darüber gestritten, ob das neue Haar aus der alten Zwiebel hervorgeht, oder ob sich eine ganz neue Papille bildet. Der alte Haarbalg wird jedenfalls von dem neuen Haare wieder benutzt.

Mit dem Haarbalge stehen noch andere Gebilde in Verbindung. Zunächst zwei Talgdrüsen oder Haarbalgdrüsen (Fig. 105 t.), deren Ausführungsgänge von verschiedenen Seiten her in schräger Richtung (von unten nach oben) in die Haartasche einmünden. Die Talgdrüsen sind acinöse Drüsen, besitzen eine deutlich lappige Gestalt und ein polyedrisches Epithel, welches in ähnlicher Weise wie dasjenige der Mamma durch Verfettung das Secret, den Talg, liefert. Zweitens steht mit jedem Haarbalge ein Bündel glatter Muskelzellen in Verbindung, der sog. Arrector pili (Fig. 105 a). Das Muskelbündel setzt sich einerseits an dem fibrösen Balge der Haartasche in verschiedener Höhe fest, aber immer nach unten von der Talgdrüse, so dass diese also zwischen ihm und dem Haarbalge liegt, andererseits an der oberen Grenze der Cutis und zwar stets an dem Thale zwischen zwei Papillen. Der Muskel befindet sich ausnahmslos an derjenigen Seite des Balges, wo derselbe mit der Oberfläche der Haut einen stumpfen Winkel bildet, woraus folgt, dass seine Wirkung in einem Heben und einem Graderichten des Haares bestehen muss, wobei aber gleichzeitig auch ein Druck auf die Talgdrüsen ausgeübt wird.

Die zweite Art der mit der Haut in Verbindung stehenden

Drüsen sind die Schweissdrüsen oder Knäueldrüsen (Fig. 105 s.), schlauchförmige Drüsen, deren unteres Ende zu einem Knäuel aufgerollt ist. Aehnlich wie die Papille der Haare liegt auch der

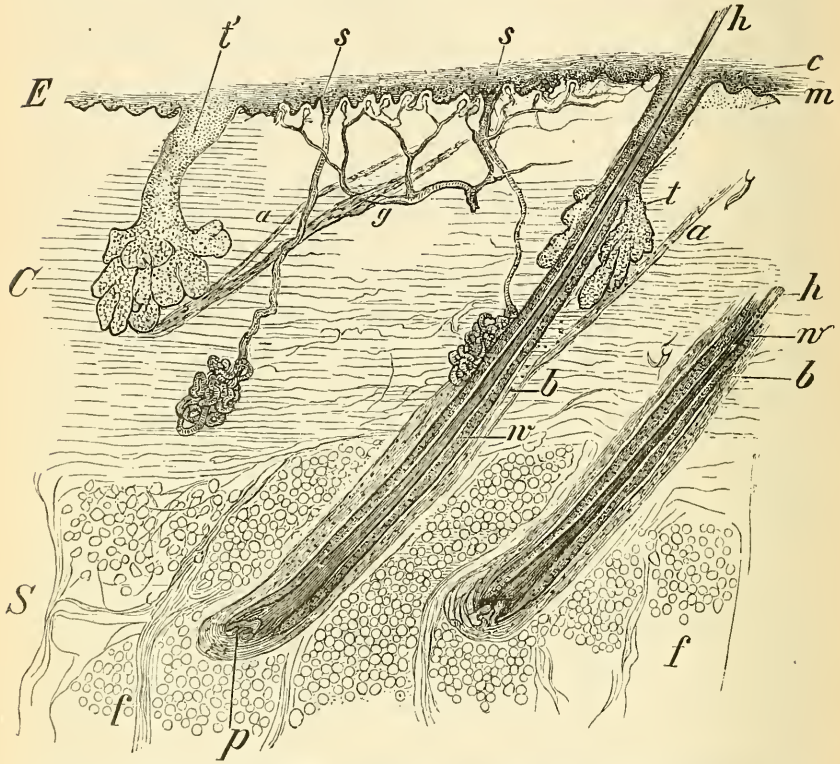

Fig. 105. Kopfhaut vom Menschen; Durchschnitt in der Richtung der Haare, Hämatoxylin, Balsam. E. Epidermis, c. Hornschicht, m. Schleimschicht derselben, C. Corium, S. Subcutis, h. Haare, w. Wurzelscheide, b. Haarbalgscheide, p. Haarpapille, t. Talgdrüsen, a. Arrector pili, t' grosse Talgdrüse mit Arrector, deren Haar nicht im Schnitte sichtbar ist, g. Gefässe mit Schlingen in den Papillen, s. Schweissdrüsen, f. Fettträubchen des Panniculus. $^{58}/_{1}$.

Knäuel der Schweissdrüsen bald in der Cutis, bald in dem subcutanen Gewebe zwischen und selbst in den Fettträubchen desselben.

Die Drüsen besitzen eine Membrana propria und kubisch gestaltete Epithelzellen, welche nach neueren Angaben eine ähnliche stäbchenförmige Anordnung ihres Protoplasma besitzen wie die gewundenen Harnkanälchen. Von dem Knäuel aus geht der Drüsenkanal schräg, oft unter geringer Schlängelung durch das Corium und verlässt dasselbe in dem Thale zwischen zwei Papillen. Mit dem Eintritte in das Epithel hört seine eigene Wandung auf, so dass er direct von den Epidermiszellen begrenzt wird. In der Epi-

dermis hat der Kanal einen korkzieherartig gewundenen Verlauf, an seiner Mündungsstelle ist er trichterförmig erweitert (Schweisspore). Die Function dieser Drüsen ist trotz des gebräuchlichen Namens Schweissdrüsen noch strittig. Die alte Meissner'sche Behauptung, dass die Drüsen ein fettiges Secret lieferten, hat neuerdings wieder energische Vertheidigung gefunden (Unna).

Ein ähnliches Erzeugniss der Epidermis wie die Haare stellen auch die Nägel dar. Dieselben stecken seitlich und hinten in dem sogen. Nagelfalz und liegen fest auf dem Nagelbett auf, welches aus einem mit längsverlaufenden Leistchen versehenen Corium und einer dieses bedeckenden Malpighi'schen Schleimschicht besteht. Der hintere Theil des Nagels, welcher sich durch seine lichtere Färbung auszeichnet, heisst die Wurzel desselben — hier ist die eigentliche Matrix des Nagels. Hier trägt die Cutis lange Papillen, welche von einem dicken Polster weicher sogen. Malpighi'scher Schleimzellen bedeckt sind, welche ganz direct in die eigentliche Nagelsubstanz übergehen. So wenig man das auch nach dem äusseren Verhalten der Nägel vermuthen sollte, so sind die Zellen, welche sie zusammensetzen, doch viel weniger verändert als diejenigen des Haarschaftes oder der obersten Lage der Epidermis. Wenn man dieselben nämlich mittelst Reagentien, Schwefelsäure, Kalilauge etc. vorsichtig isolirt, so sieht man in einer jeden der polygonalen Zellen einen deutlichen, wenn auch nicht grossen granulirten Kern. —

Die Blutgefässe der Haut sind so vertheilt, dass die grösseren Aeste an der Grenze der Cutis und des Panniculus parallel der Hautoberfläche gelegen sind und dass von ihnen aus Aestchen schräg die Cutis durchdringen bis in die Gegend der Papillarschicht, wo sie sich noch weiter auflösen in Aestchen, welche wieder parallel der Oberfläche verlaufen und in fast sämmtliche Papillen hinein je eine kleine einfache Schlinge senden (Fig. 105 g.) Ausserdem sind reiche Capillargeflechte überall da vorhanden, wo Appendiculargebilde in der Haut liegen, also besonders um die Knäueldrüsen und Talgdrüsen herum, deren Körper in förmliche Körbchen von Capillaren eingeschlossen sind und deren Ausführungsgänge sogar von einem Capillarnetze begleitet werden; ferner in den Papillen der Haare und um den ganzen Haarbalg herum, endlich auch in den Fettträubchen des subcutanen Gewebes, wo fast jede Fettzelle von einer Capillarschlinge umgeben ist.

Von den Nerven der Haut sind besonders wichtig die Endi-

gungen eines Theiles derselben in den sogen. Tastkörperchen oder Meissner'schen Körperchen (Fig. 106 A.), welche am reichlichsten an den Fingerspitzen gefunden werden.

Es sind rundliche ovale Gebilde, an welchen man eine spiralige Streifung der Oberfläche, sowie zahlreiche Kerne erkennt und an deren unteres Ende eine Nervenfaser herantritt, welche 1—2mal

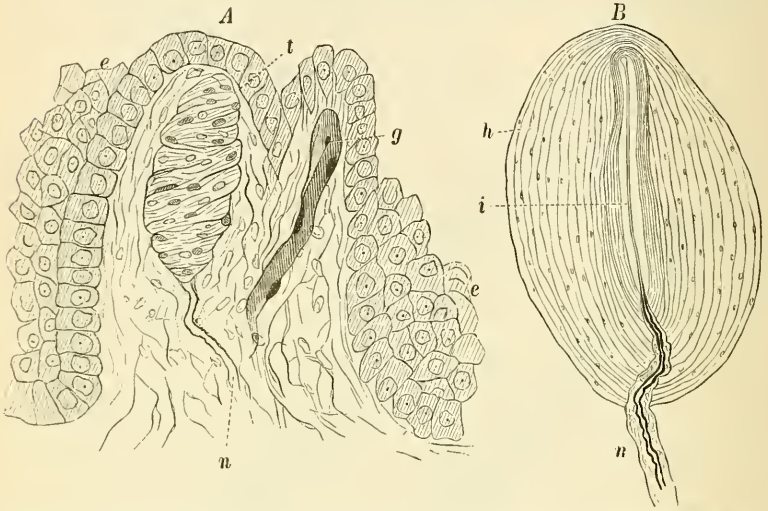

Fig. 106. A. Hautpapille mit Tastkörperchen vom Menschen, t. Tastkörperchen, n. der zuführende Nerv, g. Gefäss in einer nebenliegenden Papille, e. Epidermis, Cylinderzellen- und Schleimschicht. $^{300}/_{1}$. B. Vater-Pacini'sches Körperchen aus dem Mesenterium der Katze. h. Die schalenartigen Hüllen, i. Innenkolben, n. Nerv, dessen Axencylinder im Innenkolben verläuft und knopfförmig endet. $^{40}/_{1}$.

um das Körperchen herumläuft, um dann in seinem Innern zu verschwinden, wo sie noch weitere spiralige Windungen beschreibt. Die Körperchen liegen je in einer Papille der Cutis, welche in diesem Falle dann keine Blutgefässschlinge enthält.

Wenn auch nicht mit der Haut selbst, so hängen doch vorzugsweise mit den grösseren, schliesslich zur Haut führenden Nerven die als Vater-Pacinische Körperchen (Fig. 106 B.) bekannten Nervenendapparate zusammen, welche ausserdem auch noch öfter in dem extraperitonealen Bindegewebe des Menschen und immer in grosser Menge in dem Mesenterium der Katzen vorkommen. Die Körperchen haben eine länglich runde, eiförmige Gestalt und eine Länge von 1—4,5 Mm. Sie haben frisch eine weissgraue Färbung mit einem weissen Streifen im Centrum. Das Mikroskop erweist eine Zusammensetzung aus zwiebelschalenartig übereinandergela-

gerten, kernhaltigen, anscheinend homogenen Membranen, welche aussen weiter von einander abstehen, nach dem Centrum zu näher aneinanderrücken. Durch Behandlung mit Arg. nitricum entsteht auf den Membranen eine Zeichnung, welche derjenigen der Endothelzellen ähnlich ist. Zwischen den Blättern befindet sich Flüssigkeit (Lymphraum), in dem von der innersten Schale gebildeten Raum (Innenkolben nach Kölliker) dagegen eine weiche, feinkörnige Masse. An dem einen Ende des Körperchens tritt eine markhaltige Nervenfaser an dasselbe heran, deren Scheide sich direct in die Schalen fortsetzt, während Axencylinder und Markscheide in das Innere eintreten. Die Markscheide verschwindet hier aber bald, so dass nur der Axencylinder bis zum anderen Ende des Innenkolbens verläuft, wo er in einem oder einigen kleinen Knöpfchen endigt. In den äusseren Schichten des Körperchens findet man Gefässverzweigungen.

Präparate.

1. Kopfhaut, Haare (Fig. 105). Kleine Stücke Kopfhaut werden, nachdem die Haare ganz kurz abgeschnitten wurden, in M. Fl. und Alkohol gehärtet. Die besten Uebersichtsbilder erhält man an Durchschnitten, wenn man parallel dem Verlaufe der Haare schneidet. Die Schnitte werden mit Anilinfarben (einfache oder Doppelfärbung, z. B. Eosin — Anilingrün — Dahlia etc.), Hämatoxylin oder Pikrocarmin gefärbt und in Canadabalsam eingelegt. Haare mit Papillen, Wurzelscheiden, Haarbalg, Talgdrüsen und Muskeln. Die Talgdrüsen erscheinen ihres fettigen Inhaltes wegen in den Balsampräparaten als ganz helle durchsichtige Körper, während sie z. B. an Schnitten, die in Wasser liegen, gerade umgekehrt durch ihr dunkeles, undurchsichtiges Aussehen sich auszeichnen. Da die Kopfhaut nur eine relativ dünne epitheliale Decke hat, so ist von einer korkzieherartigen Windung der Knäueldrüsenausführungsgänge nichts zu sehen, wohl aber ihre Erweiterung an der Ausmündung. Die Knäuel werden auf den Schnitten in ähnlicher Weise erscheinen, wie z. B. die gewundenen Harnkanälchen der Niere, d. h. man wird Längs-, Quer- und Schrägschnitte des Kanales neben einander zu sehen bekommen.

Das Verhältniss der Haare zu den Wurzelscheiden und dem fibrösen Balge ist auch an Flachschnitten der Haut sehr gut zu sehen.

An jeder Fettzelle des subcutanen Gewebes ist ein Kern deutlich zu erkennen. Häufig enthalten die Gefässe Blut, welches durch die Härtung in M. Fl. conservirt wird und dadurch die Gefässanordnung auch ohne künstliche Injection deutlich macht.

Wenn man einen Schnitt erst mit Anilinölwasserfuchsin und dann nach Entfärbung in salzsaurem Alkohol mit Hämatoxylin färbt oder in gleicher Weise erst mit Methylenblau, Dahlia, Gentiana, dann mit Pikrolithioncarmin.

so zeigen allein die Oberhäutchen der Haare, zuweilen auch die Hornzellen der Epidermis die betreffende Anilinfärbung.

2. Die Haut der Augenlider neugeborener Kinder wird für das Studium des Haarwechsels empfohlen. Untersuchungsmethode wie vorher.

3. Injicirte Haut der Extremitäten. Zu Injectionen eignet sich am besten die Haut der Extremitäten, weil man hier von den grossen Arterien aus injiciren kann. Härtung wie oben. Beim Schneiden halte man sich an Stellen, wo Haarwuchs ist. Färbung mit Carmin, wenn man blaue Injectionsmasse angewendet hat, sonst mit Hämatoxylin oder Anilinfarben. Einlegen in Canadabalsam etc.

Wenn man blau injicirte Haut mit Anilinölwassergentiana (-dahlia) färbt, in salzsaurem Alkohol entfärbt und dann wieder in gewöhnlicher Weise in Pikrolithioncarmin färbt, so erscheinen die Lanugohärchen sowie die Hornschicht der Epidermis violett, Stratum lucidum gelb, Körnerschicht roth, Schleimschicht gelblich mit rothen Kernen. In dem Fettgewebe sieht man meistens grössere und kleinere Körnchen in den Fettzellen, welche die Anilinfärbung behalten haben.

4. Haut von den Fingerspitzen, Tastkörperchen (Fig. 106 A.). Die dicke Haut der Fingerspitzen ist besonders geeignet, um die verschiedenen Lagen der Epidermis, die schraubenförmig gewundenen Ausführungsgänge der Knäueldrüsen, diese selbst sowie die Tastkörperchen zu zeigen. Man kann sie ganz schnell in absolutem Alkohol härten und ohne Färbung in Glycerin mit etwas Essigsäure untersuchen. Sehr hübsch sind Färbungen mit allen gebräuchlichen Farbstoffen, insbesondere aber mit Pikrolithioncarmin (Einlegen in Damar etc.).

5. Zellen der Haare. Ein Haar wird auf einem Objectträger mit einigen Tropfen concentrirter Schwefelsäure betupft und mit einem Deckglase bedeckt. Nachdem man über einer Flamme etwas erwärmt hat, schlägt man mit der Nadel oft hintereinander vorsichtig auf das Deckgläschen auf, worauf man zur Seite des Haares in der Flüssigkeit die ganz dünnen Hornschüppchen der Rindensubstanz isolirt finden wird.

6. Nägel. Um das Verhältniss des Nagels zu seiner Umgebung zu untersuchen, macht man Längs- und Querdurchschnitte durch dieselben, am besten von injicirten Präparaten. Das beste Mittel zur Isolirung der Nagelzellen nebst Kernen ist nach Biesiadecki ein 3—5stündiges Einlegen in 27 proc. Kalilauge. Der Nagel wird darin sehr weich und man braucht nur eine dünne Schicht auf dem Objectträger auszubreiten, um ein befriedigendes Bild zu erhalten.

7. Vater-Pacini'sche Körperchen (Fig. 106 B.). Am leichtesten verschafft man sich die Körperchen aus dem Mesenterium einer Katze. Man kann sie frisch mit etwas dünner Essigsäure (um die Kerne in den Membranen deutlicher zu machen) oder nach Behandlung mit Argent. nitricum oder mit Osmiumsäure untersuchen.

Sechsundzwanzigstes Kapitel.

Das Sehorgan.

Es liegt nicht in dem Plane dieses Cursus alle Theile der Sinnesorgane zu berücksichtigen, es sollen vielmehr nur kurz die wichtigsten erwähnt und ihre Zusammensetzung an einigen Präparaten klar gemacht werden. Speciell vom Auge werden die Hornhaut, welche, abgesehen von der Wichtigkeit, die sie in neuerer Zeit für die Pathologie erlangt hat, auch grosses Interesse für die Technik darbietet, ferner die Krystalllinse und die Retina berücksichtigt.

a) Die Hornhaut.

Die Hornhaut ist ihrer Entwickelung nach mit der äusseren Haut vollkommen gleichwerthig. Wir finden dementsprechend an ihrer äusseren Oberfläche ein geschichtetes Epithel, welches wie dort aus drei, der Hornschicht, Malpighi'schen Schleimschicht (Stratum mucosum) und der Cylinderzellenschicht entsprechenden Lagen besteht, welche nur dünner sind als an der Haut. Der der Cutis entsprechende Theil, die eigentliche Hornhautsubstanz, welche danach also zum Bindegewebe gehört, gibt beim Kochen nicht den Bindegewebsleim, sondern einen dem Chondrin ähnlichen, aber auch nicht mit ihm übereinstimmenden Leim, zeigt auch einen anscheinend vom Bindegewebe durchaus verschiedenen Bau. Die Grundsubstanz erscheint an einem Flachschnitt (frontalen Schnitt) vollständig homogen und durchsichtig, so dass man sie oft überhaupt gar nicht bemerkt, auf Durchschnitten aber, gleichgültig ob es horizontale oder sagittale oder beliebige andere sind, hat die Substanz einen geschichteten Bau, indem relativ dicke Lamellen wie die Blätter eines Buches übereinanderliegen. Es gelingt ganz leicht durch verschiedene macerirende Mittel, z. B. durch Einlegen der Hornhaut in mit Essigsäure angesäuertes Wasser, die Lamellen von einander zu trennen. Wenn auch diese Lamellen aus einer ganz gleichmässigen Substanz zusammengesetzt erscheinen, so hat sich doch ergeben, dass dies eine Täuschung ist und dass in Wirklichkeit Fasern ebenso das Grundelement darstellen wie bei den übrigen Bindesubstanzen auch (Fig. 107). Es sind hier ganz ähnliche

Verhältnisse wie bei den Sehnen, Knorpeln und Knochen; es muss erst die die Fasern aneinander befestigende Kittsubstanz gelöst werden, bevor es möglich ist, sie von einander zu isoliren — und dadurch zu erkennen. Als die interfibrilläre Kittsubstanz lösende Mittel sind bereits eine grosse Zahl (hypermangansaures Kali, 10 procent. Kochsalzlösung etc.) angegeben worden. Die Anordnung der Fibrillen in der Hornhautsubstanz ist eine ganz regelmässige und charakteristische; sie liegen parallel nebeneinander, durch eine geringe Menge von interfibrillärer Kittsubstanz (wohl dem Rest der Bildungszellen, aus welchem die Fibrillen hervorgegangen sind) miteinander verbunden; Bündel solcher Fibrillen sind wiederum durch Kittsubstanz (interfasciculäre) zu den erwähnten Lamellen vereinigt, in welchen demnach alle Fibrillen in derselben Richtung verlaufen. Endlich vereinigt auch Kittsubstanz (interlamelläre) die Lamellen mit einander, welche man sich übrigens nicht so scharf von einander geschieden denken darf, wie die über einanderliegenden Blätter eines Buches, da man bei genauerer Untersuchung bemerkt, dass vielfach ein Austausch von Fibrillen zwischen benachbarten Lamellen stattfindet. Am reichlichsten finden sich solche schräg verlaufende Fibrillen in der vordersten Schicht der Hornhautsubstanz, wo sie als Fibrae arcuatae in leicht geschwungenen Bogen aus den tieferen Schichten aufsteigend schräg nach der Oberfläche zu verlaufen. Im Uebrigen ist die Richtung der in einer Lamelle wie gesagt im grossen und ganzen parallel laufenden Fibrillen in verschiedenen Lamellen verschieden, so dass, wenn man in einem Flachschnitte mehrere Lamellen über einander liegen hat, die Fibrillen in denselben sich gitterartig kreuzen. Auf dieser Anordnung der Fibrillen beruht es, dass, wenn man gefärbte ölige Substanzen durch Einstich in die Hornhautsubstanz injicirt, diese Massen in parallelen Streifen in jeder Lamelle vorwärtsdringen, indem sie der Verbreitung der weicheren interfibrillären Kittsubstanz folgen und die Fibrillen auseinanderdrängen. Dasselbe thun bei entzündlicher Infiltration der Hornhaut auch die Eiter-

Fig. 107. Fibrillen der Kaninchenhornhaut durch Pikrinsäure dargestellt; Zupfpräparat. $^{300}/_{1}$.

körperchen, sowie nach Impfung in dieselbe auch viele Mikrokokken und Bacterien.

In der interlamellären Kittsubstanz befinden sich durch die ganze Hornhautsubstanz hindurch sternförmige Saftkanälchen in ganz ähnlicher Weise, wie sie auch im gewöhnlichen Bindegewebe vorhanden sind. Ihre Gestalt ist nicht in allen Hornhäuten gleich, in der Regel aber gehen die Hauptausläufer von dem centralen Theile und die Nebenausläufer von den Hauptausläufern unter nahezu demselben Winkel, und zwar einem rechten, ab.

Fig. 108. Saftkanälchen der Katzenhornhaut, durch Silber am lebenden Thiere nach Stricker's Methode dargestellt. $^{300}/_{1}$.

Die Saftkanälchen sind in der Richtung der Lamellen abgeplattet, so dass sie also bei der Flächenansicht breit, bei der Seitenansicht (Durchschnitt) mehr spindelförmig erscheinen. Bei letzterer sieht man, dass, wenn auch die hauptsächlichste Verzweigung der Ausläufer in der Richtung der Lamellen erfolgt, doch auch einzelne quer oder schräg durch dieselben hindurchgehen. Die Darstellung der Saftkanälchen der Hornhaut gelingt leicht nach einer von Leber angegebenen Methode durch Berlinerblau, auch mit Argent. nitr. ist sie viel leichter als diejenige der Bindegewebskanälchen; sie erscheinen wie jene bald dunkel in heller Zwischensubstanz, bald hell in brauner Grundsubstanz. Dass die Hohlräume Zellen (fixe Hornhautzellen) enthalten, ist besonders in den Präparaten der letzteren Art leicht und sicher nachzuweisen. Die Zellen haben eine ganz ähnliche Gestalt wie die Saftkanälchen selbst und lassen sich sehr schön durch Behandlung mit Gold-

chlorid färben. An ganz unversehrten Hornhäuten sind sie gleichfalls dadurch sichtbar zu machen, dass man diese eine Zeit lang in der feuchten Kammer liegen lässt. Die Kerne der Zellen haben besonders an Goldpräparaten sehr unregelmässige Gestalt; sie erscheinen relativ gross, länglich, mit unregelmässiger oft eingekerbter Seitenbegrenzung (Fig. 109), doch dürfte es sich hier wohl um Effecte der Behandlungsmethode handeln. — Ganz derselbe Streit über die Beziehungen der Zellen zu den Saftlücken, wie er in Rücksicht auf das fibrilläre Bindegewebe geführt wird, wird auch um die Hornhaut geführt. Die meisten neueren Untersucher neigen sich der Ansicht zu, dass die Zellen einen plättchenartigen Leib haben (mit Haupt- und Nebenplatten) und die Saftlücken

Fig. 109. Hornhautkörperchen von der Fläche; vom Kaninchen, Goldpräparat. $^{300}/_{1}$.

nicht ganz ausfüllen, sondern nur ihrer Wandung anliegen. — Ausser den stabilen, sternförmigen Hornhautzellen kommen wie im Bindegewebe auch in der Cornea Wanderzellen vor.

An ihrer hinteren Seite wird die Hornhautsubstanz von einer breiten, glänzenden, ganz homogenen, elastischen Haut, der Membrana Descemeti s. Demoursii überzogen, welche ihrerseits an der freien Oberfläche einen Ueberzug von Endothelzellen trägt. Einige Untersucher haben diese Haut auch als Membr. elastica posterior bezeichnet, weil sie unter dem Epithel an der vorderen Hornhautfläche eine Membr. elast. anterior (vordere Grenzschicht Reichert) annahmen. Nun ist freilich hier eine homogene Lamelle zu sehen,

allein ich muss denjenigen Autoren zustimmen, welche meinen, dass diese nicht eine besondere elastische Haut, sondern lediglich die oberste Lamelle des Hornhautparenchyms selbst ist, welche nur weniger Saftkanälchen und Zellen enthält, als die übrigen Lamellen, und in welcher die Fibrillen besonders dicht mit einander verflochten sind.

Blutgefässe gibt es bekanntlich in der Hornhaut nur in den seitlichen Partien, dafür aber um so reichlicher Nerven. Diese treten an der Scleralgrenze in die hinteren Theile der Cornea ein, laufen unter fortwährender Theilung schräg nach innen und vorn und lösen sich unter der vorderen Grenzschicht in ein Netzwerk auf, von welchem Fasern (Rami perforantes) senkrecht durch diese

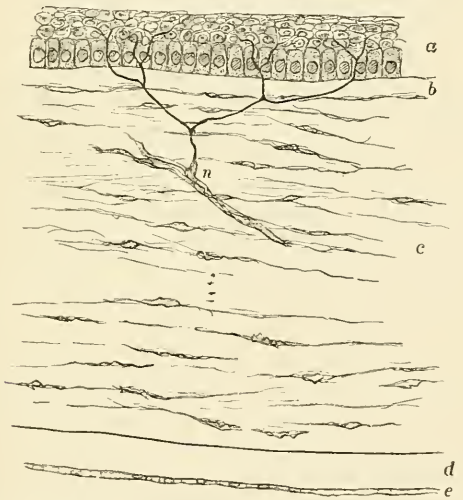

Fig. 110. Querschnitt der Kaninchenhornhaut, Goldpräparat. a. Epithel, b. sog. vordere elastische Haut, c. Hornhautsubstanz mit Hornhautzellen in Seitenansicht und lamellöser Schichtung, in der Mitte ein Theil fortgelassen, d. hintere elastische Haut, Membr. Descemeti, e. Endothel derselben, n. ein Nervenästchen mit den Endausbreitungen im Epithel. $\frac{300}{1}$.

Schicht hindurchdringen, welche sich unter dem Epithel in feinste Fasern auflösen, die dem Epithel parallel verlaufen und, indem sie sich abermals netzförmig mit einander verschlingen, ein subepitheliales Nervengeflecht bilden. Von diesem steigen dann wieder feinste Reiserchen senkrecht durch das Epithel auf, welche sich in diesem noch verzweigen und endlich mit feinen Knöpfchen in der obersten Epithellage endigen (nach Cohnheim sollen sie dieselbe sogar noch ein wenig überragen). An den Theilungsstellen

der Nervenfasern zeigen sich dreieckige Verbreiterungen derselben, in welchen oft Kerne gelegen sind.

Präparate.

1. Saftkanälchen und Zellen der Hornhaut (Fig. 108). a) Die Hornhaut eines frisch getödteten Frosches oder ein von dem frischen Auge eines grösseren Thieres entnommener Schnitt wird in eine 1proc. Lösung von Ferr. sulfuricum eingelegt, erstere nach einigen Minuten, um das Epithel abzuschaben, herausgenommen und dann nochmals für ca. 5 Minuten in die Lösung zurückgebracht. Dann wäscht man die Schnitte aus und bringt sie in eine 1proc. Lösung von gelbem Blutlaugensalz (Ferridcyankalium), worin sie eine blaue Färbung annehmen. Nun wird abermals in Wasser abgespült und in Glycerin untersucht. Die Saftkanälchen erscheinen als farblose Lücken in einer blauen Grundsubstanz. Man kann nachträglich noch mit verschiedenen Substanzen färben, wodurch dann auch die Saftbahnen farbig erscheinen. (Methode von Leber.)

b) Einem lebenden Frosch fährt man mit einer Haarnadel, deren oberes (rundes) Ende in einem rechten Winkel umgebogen ist, unter die Nickhaut des Auges und drückt diese nach unten, den Bulbus nach oben, bis man die ganze Hornhaut frei vor sich sieht. Während man mit der linken Hand die Nadel hält (den Frosch muss eine zweite Person halten), lässt man mit der rechten aus einem Tropfenzähler, den man sich dadurch leicht herstellen kann, dass man über eine, an der einen Seite zugespitzte Glasröhre ein Stückchen Gummischlauch überzieht, welches am freien Ende fest zugeschnürt ist, 10—15 Tropfen 0,2procent. Lösung von Arg. nitr. über das Auge fliessen. Sobald das Epithel undurchsichtig grauweiss geworden ist, schabt man es mit einem Skalpell vorsichtig, aber doch vollständig ab und lässt dann von neuem mehrere Minuten lang Silberlösung überfliessen. Man darf jedenfalls nicht früher damit aufhören, als bis die gesammte Hornhautoberfläche weisslich geworden ist. Nun tödtet man das Thier und setzt die ausgeschnittene Hornhaut, nachdem sie in etwas salzhaltigem Wasser abgespült wurde, in destillirtem Wasser dem Lichte aus. Sobald sie braun geworden ist, bringt man sie mit Glycerin auf den Objectträger, nachdem man vorher noch einige radiäre Einschnitte gemacht hat, damit sie sich platt ausbreitet. Mit Hämatoxylin lassen sich sehr gut die Kerne der in den Saftkanälchen liegenden Hornhautzellen färben. Dieselbe Methode kann man auch bei grösseren Thieren (Kaninchen, Katzen etc.) unter Narkose anwenden, nur muss man die ausgeschnittene Hornhaut in 0,1proc. Essigsäure legen, bis sie (nach 24 Stunden und mehr) so aufgequollen ist, dass man die oberen, ausschliesslich gefärbten Lamellen von den ungefärbten mit einer Pincette abziehen kann. An der Stelle, wo man die Trennung vornehmen will, kann man zuerst mit einem scharfen Skalpell einen kleinen Einschnitt machen (Methode von Stricker). An diesen Präparaten erscheint die Grundsubstanz heller oder dunkler braun gefärbt, die Saftkanälchen bilden in derselben helle Lücken.

c) Frische Froschhornhaut wird in ihrem eigenen Kammerwasser 6 Stunden und länger, vor Verdunstung geschützt, aufbewahrt und dann in Kammer-

wasser untersucht. Man sieht nun in der hellen hyalinen Grundsubstanz dunklere sternförmige Figuren von ganz derselben Gestalt wie sie durch die verschiedenen genannten und noch zu nennenden Reagentien hervorgerufen werden können — Saftlücken und -kanälchen mit ihren Zellen. Ausserdem Wanderzellen, deren Bewegungen man leicht verfolgen kann.

2. Zellen und Nerven der Hornhaut, Situationspräparate. Die Hornhaut eines frisch getödteten grösseren Thieres (Kaninchen) bringt man in 0,5procentige mit ein klein wenig Essigsäure angesäuerte Lösung von Aur. chlor., bis sie eine strohgelbe Färbung angenommen hat, wozu in der Regel 20—30 Minuten erforderlich sind. Nach dem Auswaschen in destillirtem Wasser kommt sie dann zur Reduction in eine Mischung von 1 Theil Ameisensäure und 1 Theil Amylalkohol auf 100 Theile Wasser, worin sie etwa 24 Stunden liegen bleiben muss. Wenn die Reduction vollendet ist, hat die Hornhaut eine dunkelbraunviolette Färbung und ist zugleich so hart, dass man mit Leichtigkeit Schnitte anfertigen kann. Man fertige nun zunächst von der einen Hälfte eine Reihe von Flachschnitten an, von der anderen mache man mit Hülfe von Amyloidleber etc. genau senkrechte Querschnitte.

a) An Flachschnitten aus den obersten Schichten sieht man wegen der Krümmung der Hornhaut in der Regel an den Rändern der Schnitte in mehr oder weniger grosser Ausdehnung das Epithel, während im Centrum schon die obersten Schichten des Parenchyms getroffen sind, in welchem die Hornhautzellen von der Fläche zu sehen sind. Besonders charakteristisch für diese Schnitte sind die Abschnitte des schwarz erscheinenden subepithelialen Nervennetzes, welche an der Grenze von Epithel und Parenchym zum Vorschein kommen. — An den Schnitten aus tieferen Lagen (Fig. 110) sieht man nur die Hornhautzellen mit ihren Ausläufern und Kernen, alles bläulichviolett gefärbt.

b) Die Querschnitte (Fig. 110) zeigen vorzugsweise die Anordnung der verschiedenen Bestandtheile der Hornhaut; das Epithel mit seinen Schichten, die Lamellen der Hornhautsubstanz, die elastische Haut mit ihrem Endothelbesatz, der allerdings häufig bei den verschiedenen Manipulationen verloren gegangen ist. Die Hornhautzellen sind in Seitenansicht (spindelförmig) zu sehen. An jedem Schnitte wird man die durch das Gold schwarz gefärbten Nervenfasern auf grössere oder kleinere Strecken hin zu sehen bekommen; das Eindringen der Fasern in die Epithelschicht zeigt sich nur an besonders günstigen Schnitten. — Die Grenze von Cornea und Sclera wird durch eine Art von Einschnürung bezeichnet, welche durch die zahlreichen, durch Gold gefärbten Zellen ein viel dunkleres Aussehen besitzt als die Hornhaut selbst. In der Nähe des Randes der Hornhaut sieht man auch die Fibrae arcuatae der vordersten Schicht meistens ganz deutlich; der Zusammenhang übereinanderliegender Lamellen ist ebenfalls meistens unschwer zu erkennen.

Es muss übrigens darauf aufmerksam gemacht werden, dass die Färbung mit Goldchlorid nicht immer gelingt, dass besonders häufig röthliche oder hellblaue Färbungen der Grundsubstanz sich einstellen.

3. Hornhautfibrillen (Fig. 107). a) Die Zerlegung der Hornhautgrundsubstanz in Fibrillen erzielt man leicht durch Einlegen kleiner Stückchen

derselben in concentrirte Pikrinsäurelösung. Nach 24 Stunden wässert man aus und zerzupft. Es lassen sich die feinsten Fibrillen darstellen.

b) Um die Anordnung der Fibrillen in den einzelnen Lamellen zu sehen, könnte man versuchen, eine Lösung von 1 Volumen Terpenthin und 1 Volumen Olivenöl, welches mit einem ätherischen Auszug von Alkanna gefärbt wurde, in die interfibrillären Räume einzuspritzen. Da dies aber sehr schwierig ist, so kann man einfacher dadurch zum Ziele gelangen, dass man eine Entzündung in der Hornhaut erzeugt. Man mache mit einer Präparirnadel mehrere kleine Stiche in die Hornhaut eines Kaninchens und trage dann mit dem Pinsel oder einem Glasstab irgend eine infectiöse Flüssigkeit (peritonitisches Exsudat einer Puerpera, in Wasser zerriebene diphtherische Massen etc.) oder, obwohl der Erfolg nicht so sicher ist, eine Faulflüssigkeit auf die Hornhaut auf. Es werden sich dann Mikroorganismen in den Stichwunden ansiedeln, wachsen und eine ganz umschriebene Entzündung erregen. Nach 2—3 Tagen entfernt man die Hornhaut, färbt sie mit Goldchlorid und untersucht dann Flachschnitte von den Entzündungsherden und ihrer Umgebung. Die Eiterkörperchen bilden dann das oben geschilderte Gitterwerk, die Mikroorganismen, wenn sie noch vorhanden sind, liegen zu blattförmigen, lanzenspitzenartigen Haufen zusammen, welche oft gleichfalls eine gitterförmige Anordnung erkennen lassen und ihre Gestalt demnach offenbar ebenfalls den Fibrillen der Grundsubstanz, welche von ihnen auseinandergedrängt werden, verdanken.

b) Die Linse.

An der Krystalllinse hat man zwischen dem Parenchym und der Kapsel zu unterscheiden. Letztere erscheint fast homogen, glasartig und ist in ihrem vorderen Abschnitte viel dicker als im hinteren und an der Seite. Das Parenchym besteht aus einer Lage polygonaler Epithelzellen, welche dem vorderen Kapselabschnitte fest anliegen und welche an den Seitenrändern der Linse allmählig in immer längere, sich breit an der Kapsel ansetzende und nach innen zu verschmälernde Zellen übergehen.

Auf solche Weise entwickeln sich aus den Zellen die die Hauptmasse der Linsensubstanz ausmachenden sogen. Linsenfasern (Fig. 111), von welchen danach jede einer Epithelzelle entspricht. Die Linsenfasern haben eine bandartige Gestalt mit verbreiterten Enden und verlaufen im allgemeinen von der vorderen Linsenfläche über den Aequator der Linse nach der hinteren in der Art, dass sie immer ihre Breitseite nach aussen wenden. In jeder Faser befindet sich ein Kern; die meisten Kerne liegen in der Gegend des Aequators der Linse (Kernzone). An den Schmalseiten sind die Fasern mit ihren Nachbarn so fest verbunden, dass man sie in Lamellen abheben kann, welche zwiebelschalenartig über einander

liegen. Nach dem Centrum der Linse zu werden die Fasern allmählig immer dünner. Die Fasern haben eine geringere Länge als der halbe Umfang der Linse beträgt und die Folge davon ist, dass sie nicht genau bis zur Mitte gehen, sondern in einer bei verschiedenen Thieren und in verschiedenen Altern verschieden complicirten

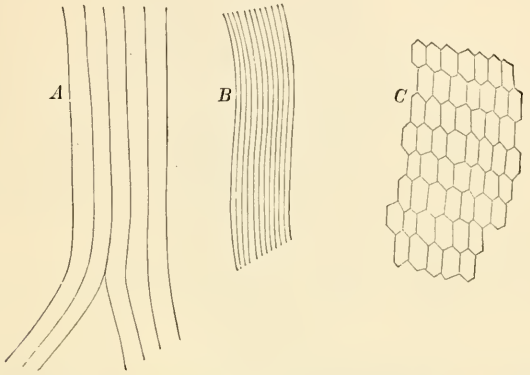

Fig. 111. Linsenfasern des Kaninchens. A. Flächenansicht, B. Seitenansicht derselben, Macerationspräparate, C. Querschnitt, Härtung in M. Fl. $^{30}/_{1}$.

sternförmigen Figur anfangen und enden. Die Lage des Sternes an der hinteren Fläche, welcher in der Zahl der Strahlen nicht immer mit dem vorderen übereinstimmt, ist derartig, dass seine Strahlen ungefähr der Mitte der Intervalle zwischen zwei Strahlen des vorderen Sternes entsprechen.

Präparate.

1. Isolirte Linsenfasern (Fig. 111 A. u. B.). In 0,03proc. Chromsäure oder chromsauren Salzen quillt die Linse sehr stark auf und lässt sich dann mit Leichtigkeit zerzupfen. Man erhält meistens Faserlamellen, doch auch isolirte Fasern. Kernstellen, verbreiterte Enden. Sehr geeignet zur Isolirung einzelner Fasern ist auch Maceration in dünner Salzsäure (6—12 gtt. auf 30 Ccm. Aq.)

2. Kapsel mit Epithel. Um die glasartig homogene Linsenkapsel nebst ihrem Epithel an der Innenseite der vorderen Fläche zu untersuchen, kann man die Kapsel von ganz frischen Linsen abziehen und mit Anilin oder einem anderen Farbstoffe färben; auch ohne Färbung sieht man das zierliche Zellenmosaik an abgezogenen Kapseln von in M. Fl. kurze Zeit gehärteten Linsen.

3. Uebersichtsschnitte. Man lege ein uneröffnetes frisches Kaninchenauge in M. Fl.; nach 10—14 Tagen nimmt man die Linse nebst Kapsel im Zusammenhange heraus und wässert dieselbe aus, worauf man sie noch in

Alkohol conserviren kann. Sie hat nun eine gute Consistenz zum Schneiden. Bei längerem Liegen in M. Fl. wird sie ganz hart und brüchig.

a) Schnitte im Aequator der Linse, Durchschnitte der Fasern (Fig. 111 C.), hie und da Kerne derselben.

b) Schnitte im Meridian. Vordere Kapsel mit den Epithelien; allmähliger Uebergang derselben in Linsenfasern, Kerne der Fasern. Färbung mit Hämatoxylin.

c) Die Netzhaut.

Die Netzhaut bietet für die Untersuchung der feineren Verhältnisse so viele Schwierigkeiten dar und man hat so starke Vergrösserungen nöthig, dass hier auf ihre Besprechung verzichtet werden muss. Relativ leicht ist es dagegen, die verschiedenen Schichten und ihre Aufeinanderfolge zu erkennen (Fig. 112), sowie einzelne Bestandtheile isolirt zur Anschauung zu bringen.

An den meisten Stellen unterscheidet man von innen nach aussen:

1. die innere Grenzhaut (Membrana limitans interna),
2. die Opticusfaserlage,
3. die Ganglienzellenlage,
4. die innere granulirte oder moleculäre Schicht,
5. die innere Körnerschicht,
6. die äussere granulirte oder Zwischenkörnerschicht,
7. die äussere Körnerschicht, welche an der Fovea centralis in ihrem inneren Theile noch die äussere Faserlage umfasst,
8. die äussere Grenzhaut (Membr. limit. ext.),
9. die Stäbchen- und Zapfenschicht,
10. die Pigmentepithelschicht (nach M. Schultze).

Die Bezeichnung der einzelnen Schichten gibt zugleich im grossen und ganzen den Charakter der sie bildenden Theile an. Die beiden Grenzhäute sind dünne homogene Membranen wie alle sogen. Glashäute; die äussere ist nicht zusammenhängend, sondern von zahlreichen Lücken unterbrochen, die innere ist keine selbstständige Haut, sondern wird durch die seitliche Verbindung der Basen der kegelförmigen Ausbreitungen der Stützfasern hergestellt. Die Opticusfaserlage enthält horizontal verlaufende marklose Nervenfasern, von welchen jede als Axencylinderfortsatz in Zusammenhang steht mit einer Ganglienzelle der folgenden Schicht, die ihrerseits wieder Aeste (verzweigte Fortsätze) in die moleculäre Schicht

hineinsendet, welche nach den Einen sich daselbst in feinste, netzförmig verbundene Fädchen auflösen, nach den Anderen aber nur durch diese Schicht hindurchziehen, um sich in der inneren Körnerschicht mit einer Zelle (Korn) zu verbinden. Ausser diesen nervösen Gebilden gibt es aber in den genannten Schichten auch noch den

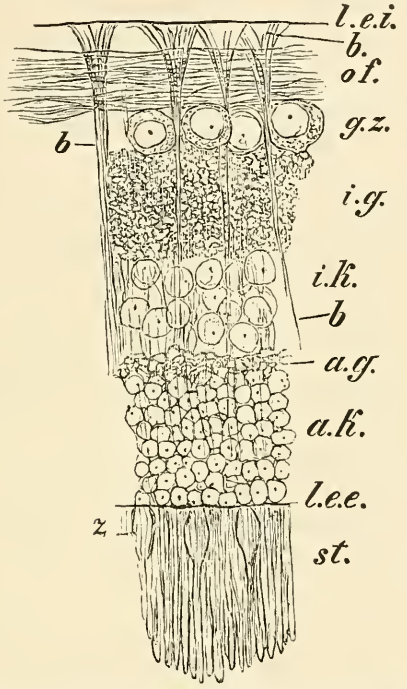

Fig. 112. Netzhaut des Kaninchens. Härtung in M. Fl. l.e.i. Lamina elastica interna, o.f. Opticusfaserlage, g.z. Ganglienzellenschicht, i.g. innere granulirte Schicht, i.k. innere Körnerschicht, a.g. äussere granulirte Schicht, a.k. äussere Körnerschicht, l.e.e. Lamina elastica externa, st. Stäbchenschicht, z. Zapfen, b.b. bindegewebige Stützfasern. $^{300}/_{1}$.

Bindesubstanzen angehörige Theile, nämlich an der Limitans interna breit beginnende Fasern (Müller'sche Stützfasern), welche sich leicht zwischen den Nervenfasern und Ganglienzellen hindurch bis in die moleculäre Schicht hinein verfolgen lassen, wo sie mit einem äusserst feinen Reticulum zusammenhängen, so dass also in dieser Schicht, wie in der grauen Substanz des Gehirnes und Rückenmarkes das Netzwerk des Stützgerüstes und nervöses Netwerk sich durchschlingen. In der folgenden Lage, der inneren Körnerschicht, finden sich ähnliche „Körner" wie in der inneren Schicht der Kleinhirnrinde, von welchen man nach Schultze zwei Arten, kleine, kernhaltige nervöse Zellen und ovale, den hier wieder deutlichen Stützfasern angehörige Kerne zu unterscheiden

hat. Die äussere granulirte Schicht zeigt dieselbe Zusammensetzung, wie die innere, ist nur viel schmäler; in der äusseren Körnerschicht dagegen kommen an den auch hier wieder deutlichen Stützfasern, welche, wie sie an der Limitans interna breit entspringen, sich auch wieder verbreitert an der Limitans externa festsetzen, keine Kerne vor, sondern es sind die vorhandenen Körner sämmtlich nervöser Natur. Sie hängen zusammen mit der letzten nervösen Schicht, der Stäbchen- und Zapfenschicht, welche aus längeren stabartigen (Stäbchen) und kürzeren, in ihrer inneren Hälfte breiteren und kegelförmigen, in der äusseren schmäleren und zugespitzt endenden Gebilden (Zapfen) besteht. Die Zapfen stehen in unmittelbarer Verbindung mit Körnern der äusseren Körnerschicht, den Zapfenkörnern, während die Stäbchen erst durch einen kürzeren oder längeren Faden mit einem Korn (Stäbchenkorn) zusammenhängen. Letztere zeigen (als Leichenerscheinung?) eine quere Bänderung oder Streifung. Aeussere Körnerschicht, Limitans und Stäbchenschicht werden von Henle als musivische Schichten bezeichnet. Die Pigmentschicht Schultze's wird von den bereits früher betrachteten pigmentirten Epithelzellen gebildet, von welchen feine haarartige Fortsätze abgehen sollen, welche die Stäbchen umfassen — Verhältnisse, welche wie die feinere Zusammensetzung der Stäbchen und Zapfen etc. in den grösseren Werken sich ausführlich besprochen finden.

Man hat sich nach dem Gesagten den Zusammenhang der nervösen Theile in der Retina etwa folgendermassen vorzustellen (M. Schultze): Die Nervenfasern der Opticusfaserlage gehen über in die Nervenzellen der folgenden Schicht, deren verästelte Ausläufer in der inneren granulirten Schicht ein feines Netz- oder Flechtwerk bilden. Aus diesem entstehen in der inneren Körnerschicht dünne senkrecht verlaufende Fasern, welche in ihrem Verlaufe mit einem zelligen Korn in Verbindung stehen, welches man danach als eine Art von bipolarer Ganglienzelle ansehen könnte. Der äussere Fortsatz dieser Zelle löst sich in der äusseren granulirten Schicht abermals in ein feines Netzwerk auf, aus welchem in der äusseren Körnerschicht die dünneren Stäbchen- und dickeren Zapfenfasern hervorgehen, welche in gleicher Weise mit äusseren Körnern in Verbindung stehen, wie die Fasern der inneren Körnerschicht mit inneren Körnern, und endlich in die Zapfen resp. Stäbchen der letzten Nervenschicht übergehen. Die bindegewebigen Stützfasern entspringen breit an der Limitans interna, stehen in

der inneren granulirten Schicht mit einem feinen schwammartigen Bindegewebsgerüst in Verbindung, bilden dann in der inneren Körnerschicht, wo sie einzelne Kerne besitzen, ein gröberes Maschenwerk, um sich in der äusseren granulirten Schicht abermals in ein fein spongiöses Netzwerk aufzulösen und endlich in der äusseren Körnerschicht, wo sie wieder mit einem gröberen Maschenwerk in Verbindung stehen, etwas verbreitert an der Limitans externa festzusetzen, welche ihrerseits mit kleinen Fasern in Verbindung steht, welche wie Körbchen die inneren Enden der Stäbchen und Zapfen umfassen.

Diese von M. Schultze begründete Auffassung hat im letzten Jahrzehnt manchen Widerspruch und manche Aenderung erfahren. Insbesondere ist behauptet worden, dass die Stäbchen und Zapfen mit ihren zugehörigen Körnern und Fäden epitheliale Bildungen (Neuroepithelien) seien. Danach würden die Stäbchensehzellen aus je einem 2gliedrigen Stäbchen, einer Stäbchenfaser bestehen, welche in ihrem Verlauf einen Kern (Stäbchenkern) enthielte, während die Zapfensehzellen aus je einem 2gliedrigen Zapfen, dem Zapfenkern und der Zapfenfaser, beständen. Die 2gliedrigen kernlosen Bestandtheile der Zellen (Stäbchen und Zapfen) liegen auf der einen, die kernhaltigen Fadenhälften auf der anderen Seite der Membrana limitans. Die äussere granulirte Schicht besteht nach Krause aus platten, sternförmigen, kernhaltigen Zellen, deren communicirende Ausläufer ein Netzwerk bilden. Auch in der Retina sollen die moleculären Schichten aus Hornspongiosa bestehen.

Die aufgeführten Bestandtheile der Netzhaut sind nicht in allen Abschnitten derselben in gleicher Entwickelung vorhanden, insbesondere zeigt die Stelle des deutlichsten Sehens, die Macula lutea mit der Fovea centralis bemerkenswerthe Veränderungen. Diese sind am stärksten an der Fovea centralis, wo ausschliesslich Zapfen und zwar sehr lange vorhanden sind mit den dazugehörigen in mehreren Reihen auf der inneren Seite der Limitans externa (aber in einiger Entfernung von derselben) gelagerten Kernen (äussere Körnerschicht), der Zapfenfaserschicht, sowie einer dünnen moleculären Masse (der äusseren moleculären Schicht) nebst der Limitans interna. Es sind demnach hier im wesentlichen nur die Neuroepithelien vorhanden. In den übrigen Abschnitten der Macula lutea sind auch nur Zapfensehzellen vorhanden, so dass auch hier wie an der Fovea zwischen der Schicht der in mehrfachen Reihen und wieder an der Limitans gelagerten Zapfenkörner und der äusseren moleculären

noch eine Faserschicht hervortritt, welche durch die Zapfenfasern gebildet wird, die nach der Fovea hin an Länge zunehmen und eine immer deutlicher radiärgekrümmte Gestalt besitzen. Diese ist nothwendig, weil auch ausserhalb der Fovea in der Macula die Schicht der Opticusfasern sehr dünn ist, da die dicken Nerven in zwei Bogen um die Macula nach der lateralen Seite herumziehen. Die Zahl der Ganglienzellen ist in den äusseren Theilen der Macula so gross, dass diese in vielen (bis 9) Lagen übereinander liegen, dieselbe nimmt aber nach der Fovea hin beträchtlich ab.

Präparate.

1. Isolation der einzelnen Bestandtheile. Man legt eine ganz frische Netzhaut eines Thieres in 0,1 proc. Osmiumsäure ein und lässt sie etwa 10—14 Tage darin liegen. Dann schüttet man die Osmiumsäure ab und setzt Glycerin zu, in welchem die Haut noch etwa 8 Tage liegen bleiben kann. Nun zerzupft man vorsichtig in gröbere Stücke, von welchen man eines oder einige wenige mit einem Deckgläschen bedeckt, welches an seinen vier Ecken durch Wachsfüsschen gestützt wird. Wenn man nun mit der Präparirnadel auf das Deckgläschen in seiner Mitte wiederholt auftupft, so kann man durch die dadurch erzeugte Bewegung des Glycerins das Stückchen in seine feinsten Bestandtheile auseinanderfallen machen.

2. Uebersichtsschnitte. Man härtet ein ganz frisches Thierauge, z. B. das eines Kaninchens (Fig. 112), ohne es aufzuschneiden, in M. Fl. (14 Tage), welche öfter gewechselt wird, dann in Alkohol. Nun schneidet man das Auge auf und nimmt kleine Stückchen der Retina aus verschiedenen Abschnitten derselben, welche man zwischen Leber oder mit Hülfe einer Einbettungsmasse schneidet. Gerade in Bezug auf die Retina des Kaninchens möchte ich noch bemerken, dass von M. Schultze ihre Zapfen als sehr undeutlich angegeben werden, während ich sie wie W. Krause ganz wohl ausgebildet gefunden habe. Im Uebrigen ist ja bekannt, dass gerade in Bezug auf Menge und Ausbildung der Zapfen unter den verschiedenen Thieren die grössten Unterschiede bestehen. Um Macula lutea und Fovea centralis zu untersuchen muss man Augen von Menschen oder Affen benutzen.

Siebenundzwanzigstes Kapitel.

Das Gehörorgan.

Das Gehörorgan enthält in seinen wichtigsten Theilen noch viel complicirter zusammengesetzte und viel schwieriger zu untersuchende Organe wie das Auge, ich werde mich deshalb hier noch mehr beschränken und nur die gröberen Verhältnisse besprechen.

a) Trommelfell.

Das Trommelfell ist aus dreierlei Theilen aufgebaut, der eigentlichen Trommelfellsubstanz (Membrana propria) und zwei Ueberzügen derselben, einem, an der äusseren Seite gelegenen, von der Cutis herrührenden und einem nach der Paukenhöhle gewendeten, von der Paukenhöhlenschleimhaut gelieferten. Der cutane Ueberzug entbehrt der Papillen, Drüsen und Haare, sonst sind alle Bestandtheile vorhanden; die Membrana propria wird von scharf contourirten, nur undeutlich fibrillären Fasern gebildet, welche Aehnlichkeit mit Sehnenfasern haben und im wesentlichen in zwei Schichten angeordnet sind, einer äusseren, in welcher die Fasern radiär verlaufen und einer inneren, in welcher sie circuläre Anordnung besitzen. Zwischen beiden ist noch eine Schicht von sich durchkreuzenden Fasern. Der Schleimhautüberzug ist von einem Plattenepithel bedeckt, an dem Rande desselben und an einigen anderen Stellen findet man kleine Papillen. An dem Rande des Trommelfells bildet die Schicht der Membrana propria mit der Cutis und der Paukenhöhlenschleimhaut zusammen einen dicken Wulst, den Schnenring, welcher sich an dem Annulus tympanicus festsetzt.

Präparat.

Uebersichtspräparat. Man präparire ein frisches Trommelfell mitsammt dem Knochenring, in welchem es ausgespannt ist, heraus und lege es einige Stunden lang in Wasser. Nun kann man leicht die für die Beobachtung hinderliche Oberhaut ablösen, entwässert in Alkohol und legt in Terpenthinöl ein. Bei schwacher Vergrösserung kann man nun durch verschiedene Einstellung des Tubus die verschiedenen Schichten des Trommelfells sichtbar machen. Auch wenn man das Terpenthinöl verdampfen lässt, bleibt das Bild gut (nach Exner).

b) Vorhof und Ampullen.

Die in dem Vorhof in der Perilymphe hängenden häutigen Säckchen (Sacculus ellipticus und sphäricus) enthalten ebenso wie die mit dem ersteren zusammenhängenden halbkreisförmigen Kanäle mit ihren Ampullen eine Flüssigkeit (Endolymphe), in welcher sich, am reichlichsten in den Säckchen, wo sie weisse Fleckchen bedingen, die aus kohlensaurem Kalk bestehenden, octaëdrischen etc. sogen. Otolithen (Fig. 113A.) befinden, von einem zarten Häutchen umschlossen. Die Wandung der Säckchen und Ampullen besteht

aus Bindegewebe, welches mit dort mehr cylinderförmigem, hier pflasterförmigem Epithel ausgekleidet ist. In den Ampullen sieht man an der Wandung leistenförmige Vorsprünge (Cristae acusticae), in den Säckchen kleinere rundliche Prominenzen (Maculae acusticae), an welchen das Epithel eine andere Beschaffenheit annimmt und Verhältnisse zeigt, wie wir sie nachher bei den Geruchsorganen ähnlich wiederfinden werden. Es kommen nämlich zwei Zellenformen vor (Fig. 113 B): 1) ziemlich lange, nach unten kegelförmig zugespitzte Cylinderzellen (Stützzellen), welche oft mit bräunlichem Pigment versehen sind und an ihrer Oberfläche einen breiten glänzenden Saum tragen, welcher im Aussehen einige Aehnlichkeit mit dem Saume der Dünndarmepithelien besitzt, und 2) spindelförmige, zellenartige Gebilde, deren obere Enden stabartig gestaltet sind und lange, dünne, steife Haare, die Hörhaare tragen, welche frei in die Endolymphe hineinragen. Nach unten zu geht von den Zellen (Fadenzellen) ein Fortsatz ab, der wahrscheinlich mit den Fäden eines Nervennetzes zusammenhängt, welches in der Tiefe der epithelialen Schicht von den Axencylindern der betreffenden Aeste des Acusticus gebildet wird, welche bei ihrem Durchtritt durch die oberste glashelle Schicht der bindegewebigen Wand ihre Markscheide verloren haben. Dieser verbreitetsten Anschauung steht eine andere gegenüber der zufolge umgekehrt, die spindelförmigen Zellen die Stützzellen, die anderen die Neuroepithelien seien, welche einerseits mit je einem Bündel von Nervenfibrillen in Verbindung ständen, andererseits Büschel von Gehörhaaren trügen.

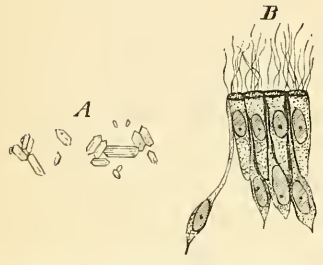

Fig. 113. Gehörorgan. A. Otolithen vom Pferd. B. Epithel der Crista acustica mit Hörhaaren vom Kaninchen; Osmiumsäure, Anilin. $^{300}/_{1}$.

Präparate.

1. Otolithen (Fig. 113 A.) kann man sich von einem beliebigen Thiere leicht verschaffen, wenn man das innere Ohr eröffnet und die Vorhofsäckchen frisch zerzupft.

2. Zellen der Nervenendapparate. Recht bequem kann man sich die betreffenden Theile von Kaninchen verschaffen. Man öffnet mit einer scharfen Knochenscheere dicht über dem Meatus auditorius internus den Vorhof eines ganz frischen Ohres, dessen Säckchen und Ampullen man leicht an

der durch pigmentirte Bindegewebszellen erzeugten braunen Färbung der Wandung erkennt. Man hebt die Theile vorsichtig mit einer Pincette aus den Knochenhöhlen heraus und bringt sie sofort in 1 proc. Osmiumsäurelösung. Schon nach Verlauf einiger Tage kann man dann in Glycerin oder noch besser in ganz dünner Lösung von Anilinviolett zerzupfen. Man wird dann sowohl die Epithelzellen der Wandung, als auch die Zellen der Nervenenden und die bindegewebige Crista acustica mit ihren Nerven, deren schwarz gefärbte Markscheiden dicht unter der Oberfläche enden, sehen. Von dem Nervenepithel sind meistens kleine noch zusammenhängende Stückchen vorhanden, von welchen ein Wald von oft sehr langen Hörhaaren absteht, von welchen es schwer zu sagen ist, ob sie von den Fadenzellen oder von den Stützzellen ausgehen.

c) Schnecke.

Die knöcherne Schnecke (Fig. 114) besteht aus einer knöchernen Axe, dem Modiolus, um welche sich ein nach aussen durch eine knöcherne Wand geschlossener, allmählig sich verengernder Kanal $2^1/_2$ mal herumwindet. An der äusseren Wand des Kanales,

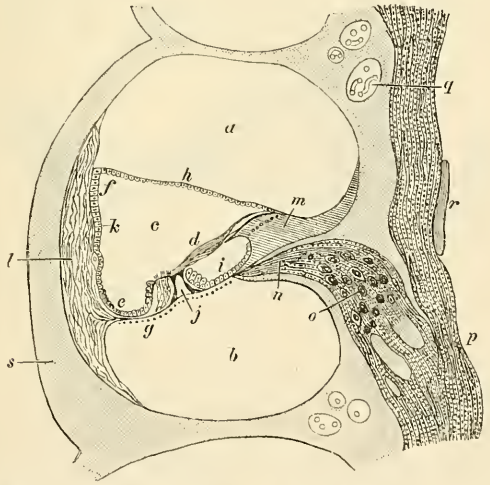

Fig. 114. Schnitt durch eine Schneckenwindung vom Meerschweinchen in der langen Axe des Modiolus gesehen; nach Klein, Histologie. a. Scala vestibuli; b. Scala tympani; c. Scala media; d. Membrana tectoria; e. Claudius'sche Zellen; f. der obere, äussere Winkel der Scala media; g. Gegend der äusseren Haarzellen auf der Membrana basilaris; h. Reissner'sche Membran; i. Epithel des Sulcus spiralis (internus); j. Tunnel des Corti'schen Bogens; k. Stria vascularis; l. Ligamentum spirale; m. Crista spiralis; n. Nervenfasern in der Lamina spiralis ossea; o. Ganglion spirale; p. Nervenfasern im Modiolus; q. Kanäle im Knochen mit Blutgefässen; r. Knochen im Modiolus; s. knöcherne Kapsel.

mit einer starken Verdickung des inneren Periosts, dem Ligamentum spirale (Fig. 114, l.) zusammenhängend, liegt der häutige Schneckenkanal, Canalis cochlearis (Fig. 114, c.), welcher auf dem

Durchschnitt ein Dreieck bildet, dessen Spitze gegen den Modiolus gerichtet ist, den er aber nicht erreicht, da seine Wände schon vorher an einem knöchernen Fortsatz desselben, der Lamina spiralis ossea, sowie dem damit zusammenhängenden bindegewebigen Limbus spiralis sich ansetzen. So entstehen in jedem Schneckengang drei Treppen, eine obere, Scala vestibuli (Fig. 114, a.), welche mit dem Sacculus sphaericus zusammenhängt, eine untere, Scala tympani (Fig. 114, b.), welche mittelst des runden Fensters mit der Paukenhöhle in Beziehung steht und eine mittlere und äussere, die Scala media, der Canalis cochlearis (Fig. 114, c.). Letzterer wird nach oben begrenzt durch die Reissner'sche Membran, nach unten durch die Lamina spiralis membranacea (Membrana basilaris), welche die Endausbreitung des Gehörnerven, das Corti'sche Organ trägt. Während die Scala tympani und vestibuli mit endothelialen Zellen ausgekleidet sind, ist die innere Oberfläche des Canalis cochlearis mit Epithel überzogen, welches besonders auf der Membr. basilaris sehr merkwürdige und verwickelte Verhältnisse darbietet. Da (Fig. 115) findet man zu äusserst, d. h. in

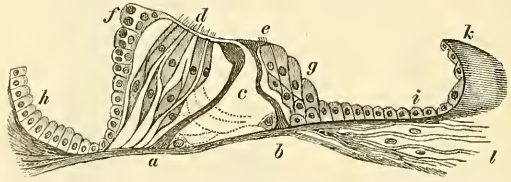

Fig. 115. Corti'sches Organ vom Meerschweinchen, schematisirt, nach Klein, Histologie. a. Aeusseres Stäbchen oder äusserer Corti'scher Pfeiler; b. inneres Stäbchen oder innerer Corti'scher Pfeiler; c. Tunnel des Corti'schen Bogens; d. äussere Haarzellen; e. innere Haarzelle; f. äussere (Hensen'sche) Stützzellen mit Fetttröpfchen; g. innere Stützzellen; h. Claudius'sche Zellen; i. epitheliale Zellen des Sulcus spiralis; k. Theil der Crista spiralis; l. Nervenfasern.

der an das Ligam. spirale anstossenden Partie polyedrische oder niedrigcylindrische Zellen (Claudius'sche Zellen), an welche sich langcylindrische Gebilde, die Hensen'schen Zellen anschliessen. Diese bilden die äussere Begrenzung einer auf dem Durchschnitt hügelartigen Erhebung, des Corti'schen Organes. Dieses enthält einen auf dem Durchschnitt dreieckigen Raum, den Tunnel, welcher von eigenthümlichen starren, streifigen, gegeneinander geneigten zelligen Gebilden, den Pfeilern begrenzt wird. Sowohl der äussere wie der innere Pfeiler tragen an den einander zugewandten Seiten neben ihren verbreiterten Ansätzen an der Membrana basilaris eine körnige protoplasmatische Masse mit Kern; an ihrer freien Seite sind beide verdickt (Kopfplatte) und mit nach aussen gerichteten Fort-

sätzen versehen, mittelst deren sie sich derart aneinander legen, dass der Fortsatz des inneren Pfeilers denjenigen des äusseren fast ganz bedeckt. Zwischen den Hensen'schen Zellen und den äusseren Pfeilerzellen liegen mehrere (8) Reihen von Zellen, welche abwechselnd eine verschiedene Beschaffenheit haben: 1) spindelförmige, von der Membrana basilaris bis zur Oberfläche des Corti'schen Organes reichende kernhaltige Zellen (Deiters'sche Zellen), welche eine ähnliche, wenn auch nicht ganz so starre Beschaffenheit haben wie die Pfeilerzellen und an ihrem freien Ende eigenthümlich phalangenartig gestaltete, horizontal gerichtete Platten tragen, welche in ihrer Gesammtheit eine durchbrochene Haut, die Membrana reticularis herstellen; 2) cylinderförmige Zellen, deren letzte direct an den äusseren Pfeiler stösst, mit haarartigen Fortsätzen. Da diese „äusseren Haarzellen" mit ihren in eine Spitze auslaufenden Enden nicht bis zur Membr. basilaris reichen, so bleibt hier zwischen den Deiters'schen Zellen ein Raum übrig, der Nuel'scher Raum genannt wird. An die innere Pfeilerzelle grenzt nur eine einzige haartragende Zelle, die innere Haarzelle an, neben welcher weiterhin eine Anzahl cylindrischer Zellen, die inneren Stützzellen folgen, welche endlich in kleine polyedrische Epithelien übergehen, welche die Gegend der Lamina spiralis ossea einnehmen und sich auch noch auf den Limbus spiralis fortsetzen. Da dieser einen concaven Ausschnitt besitzt, so wird durch ihn und den inneren Rand des Corti'schen Organes eine Halbrinne, der Sulcus spiralis internus hergestellt, der nach oben zu durch die Corti'sche Membran (Membrana tectoria, Fig. 114, d.), welche von der oberen Spitze des Limbus, dem Labium vestibulare bis zu den äusseren Haarzellen sich ausspannt, überdeckt wird. An der freien Oberfläche des Limbus spiralis befinden sich eigenthümlich gestaltete Papillenbildungen, die sogen. Huschke'schen Hörzähne. Da auf allen parallel der Schneckenaxe gerichteten Schnitten immer die gleichen Bilder wiederkehren, so muss man annehmen, dass die einzelnen auf dem Durchschnitt des Corti'schen Organes hervortretenden Zellen Glieder von Reihen gleichartiger Zellen sind, welche sich durch die ganzen Schneckenwindungen hinziehen.

Was nun die Nerven betrifft, so verlaufen dieselben in dem Modiolus, verbinden sich mit den Ganglienzellen, welche in der Lamina spiralis ossea gelegen sind (Ganglion spirale), bilden weiterhin einen Plexus und treten endlich unter Verlust der Mark-

scheide an das Corti'sche Organ, wo sie theils an der inneren Haarzelle enden, theils durch den Tunnel hindurch zu den äusseren Haarzellen verlaufen, mit welchen sie sich verbinden.

Das Ligamentum spirale ist besonders in seinen oberen zwei Dritteln sehr reich an Blutgefässen (Stria vascularis), ein kleines venöses Gefäss (Vas prominens s. Vas spirale externum) bildet oberhalb der Membr. basilaris einen kleinen wulstartigen Vorsprung (Prominentia spiralis).

Präparate.

Uebersichtsschnitte verschafft man sich am leichtesten von einem Meerschweinchen (Fig. 114 und 115) oder einer Fledermaus, weil bei diesen Thieren die knöcherne Schnecke nicht in schwammiges Knochengewebe eingebettet liegt, sondern frei hervortritt, so dass man sie leicht isolirt entfernen kann. Man tödtet das Thier durch Chloroform, bringt die Schnecke sofort in Flemming'sche Lösung, wäscht nach 24 Stunden in fliessendem Wasser aus und entkalkt in 1 proc. Salzsäure. Nach 24 Stunden wäscht man wieder aus, härtet und entwässert in absol. Alkohol, durchtränkt mit Xylol, dann mit in Xylol gelöstem Paraffin, endlich in reinem Paraffin und schneidet womöglich mit einem Mikrotom. Färbung in Pikrocarmin.

Achtundzwanzigstes Kapitel.

Die Geschmacksorgane.

Die Organe für den Geschmacksinn haben ihren hauptsächlichsten Sitz auf der Zunge und hier wieder vorzugsweise an den Papillae circumvallatae, obgleich sie auch den P. fungiformes nicht fehlen. Auf einem Durchschnitte durch eine umwallte Papille sieht man an der Oberfläche der Papille selbst kleine Schleimhautpapillen, welche von einer dicken Lage von Pflasterepithel überzogen sind, dessen Oberfläche ganz glatt ist. An den durch den Wall geschützten Seitenwänden sitzen in den dünneren Epithellagen eigenthümliche, aus länglichen Zellen bestehende, einer jungen Knospe nicht unähnliche Gebilde — die Geschmacksorgane, Geschmacksknospen oder Schmeckbecher. Unter der Papille befindet sich ein aus Aesten des Glossopharyngeus bestehendes

Nervennetz, aus welchem in der Mitte der Papille Aeste in diese einstrahlen, welche sich in viele, sich theilweise durchflechtende Fasern auflösen, die dann endlich nach den Geschmacksorganen hinziehen. Diese selbst bestehen aus mehreren Lagen schmaler und langer, senkrecht aufgerichteter Zellen (Fig. 116 B.), von wel-

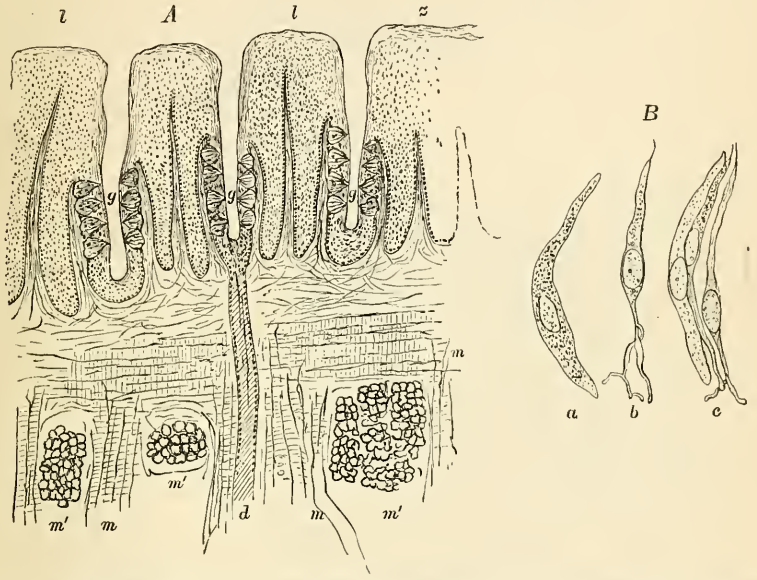

Fig. 116. Geschmacksorgan. A. Senkrechter Durchschnitt durch die Leisten (l) des seitlichen Geschmacksorgans einer Kaninchenzunge; g. g. die Geschmacksknospen, bei z. Uebergang in die gewöhnliche Schleimhaut, d. Ausführungsgang einer acinösen Drüse, m. Längsschnitte, m'. Querschnitte von Muskeln. $^{58}/_{1}$. B. Isolirte Zellen der Geschmacksknospen der Kaninchenzunge nach Engelmann. a. Deckzelle, b. Geschmackszelle, c. Deckzelle und zwei Geschmackszellen im Zusammenhang. $^{600}/_{1}$.

chen die äusseren wie die Dauben eines Fasses gekrümmt sind, während die inneren eine immer mehr gerade Gestalt besitzen. Die Zellen zerfallen in 2 verschiedene Formen; die äusseren (Deckzellen) gleichen den Zellen des Rete Malpighii und haben mit Nerven nichts zu thun, die inneren, Geschmackszellen, besitzen einen langen, dünnen Leib, der nur in der Mitte durch einen ovalen bläschenförmigen Kern eine Verdickung erhält und welcher nach oben in ein kurzes dünnes Härchen, nach unten meistens in zwei Fortsätze übergeht, welche Nervenfibrillen zu sein scheinen.

Bei Kaninchen und Hasen kommen ausser den Papillen eigenthümliche Geschmacksorgane an den Seiten der Zungenwurzel vor (Fig. 117.), welche „aus einer flachen, ovalen, von etwa 10—14 parallelen Querfurchen durchzogenen Erhabenheit“ (Engelmann)

bestehen und an den Seitenwänden dieser erhabenen Leisten vier übereinanderliegende Reihen von Geschmacks - Knospen besitzen (Fig. 116 A.).

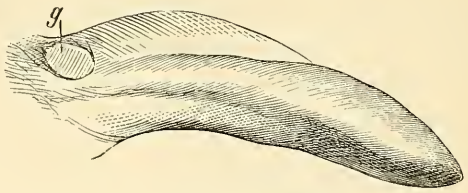

Fig. 117. Kaninchenzunge von der Seite. g. Seitliches Geschmacksorgan (Papilla foliata).

Präparate.

1. Isolirte Zellen (Fig. 116 B.). Das seitliche Geschmacksorgan der Zunge eines eben getödteten Kaninchens wird in Osmiumsäure macerirt und dann zerzupft. Unter den vielen gewöhnlichen Plattenepithelien wird man auch die beiden Zellenformen der Geschmacksknospen und auch diese selbst noch intact auffinden. Auch hier kann man in Anilinviolett etc. zerzupfen.

2. Uebersichtsschnitte (Fig. 116 A.). Auch hierzu wählt man am besten das Geschmacksorgan des Kaninchens, welches man in M. Fl. und Alkohol härtet. Man macht feine Schnitte senkrecht auf den Verlauf der Geschmacksleisten, deren Lage aus Fig. 117 zu ersehen ist. Man färbt mit Hämatoxylin, Pikrocarmin etc. An jedem Durchschnitt durch eine Leiste sieht man in der Mitte eine längere bindegewebige Papille, an der Seite je eine kleinere, welche an ihrer äusseren Seite die 4 Geschmacksknospen trägt, welche in die Furche zwischen zwei Leisten hineinragen. Am Boden der Furchen sieht man hie und da die Einmündung der Ausführungsgänge von acinösen Drüsen, welche in der Tiefe, meistens zwischen den Muskelschichten gelegen sind.

Neunundzwanzigstes Kapitel.

Das Geruchsorgan.

Der Sitz des Geruchsorganes ist an der oberen Hälfte der Nasenscheidewand, sowie an der oberen und zum Theile auch der mittleren Nasenmuschel. In der Nachbarschaft dieser Regio olfactoria, welche keine scharf bestimmten Grenzen hat, ist die mit einer Glashaut (Membrana limitans interna) versehene Schleimhaut mit Flimmerepithel besetzt, an der Regio selbst, welche bei den meisten Thieren durch ihre bräunliche Färbung ausgezeichnet

ist, erscheint ein Besatz von sehr hohen Zellen (Fig. 118 A.), welche in zwei Arten zerfallen: 1) lange, meist wimperlos erscheinende Cylinderzellen, welche braune Pigmentkörnchen enthalten, mit einem langen, sich verästelnden Fortsatze in das Schleimhautgewebe eindringen und wahrscheinlich ebenfalls Wimperhärchen besitzen, welche nur ungemein empfindlich sind und deshalb leicht abfallen, und 2) die Riechzellen, d. s. spindelförmige Zellen mit einem in verschiedener Tiefe, aber immer tiefer als diejenigen der Epithelzellen gelegenen bläschenförmigen Kerne. Von dem spindelförmigen

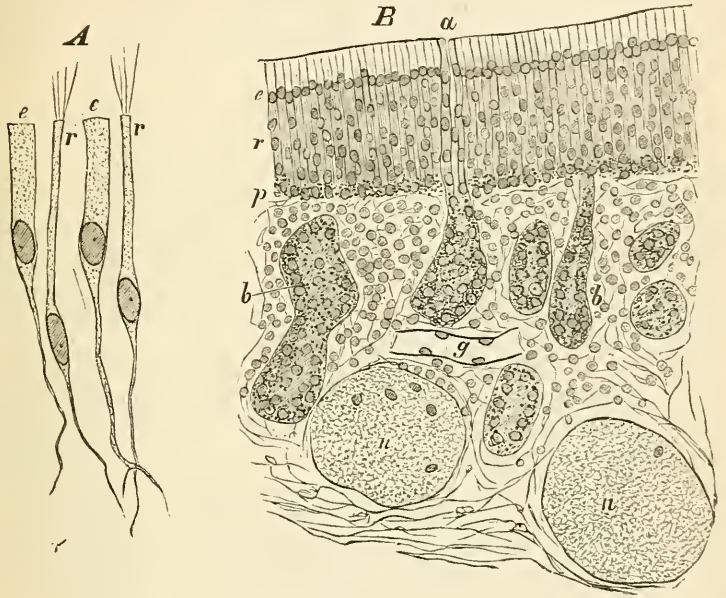

Fig. 118. Geruchsorgan. A. Zellen der Regio olfactoria des Frosches. e. Cylinderepithelien mit Fortsatz, r. Riechzellen mit Riechhaaren; Osmiumsäure, Anilin. $^{300}/_{1}$. B. Senkrechter Durchschnitt der Reg. olfact. des Kaninchens; Hämatoxylin, Balsam. e. Epithelkerne, r. Kerne der Riechzellen, p. Pigmentschicht, b. Bowman'sche Drüsen, eine mit Ausführungsgang a., g. Capillare, n. querdurchschnittene Nerven. $^{200}/_{1}$.

Leib geht nach oben ein stäbchenförmiger Fortsatz ab, welcher bei manchen Thieren (z. B. Frosch) an seinem Ende lange, theils wimpernde, theils ruhende Haare (Riechhärchen) trägt; ein zweiter dünner geht nach unten und nimmt oft ein unregelmässiges, varicöses Aussehen an, ähnlich dem vieler Nervenfasern. Er hängt vermuthlich mit den Enden des Nervus olfactorius zusammen, dessen Fasern aus einem, von einer Bindegewebsscheide umgebenen, markfreien Bündel von Nervenprimitivfibrillen bestehen. v. Brunn hat gezeigt, dass über den Zellen eine, den Epithelzellen als Cuticular-

bildung angehörige, von den Riechhaaren durchbrochene Membrana limitans externa vorhanden ist. Auf der Limitans interna liegt eine Reihe von protoplasmatischen Zellen auf, welche besonders reich an Pigmentkörnchen sind und eine pyramidenförmige Gestalt haben.

Eine weitere Besonderheit der Regio olfactoria sind in ihre Schleimhaut eingebettete schlauchförmige, mit enger Mündung und oft gewundenen Schläuchen versehene Drüsen (Bowman'sche Drüsen, Fig. 118 B.), welche rundliche Epithelzellen enthalten, die meistens mit bräunlichen Pigmentkörnchen versehen sind. Beim Menschen nähert sich die Gestalt der Drüsen mehr der traubigen.

Präparate.

1. Isolirte Zellen (Fig. 118 A.). Sehr leicht lassen sich die Zellen der Riechschleimhaut des Frosches untersuchen. Wenn man mit einer Scheere von den Nasenlöchern aus die Nasenhöhlen eröffnet, so erkennt man die Riechschleimhaut sofort an ihrer dunkelbraunen Farbe. Man schneidet die Wandungen mitsammt der Schleimhaut heraus und bringt die Stücke sofort in 1 proc. Osmiumsäure. Nach einigen Tagen zerzupft man in ganz dünner Lösung von Anilinviolett. Isosirte Zellen und kleine Fetzen des Riechepithels. Die Haare sind sehr zart und sehr zerbrechlich.

2. Uebersichtsschnitte (Fig. 118 B.). Man durchsäge den Kopf eines eben getödteten Kaninchens in der Richtung der Nasenscheidewand und schneide dann diese, an welcher man ebenfalls die Riechschleimhaut durch die bräunliche Färbung erkennt, heraus. Härtung in M. Fl. und Alkohol. Querschnitte mit Hülfe von Klemmleber etc. Am schönsten werden die Bilder, wenn die Schnitte von dem Rande der Regio olfactoria gemacht werden, an denen man dann die Anschwellung der Epithelschicht sowie der ganzen Schleimhaut sehen kann. Färbung mit Hämatoxylin. In dem Epithel sieht man in einiger Entfernung von der Oberfläche eine zusammenhängende Reihe von Kernen, welche den Stützzellen angehören, in den tieferen Schichten eine grosse Menge von regellos gelagerten Kernen, welche den Riechzellen angehören. In den tiefsten Schichten des Epithelstratums und in den Bowman'schen Drüsen, von welchen man verschiedenartige Durchschnitte sieht, bräunliche Pigmentkörnchen. Schleimhaut sehr zellenreich, mit dicken Nervenfasern. Buchalow empfiehlt zur Färbung der in Alkohol gehärteten Präparate eine Mischung von Safranin und Methylgrün (zu der S. 58 angegebenen alkoholisch-wässerigen Safraninlösung setzt man so lange Methylgrün zu, bis eine violette Farbe entsteht, wobei man lieber zu viel als zu wenig Methylgrün benutzt; Abspülen in Wasser), durch welche die Kerne der Epithelzellen himmelblau, diejenigen der Riechzellen röthlich gefärbt werden.

Register.

Die zweite Zahl verweist in der Regel auf die Präparationsmethode.

A.

Abbé'scher Beleuchtungsapparat 14.
Axencylinder 198, 205; — Fortsätze der Ganglien 209.
Acini der Leber 240; — der Lunge 294.
Adergeflecht des Gehirns 337.
Aether zur Darstellung der Saftkanälchen des Knorpels 140.
Aetherisirung von Fröschen 121.
Akroblast 90.
Alauncarmin 61.
Alkalilaugen zur Darstellung eingetrockneter Blutkörperchen 171; — als Macerationsflüssigkeiten 31; — als Reagentien 50; — zur Wiedererregung der Wimperung an Epithelzellen 100; — an Samenfäden 284.
Alkanna zur Färbung des Fettes 126.
Alkohol als Härtungsmittel 36; — als Macerationsflüssigkeit 31.
Alveolarröhren der Lunge 294.
Alveolen der Lunge 295, 300.
Ameisensäure zur Reduction von Goldchlorid 207.
Ammoniakmagnesia, phosphorsaure 75.
Amnion 289.
Ampullen der halbkreisförmigen Kanäle des Ohres 361.
Amylon, Reaction 81, 87.
Anilin als Färbemittel 56; — blau als Injectionsmasse 64, 67.
Anilinöl, Verwendung beim Entwässern 43; — — Färben mit Anilinfarben 56.
Aorta 218, 223.
Archiblast 90.
Argentum nitricum zur Darstellung d. Endothelzellen 102; — — d. Gefässe 222.
— zur Darstellung der Epithelien d. Lungenalveolen 301.
— zur Darstellung der Saftkanälchen des Bindegewebes 121; — — der Hornhaut 352.
— zur Darstellung der Ranvier'schen Kreuze der Nerven 205.
— in Leim zu Injectionen 66.
— zur Färbung des Centralnervensystems 333.
Arrectores pilorum 341.
Arterien 217, 221.
Auerbach's Nervenplexus im Darm 234.
Auge 347.
Auspinseln und Ausschütteln der Präparate 50.
Axolemm 200.

B.

Bacillen 76.
Bacterien 76, 77; — Bewegung 95.
Balsam, Einlegen der Präparate in 26.
Barytwasser zur Darstellung von Bindegewebsfasern 113.
Basalmembranen d. Bindegewebes 105.
Baumwolle 76.
Becherzellen 99, 103.
Befeuchtungsflüssigkeit für Messer 47.
Beleuchtung beim Mikroskopiren 9, 13.
Berlinerblau zur Darstellung der Saftkanälchen der Hornhaut 352; — als kaltflüssige Injectionsmasse 64.
— als Leimmasse 65.

Bezugsquellen für Deckgläschen etc. 29; — für Einschlusslack 29; — für Farbstoffe 55; — für Mikroskope 1; — für Mikroskopirlampen 10; — für Mikrotome 48; für Sammlungskästchen 29; — für Transparentseife 41.
Bindegewebe, allgemein 105.
Bindegewebsknorpel 134, 141.
Bindesubstanzen 105.
Bismarckbraun, Anwendung 57.
Blätterige Scheide der Nerven 198.
Blendungen am Mikroskop 11.
Blut 166; — Bildung, allgemein 173; — — im Knochenmark 151, 178.
Blutgefässe, allgemein 214; — Injection 67; — Neubildung 219, 223.
Blutkörperchen 167, 174.
Blutkörperchenhaltige Zellen in der Milz 317.
Blutkrystalle 171, 178.
Blutplättchen 166, 177.
Bronchien 293.
Brown'sche Molecularbewegung 95.
Bunge's Einbettungsmasse 43.

C.

Canadabalsam 26.
Capillaren 215, 221, 223.
Carbolsäure, Verwendung zum Färben mit Anilinfarben 56.
Carmin, Darstellung und Anwendung als Färbemittel 61; — als kaltflüssige Injectionsmasse 64; — mit Leimmasse 66.
Celloidin zum Einbetten 41.
Cellulose, Reaction 80, 87.
Centralkanal des Rückenmarkes 327.
Charcot-Neumann'sche Krystalle des Knochenmarkes 153.
Cholestearin 74.
Chorioidea, Pigmentzellen 112, 119.
Chorion 289.
Chromsäure als Härtungsflüssigkeit 36; — als Macerationsflüssigkeit 31, 212; — zur Darstellung der Saftkanälchen des Knorpels 140.
Chromsaure Salze zum Härten 36; — — der Centralorgane 327; — zum Isoliren von Nervenzellen 214; — — von Nierenzellen 263; — zum Maceriren 31.
Chylusgefässe des Darmes 233, 235.
Citronensaft bei Färbung mit Goldchlorid 208.
Conheim'sche Felder der Muskeln 188.
Collectivlinse, Wirkung 6.
Collodium zur Darstellung des Axencylinders der Nerven 205.
Colostrum 276.
Condensor 14.
Conservirung mikrosk. Präparate 28.
Corium 339.
Cornea 347, 352.
Corpus luteum 284.
Corti'sches Organ 364.
Cristae acusticae 362.
Cutis, Bindegewebe 118; — Haut 338.
Cylinderepithelien 97, 103.

D.

Dahlia 57.
Dammarharz 26.
Darm 232; — Epithelzellen 98, 103; Muskulatur 183; — Untersuchung 234.
Decidua 289.
Deckepithelien 92.
Deckgläschen, Wirkung 22; — Bezugsquellen 29.
Deckglastrockenpräparate 35.
Dentinzellen 159.
Descemet'sche Haut des Auges 351.
Diaphragma, Nerven 206; — Saftkanälchen 120.
Doppelmesser 33.
Dotter 280.
Drüsen, allgemein 226; — des Darmes 232; — der Haut 341; — der Luftröhre 292; — des Magens 225; — der Regio olfactoria 370; — des Uterus 285.
Drüsenepithelien, allgemein, 226.

E.

v. Ebner's Flüssigkeit zur Knochenmaceration 161.
Ei 280; — Entwicklung 282; — Isolation 284.
Eierstöcke 279.
Eihäute 289.
Einbettungsmassen f. Präparate 40.
Einklemmen der Präparate beim Schneiden 39.
Einstellen des Mikroskops 14.
Einstichsmethode bei Injectionen 70.
Eintrocknung, Methode der halben 115.
Eiweiss-Einbettungsmasse 43.
Elastisches Gewebe 106, 118, 119; — der Gefässe 217; — der Haut 118; — der Lunge 295, 300.
Elastischer Knorpel 134, 141.
Eleïdin in der Epidermis 338.

Elementarkörnchen in Blut u. Lymphe 166, 177.
Endochondrale Verknöcherung 155, 162.
Endothel, allgemein 96, 102; — Beziehungen zum Bindegewebe 110; — der Gefässe 215, 222; — der Membr. elast. post. der Cornea 351; — des Netzes 116; — der Pia materbündel 110.
Endothelioide Zellen des Bindegewebes 110; — des Schleimgewebes 128; — der Membr. propriae der Drüsen 227.
Eosin 58; — Haematoxylin 60; — Färbung elastischer Fasern d. Haut 119.
Eosinophile Zellen des Blutes 168, 176; — des Knochenmarks 152.
Ependym des Gehirns 337; — des Rückenmarks 327.
Epidermis, Hornschüppchen 93; — Schichten 338, 344.
Epiglottisknorpel 134, 141.
Epineurium 198.
Epithelien, allgemein 92; — d. Drüsen allgem. 226.
Erlicki'sche Härtungsflüssigkeit 37.
Essigsäure als Reagens 52; — zur Darstellung des Plexus myentericus 234; — Zur Untersuchung d. sympathischen Nervenzellen 213.

F.

Färbemittel und -Methoden 53.
Farbenbild 14.
Farbstoffe, Bezugsquellen 55.
Faseriges Bindegewebe 105, 113.
Faserknorpel 134, 141.
Fettgewebe 122, 125.
Fettkrystalle 75, 122, 126.
Fetttropfen in Knorpelzellen 135; — in mikroskop. Präparaten 74.
Feuchte Kammer von v. Recklinghausen 175; — zu gröb. Pilzzüchtungen 78.
Fibrillen d. Bindegewebes 106, 113; — der Hornhaut 347, 353; — d. Knorpels 137, 139; — d. Knochens 149, 162; — der Muskeln 187, 192; — der Nerven 199.
Fibrin 173, 177.
Fixirungsmittel 35.
Flemming'sche Flüssigkeit 37.
Flimmerepithel 100, 103.
Flügelzellen des Bindegewebes 111.
Follikel s. Lymphknötchen; — der Ovarien 279.
Follikularstränge d. Lymphdrüsen 308.
Fovea centralis d. Retina 359.
Frosch, Aetherisirung 121; — Blut 174; — Tödtung 103.
Fuchsin 58.

G.

Gallenwege d. Leber 245, 251.
Ganglien des Sympathicus 322.
Ganglienzellen 208
Gefässe s. Blutgefässe, Arterien, Venen, Capillaren, Lymphgefässe.
Gefriermethode z. Härtung mikroskop. Präparate 38.
Gefriermikrotome 48.
Gehörorgan 360.
Gentiana 57.
Geruchsorgan 368.
Geschichtete Körper d. Thymus 314.
Geschmacksorgane 366.
Glashäute des Bindegewebes 105.
Glisson'sche Kapsel der Leber 247.
Glomeruli der Niere 256, 267.
Glycerin als Zusatzflüssigkeit 25.
Glycogenreaction d. Knorpelzellen 135.
Goldchlorid zur Darstellung der Nerven und Zellen d. Hornhaut 353; — d. Muskelnerven 207; — d. Plexus myentericus 235; — der Rückenmarksfaserung 328.
Golgi's Methode d. Nervenfärbung 333.
Graaf'sche Follikel 279.
Gram'sche Färbungsmethode 78.
Grosshirn 333; — Fasern 201, 206; — Zellen 212, 214.
Gummiglycerin, Härtungsmittel 39.

H.

Haare, allgemein 339, 345; — als Verunreinigung von Präparaten 75.
Hämatoblasten 173.
Hämatoidin 172, 179; — im Corp. lut. 284; — in Knorpeln 139.
Hämatoxylin, Darstellung und Wirkung 58; — Heidenhain's Methode 239; — Weigert's Nervenfärbung 330.
Hämin 172, 179.
Hämoglobin 170, 178.
Härtungsmethoden 36.
Halbmonde von Gianuzzi 237.
Hanffäden 76.
Harnblase. Epithel 81; — Muskulatur 182.
Haut, allgemein 338; — Bindegewebe 118; — subcutanes Schleimgewebe vom Embryo 127.

Hefepilze 76.
Heizbarer Objecttisch 176.
Henle'sche Scheide der Nerven 200; — Schleifen der Nierencanälchen 254.
Herz, Muskulatur 195; subpericardiales Fett (atrophisches) 126.
Hoden 270.
Hörhaare und -zellen 362.
Hollundermark zum Einklemmen von Präp. 40; — in Ranvier's Mikrotom 45.
Hornhaut 347, 352.
Hornscheiden der Nervenfasern 200, 205.
Hornspongiosa der nervösen Centralorgane 327, 330, 333, 359.
Howship'sche Lacunen d. Knochens 159.

I. J.

Immersionslinsen 17.
Indigcarmin (indigschwefelsaures Natron) als Injectionsflüssigkeit 64; — — für die Gallencapillaren des Frosches 251.
Infundibula der Lunge 294.
Infusorien in mikroskop. Präp. 77.
Injectionsapparate 67.
— -massen 64.
— -methoden 69.
Inoblasten 113.
Instrumentarium 70.
Intercellularsubstanz 86.
Intima der Aorta 223; — der Gefässe, allgemein 216.
Iris, Pigmentzellen 112.
Jodgrün 57.
Jodlösung, Darstellung 63; — Reaction auf Amylon 81, 87; — — auf Cellulose 80, 87.
Jodserum als Zusatzflüssigkeit 24.

K.

Kali aceticum als Zusatzflüssigkeit 25, 57.
Kalilauge als Macerationsflüssigkeit 31; — als Reagens 52; — zum Aufquellen der Hornschüppchen d. Epidermis 94; — zur Darstellung des Verhaltens der Sehne zum Sarcolemma 195; — zur Darstellung der Zellen des Herzens 197; — desgl. der Nägel 346; — zur Isolation glatter Muskeln 182; s. auch Alkalilaugen.
Kalk, oxalsaurer, Krystalle 75.
Karyokinese 86.
Karyomitose 86.
Keimbläschen des Eies 280.
Keimblättertheorie 90.
Keimcentren der Lymphknoten 309.
Keimepithel 282.
Keimfleck des Eies 280.
Keratinscheiden der Nervenfasern 200, 205.
Keratohyalin in der Epidermis 338.
Kernfiguren 84, 89.
Kernhaltige rothe Blutkörperchen im Knochenmark 151, 178; — in der Milz 317; — in Theilung 178.
Kerntheilung 83, 89.
Kleinhirn, allgem. 331; — Zellen 211, 214.
Knäueldrüsen der Haut 342.
Knochen, Entkalkung 161; — Fibrillen 149, 162; — Gewebe 142; — Körperchen 143, 161; — Lamellen 146, 161; — Resorption 158, 164; — Schliffe 165; Wachsthum 153; — Zellen 145.
Knochenmark, allgemein 150, 164; — fettiges 126; — gallertiges 126, 151; — lymphoides 150, 164, 178.
Knorpel, allgemein 133; — Altersveränderung 137, 142; — d. Luftröhre 292; — Verknöcherung 155, 162; — Zellkapseln 136.
Kochmethode zur Härtung der Präparate 38.
Kochsalz, Krystalle 75; — Macerationsflüssigkeit 31; — — f. Knochen 162; — — f. Knorpel 137; — f. Muskeln (glatte) 182; — Zusatzflüssigkeit 25.
Körnchenkugeln und -zellen der Milch 276.
Kork zum Einklemmen der Präparate beim Schneiden 40.
Krystalle des Blutes 171, 178; — d. Fettes 74, 122; — als Verunreinigungen mikr. Präparate 74.
Kupffer's Sternzellen der Leber 245.

L.

Labyrinth der Niere 255.
Lack zum Einschliessen mikroskop. Präparate 29.
Lacunäre Resorption d. Knochens 158.
Lamellen der Hornhaut 346; — des Knochens 146, 161.
Lampe zum Mikroskopiren 10.
Leber 239; — Kaninchen 249; — Menschliche 246, 250; — Schwein 240, 249; — Vene, mikroskopische

Differentialdiagnose 248; — zum Einklemmen des Präparates beim Schneiden 40.
Leimmasse zu Injectionen 65.
Leinwandfasern 76.
Leptothrix 76.
Leukocyten 167; — Auswanderung aus den Tonsillen 312.
Linse des Auges 354.
Linsen des Mikroskopes, Anwendung 19; — Wirkungsweise 4.
Lithioncarmin 62.
Lobuli der Leber 240; — der Lunge 294; — der Niere 258.
Luftblasen in mikroskop. Präpar. 73.
Luftröhre 291; — Flimmerepithel 100, 103.
Lunge 293; — embryonale 299, 301.
Lymphdrüsen, allgemein 306; — Reticulum 131, 132; — Zellen 88.
Lymphe 166.
Lymphfollikel s. Lymphknötchen.
Lymphgefässe, allgemein 221; — Injection 70.
Lymphknötchen, allgemein 306; — des Darms 234, 311; — der Lymphdrüsen 306; — der Milz 316; — des Thymus 314.
Lymphoide Zellen 168.
Lymphräume der Gehirnrinde 335; — im Mark der Lymphdrüsen 309; — pericelluläre der sympathisch. Ganglien 209; — d. Proc. vermiform. 313.
Lymphsinus d. Lymphdrüsen 307, 310.

M.

Macerationsflüssigkeiten 31.
Macula lutea der Retina 359.
Maculae acusticae 362.
Magen 227, 230; — Becherzellen 99.
Malachitgrün 57.
Margarinkrystalle 74, 122, 126.
Markscheide der Nerven 200, 204.
Markstränge der Lymphdrüsen 308.
Markstrahlen der Niere 253.
Mastzellen des Bindegewebes 111, 120. — des Blutes 168, 176.
Meissner'sche Körperchen d. Haut 344; — Nerven des Darms 234.
Membrana granulosa der Eierstocksfollikel 279.
Membrana propria d. Drüsen, allgemein 226; — des Magens 229, 231. der Mamma 278; — der Nieren 267.
Menstruelle Veränderungen d. Uterus 286.
Mesenteriumpräparat vom lebenden Frosch 121; — vom Kaninchen mit Karyomitosen 89.
Messer f. mikrosk. Präparate 32.
Methoden, s. unter den besonderen Bezeichnungen.
Methylenblau 57.
Methylgrün 57.
Methylviolett 57.
Mikrokokken 76; — Bewegung 95; — in der Cornea nach Impfung 354; — der Mundhöhle 77, 101.
Mikrometer 15.
Mikroskope, Bezugsquellen 1.
Mikrotome 44.
Milchdrüse 276.
Milz 316.
Molecularbewegung 95.
Müller'sche Härtungsflüssigkeit 37.
Muskeln, glatte 180; — des Darms 183; — der Gefässe 217; — der Harnblase 182; — der Haut 341; — des Magens 225; — des Uterus 185.
Muskeln, quergestreifte 185; — Elemente 186, 192; — Fibrillen 186, 192; — des Herzens 195, — Kästchen von Krause 188; — Körperchen 186, 196; — Primitivcylinder 187; — Scheiben (Discs) 187, 192; — Nervenendigung 204, 206; — Zupfmethode 30.
Muscularis mucosae des Verdauungskanals 225.
Myelinkugeln 201, 206.
Myeloplaxen 151.

N.

Nabelstrang, Wharton'sche Sulze 127, 129.
Nadeln zum Präpariren 30.
Nägel 343.
Natronlauge als Reagens 52.
Nebenniere 303.
Nelkenöl zum Aufhellen mikroskop. Präparate 27.
Nerven, allgemein 197; — der Cornea 351, 353; — des Darms 234; — Endigung in d. Centralorganen 211; — in der Haut 344; — in den Muskeln 204, 206; — in den Sinnesorganen s. da; — Fasern 198; — graue 200, 203, 206; — markhaltige 201; — Fibrillen 129; — Zellen der Centralorgane 208; — — der Fasern 202.
Netz 116; — Fettträubchen in Entwicklung 125.

Netzhaut 356, 360.
Neurilemma 200; — Kerne 202.
Neuroepithelien 92; — des Geruchsorgans 369; — des Geschmacksorgans 367; — der Netzhaut 359; — des Ohres 362, 365.
Neuroglia 131, 325.
Neurokeratin im Grosshirn 333; — im Kleinhirn 330; — in Nerven 200; — in der Retina 359; — im Rückenmark 327.
Neutrophile Granulationen der Leukocyten 168.
Nieren 252; — Gefässe 259.

O.

Objectivlinse, Wirkung 4.
Objecttisch, heizbarer 176.
Objectträger 22; — für Frösche 121; — zur Untersuchung mit der feuchten Kammer 175.
Ocularlinse, Wirkung 4.
Oehl'sche Schicht der Epidermis 338.
Oele zum Aufhellen mikrosk. Präp. 27.
Oelimmersionslinsen 17.
Ohr 360.
Organismen, niedere in mikroskop. Präparaten 76.
Osmiumsäure, Darstellung der Marksegmente 205; — d. Nervenzellen 213; — der Netzhautelemente 360; — der Neuroepithelien des Ohres 363; — Fettreaction 125; — Macerationsmittel 31; — Zusatzflüssigkeit 25.
Osteoblasten 154.
Osteoklasten 159.
Otolithen 362.
Ovarien 279.
Ovarialschläuche 282.
Ovula Nabothi 286.
Oxalsaurer Kalk 75.

P.

Pacini'sche Körperchen 344.
Pal'sche Färbemethode für Nerven 330.
Papillarkörper der Haut 339.
Parablast 90.
Paraffin zum Einbetten 43.
Paraplasma 82.
Perifasciculäres Bindegewebe der Nerven 198.
Perineurium 198.
Periostale Verknöcherung 154, 162.
Peyer'sche Haufen des Darms 234, 311.
Pfortader 242; — mikrosk. Differentialdiagnose 248.
Phosphorsaure Ammoniakmagnesia 75.
Phosphorsaures Natron zur Isolation von Darmepithelien 103.
Pia mater, Bindegewebe 110, 115; — Gefässe 221.
Pigment d. Blutes 171, 178; — Epithelien 94; — in Knorpeln 139; — Zellen im Bindegewebe 112, 119.
Pikrinsäure, Härtungsmittel 38; — Macerationsmittel für Sehnen 114; — für Hornhautfibrillen 353.
Pikrocarmin 62.
Pilze, Züchtungsmethode 78.
Placenta 287.
Plasmazellen des Bindegewebes 111; — ihre Beziehungen zum Fettgewebe 124; — d. Hodens 273.
Plattenepithelien 92, 101.
Plexus chorioidei des Gehirns 337.
Poreuten 90.
Präparationsmethoden 30.
Präparirnadeln, Gebrauch 30.
Pravaz'sche Spritze zu Injectionen 70.
Processus vermiform. des Kaninchens 312.
Prostata 275.
Protoplasma 80.
Pulpa der Milz 317; — des Zahnes 159.
Purkinje'sches Bläschen im Ei 280.
Purkinje'sche Zellen im Kleinhirn 211, 214, 332.
Pylorusdrüsen des Magens 229.
Pyrogallussäure, Darstellung d. Häminkrystalle 179; — der Hämoglobinkrystalle 179; — Färbung d. Speichelröhren 238.

Q.

Quecksilberinjectionsapparat 68.

R.

Ranvier'sche Kreuze und Schnürringe 202, 205.
Reagentien, Anwendungsweise 51.
Reinigung der Mikrosk. 16, 21.
Resorptionsvorgänge am Knochen 158, 164.
Reticuläre Bindesubstanz, allgemein 129; — im Gehirn 333; — in Lymphdrüsen 132; — in der Milz 318; — im Rückenmark 325.
Retina 356.

Revolver für Objectivlinsen 20.
Ribesin 60.
Riesenzellen, epitheliale d. Placentarzotten 289; — im Knochenmark 151, 164; — bei Knochenresorption 159, 164; — der Placenta materna 288.
Rippenknorpel alter Individuen 137, 142; — junger Individuen 139; — Verknöcherungen 139, 163.
Rückenmark, allgemein 323; — Fasern 201, 206; — Zellen 209, 213.

S.

Säurefuchsin 58; — Nervenfärbung 328.
Säuren als Reagentien 50.
Safranin 58; — für Mitosen 89.
Saftbahnen des Bindegewebes 109, 120; — der Cornea 349, 352; — der Knochen 146; — des Knorpels 136, 140.
Salicylsäure zur Darstellung d. Muskelfibrillen 193.
Salpetersäure zur Darstellung d. Discs der Muskeln 193.
Salzsäure zur Darstellung d. Discs der Muskeln 193; — zur Entkalkung d. Knochen 161; — der Zähne 164; — zur Isolation der Harnkanälchen der Niere 262.
Samenfäden 268, 273.
Sammlungskästchen f. mikrosk. Präp. 29.
Sandaraklack zum Conserviren m. Präp. 26.
Sarcolemma der Muskeln des Skeletts 185, 191; — des Schädels 195.
Schädel, Resorptionsvorgänge an demselben 164.
Schilddrüse 302.
Schimmelpilze 77.
Schizomyceten 76, 77; — Bewegung 95.
Schleimgewebe 127; — d. Froschlarvenschwanzes 128.
Schliffe von Knochen und Zähnen 165.
Schmeckbecher 366.
Schmidt-Lantermann'sche Einkerbungen des Nervenmarks 203.
Schnecke 363.
Schnitte mikrosk. Präp. Anfertigung 32, 44.
Schwann'sche Scheide der Nervenfasern 200.
Schwefelige Säure zur Darstellung der Nervenendigungen in quergestreifen Muskeln 206.
Schwefelsäure zur Darstellung d. Zellen der Haare 346.
Schweissdrüsen 342.
Segmentirung des Nervenmarkes 203.
Sehen, mikroskopisches 18.
Sehne, Fibrillen 113; — Verhalten zu Muskeln 191, 194; — Zellen 115.
Seidenfäden 75.
Seife, transparente als Einbettungsmasse 41.
Selbstinjectionsmethode 67.
Serum als Zusatzflüssigkeit 24.
Sharpey'sche Fasern der Knochen 149, 164.
Silbersalpeter s. Arg. nitr.
Speicheldrüsen 236.
Sperma 268.
Spermatoblasten 269, 274.
Spiegel, Gebrauch desselben 12.
Spinnenzellen im Gehirn 333.
Stachelzellen der Plattenepithelien 94.
Stativ des Mikroskopes 9.
Stipplinsen 17.
Structurbild 14.
Stützreticulum der Sinus der Lymphdrüsen 308, 310.
Substantia gelatinosa des Rückenmarks 326.
Sympathicus, Fasern 200, 206; — Ganglien 322; — Zellen 209, 213.

T.

Talgdrüsen der Haut 341.
Tastkörperchen der Haut 344.
Telae chorioideae 337.
Terpentin zum Aufhellen mikrosk. Präparate 26.
Thymus 314.
Thyreoidea 302.
Tonsillen, Auswanderung von Leukocyten 312.
Trachea 291.
Transparentseife zum Einbetten 41.
Trockenpräparate 35.
Trommelfell 361.
Tropfenzähler 352.
Trypsinverdauung s. Verdauungsmethode.
Tubus 1.
Tunicae propriae s. Membr. propriae.

U.

Uebergangsepithelien 100.
Uterus, Muskulatur 184; — Schleimhaut 285.

V.

Vasa vasorum 219.
Vater-Pacini'sche Körperchen der Nerven 344, 346.
Venen 219.
Verdauungsmethode, allgem. 32; — Knochen 162; — Knorpel 140; — Nerven 200.
Verhornung der Epithelien 93, 338.
Verkalkung d. Knorpel d. Rippen alter Leute 138; — provisorische bei endochondraler Knochenbildung 157.
Vesuvin 57.
Vorhofsäckchen des Ohres 361.

W.

Wanderzellen d. Bindegewebes 108, 121; — d. Hornhaut 353; — im Schleimgewebe 128.
Wasser, Zusatzflüssigkeit 25; — Wirkung auf Blut 171, 175.
Weigert's Methoden der Nervenfärbung 328, 330.
Wharton'sche Sulze des Nabelstranges 127, 129.
Wimperzellen 100.
Wollfäden, Erkennung 75.
Wurmfortsatz des Kaninchens 313.
Wurzelscheide der Haare 340, 345.

X.

Xylol als Aufhellungsmittel 27.

Z.

Zahngewebe 159, 165.
Zeichnen d. mikrosk. Präp. 19.
Zellen, allgemeines 79; — Isolationsmethoden 30; — Theilung 83, 89.
Zerzupfen mikrosk. Präp. 30.
Zona pellucida des Eies 280.
Zotten des Darmes 232; — der Placenta 288.
Zungenbalgdrüsen, Auswanderung von Leukocyten 312.
Zusatzflüssigkeiten 24.
Zwischenwirbelscheibe, Faserknorpel 141.

Gedruckt bei L. Schumacher in Berlin.

QM551 Or8
1888
Orth
Cursus der normalen histologie...